琉球大学学術リポジトリ

圧迫による脳障害に関する基礎的研究

メタデータ	言語: Japanese 出版者: 佐久田治 公開日: 2021-12-15 キーワード (Ja): キーワード (En): extracerebral compression, intracranial pressure, histology, brain atrophy, chromatolysis, cerebral circulation, angioarchitecture, scanning electron microscope 作成者: 佐久田, 治, Sakuta, Osamu メールアドレス: 所属:
URL	http://hdl.handle.net/20.500.12000/25395

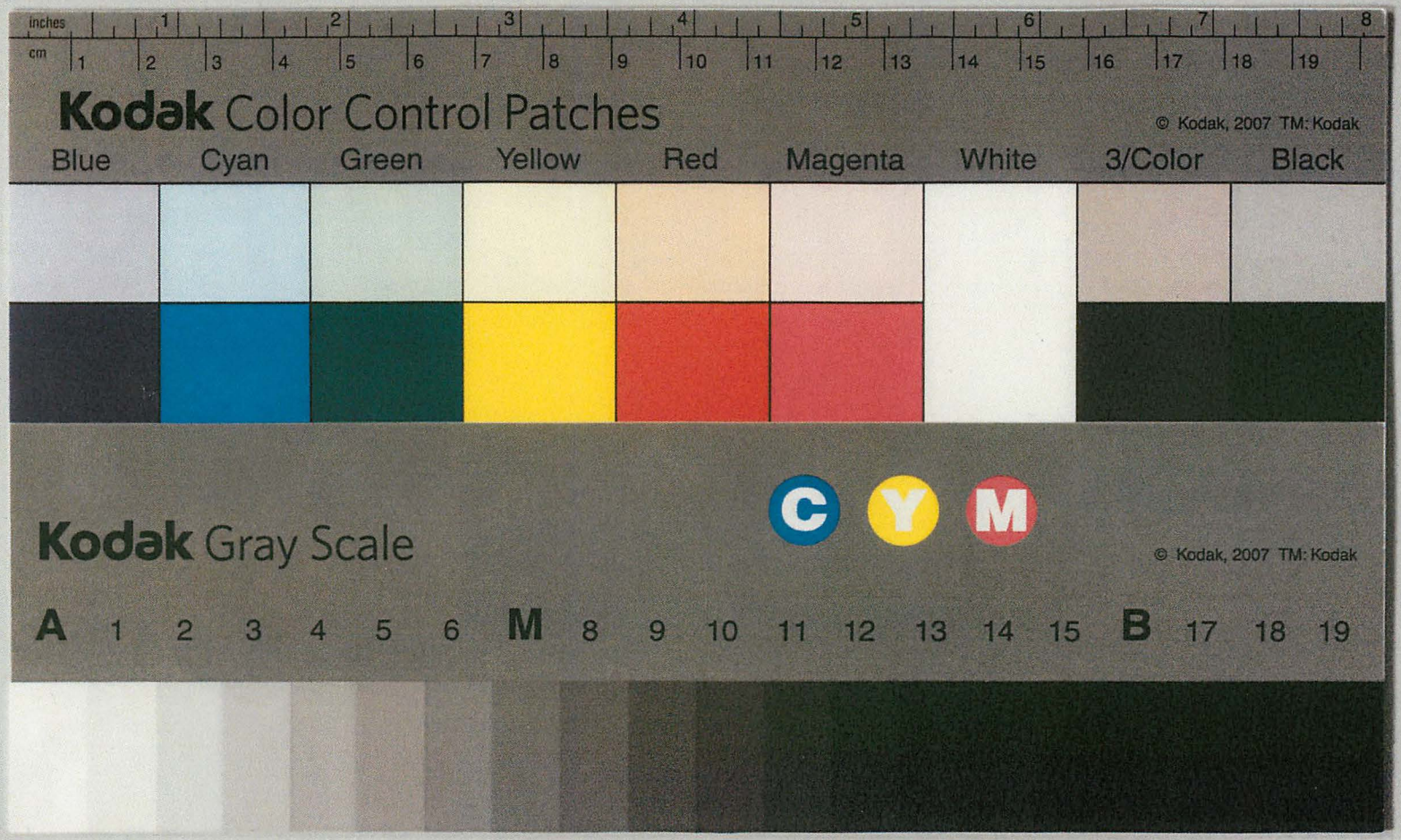
inches
cm
Kodak Color Control Patches
© Kodak, 2007 TM: Kodak
Blue
Cyan
Green
Yellow
Red
Magenta
White
3/Color
Black
C
Y
M
Kodak Gray Scale
© Kodak, 2007 TM: Kodak
A 1 2 3 4 5 6 M 8 9 10 11 12 13 14 15 B 17 18 19

学位論文

圧迫による脳障害に関する基礎的研究

第1報：長期圧迫による脳萎縮の形成過程について

第2報：脳循環と微小血管構築の変化

琉球大学大学院医学研究科　形態機能系専攻

佐久田　　治

圧迫による脳障害に関する基礎的研究

－ 長期圧迫による脳萎縮の形成過程について －

琉球大学医学部脳神経外科

佐久田　治

Ⅰ. はじめに

頭蓋内占拠性病変による脳障害に関しては、急性期あるいは亜急性期の頭蓋内圧の変動[1-3]や組織変化[4-8]を中心に検討されている。しかし圧迫が持続した場合の脳障害に関する報告は少なく、またその結果生じた組織変化は、急性期の変化とは必ずしも対応しないと考えられる。

今回私は、硬膜外金属球挿入によるネコ脳圧迫モデルを作製し、圧迫期間１時間から６カ月までの形態学的変化を経時的に検討したので報告する。

Ⅱ. 実験方法

１. 脳圧迫法

体重 2.4-3.2Kg（平均 2.9Kg）の成熟ネコ26匹を用いた。エーテル麻酔下に気管内挿管を行った後、N_2O 70-75%、O_2 25-30%、halothane 0.5-２%の混合気で調節呼吸を行った。頭部を固定した後、冠状縫合の正中から左側方15mm、後方15mmの側頭骨に直径５mmの骨窓を開け、そこから硬膜外へ直径５mmの金属球（DADA 8 -299- 5 、以下ボールと略す）を10分毎１個、計10-15個挿入した。なおこれらの手術操作は全て無菌的に行い、また術後４日間は抗生剤を投与して感染を防いだ。

脳圧迫の期間は１時間から６カ月とし、期間別に６群、すなわち１時間群、６時間群、２日群、７日群、１カ月群、６カ月群に分けた（table１）。各群は所定の圧迫期間終了後、再度全身麻酔下に両側頸動脈にカテーテルを挿入し、生理食塩水1,000mlで血液を流出させ、その後10% formaline 1,000mlで灌流固定を行い断頭した。頭蓋をさらに２-３週間10% formalineで固定して脳を摘出した。

2．圧迫時の各種パラメーターの測定

1時間群と6時間群のそれぞれ5匹を対象として、圧迫前から圧迫完成後6時間までの全身動脈圧（SABP）、平均動脈圧（MABP）、頭蓋内圧（ICP）を連続的に記録した。

心電図監視下に大腿動脈および静脈にカテーテルを挿入した。動脈側からは圧力トランスデューサー（P231D, Gould）を接続してSABP、MABPを測定した。また適時ガス分析（ABL 2, Radiometer）を行い、生理的条件下（$PaCO_2$ 35-40mmHg）に実験を維持した。静脈側からは生理食塩水を注入し、また必要に応じてメイロンを注入した。右側頭骨に直径5mmの骨窓を開け、硬膜外に圧測定用センサー（ICT／b, Gaeltec）を挿入してICPを測定した。

3．正中偏位および圧迫脳体積変化の測定

摘出脳は、Snider & Niemerのアトラス[9]を参考にしてinteraural lineを0点として5mm幅の連続前額断切片を前方に5個、後方に1個、計6個作製した。これら全切片から距離・面積測定装置（COSMOZONE 98, NIKON）を用いて正中偏位（midline shift : MS）の最大距離と脳室を含む左右大脳半球の断面積を求めた。この半球断面積から、体積変化の指標として下式に示す半球面積比（hemispheric area ratio: HAR）を算出した。なお正常ネコ3匹からHARを求めコントロール値とした。

HAR(Lt／Rt) = S(Lt) ／ (S(Rt)+S(Lt))

HAR: hemispheric area ratio,

S : sum of cross sectional areas,

Lt : affected side,

Rt : contralateral side

統計学的検定はWilcoxon signed-rank testを用い、危険率0.05以下を有意とした。

4．病理組織学的検索

断面積測定後、連続前額断切片に対してブタノールによる脱水およびパラフィン包埋を行い、hematoxylin-eosin法（以下HE法と略する）とKlüver-Barrera法（以下KB法と略する）で染色し、光学顕微鏡下に圧迫側および反対側半球を比較した。

Ⅲ．結　果

1．脳圧迫時の各種パラメーターの変化

圧迫前のICPは13.0±2.0mmHg（mean±SE, n=10）であった。ボール挿入毎にICPは急峻な立ち上がりを示したが、その後指数関数的に下降して次のボール挿入前には安定した値をとった。ICP,MABPはボール挿入9分後の値を採用した。ICPはボール数8個まではゆるやかな増加を示したが、その後急速に増加し12個挿入時には36.1±3.1mmHgとなった。その後は徐々に減少し、1時間後18.7±3.5mmHg、6時間後14.1±3.7mmHg（n=5）となった（Fig.1, lower）。

MABPの前値は108.2±5.4mmHgであった。MABPはボール挿入毎に一過性に増加したがその後回復し、全体としてはほとんど変化しなかった。ボール12個挿入終了時106.9±4.2mmHg、6時間後102.7±5.3mmHgを維持した（Fig.1,upper）。

2．脳の肉眼所見

全例で脳は左側頭葉から頭頂葉にかけて圧迫部に一致した陥凹を示した（Fig.2a）。前額断では圧迫部脳回の扁平化、白質の変形、正中構造の偏位が認められた。しかし反対側の皮質や白質に肉眼的変化は認められなかった（Fig. 2 b）。

脳摘出直後に測定した脳圧迫容積（ボールと周囲結合織）は 1.38±0.04ml（n=4：ボール数12個）であった。

3．正中偏位（MS）および半球面積比（HAR）の経時的変化

MSは1時間群1.24±0.16mm、6時間群1.38±0.18mm、7日群1.36±0.12mmと増加したが、1カ月群1.01±0.21mm、6カ月群0.56±0.19mmと次第に減少した（Fig. 3, lower）。1時間群に対して6カ月群での減少は統計学的に有意であった（$p<0.05$）。

HARのコントロール値は50.1±0.2%であった。HAR は1時間群49.9±0.3%、6時間群50.7±0.3%、7日群50.8±0.4%と増加したが、1カ月群49.3±0.2%、6カ月群48.5±0.3%と減少した（Fig.3, upper）。コントロール群に対して1カ月群（$p<0.05$）と6カ月群（$p<0.01$）の減少は統計学的に有意であった。

4．圧迫脳の組織学的変化

A） 圧迫側半球

1時間群では皮質の構築は保たれていた（Fig.4a）。圧迫中心部の皮質表層と白質との移行部に萎縮した神経細胞が集団として認められた（Fig.4b）。白質には明かな変化はなかった（Fig.4c）。この所見は6時間群でもみられた。

2日群では圧迫部の皮質白質移行部から皮質中間層にかけて神経細胞のchromatolysis（Fig. 5 a）や変性、microgliaの浸潤が認められた（Fig.5b）。白質に髄鞘の断裂や変性

(Fig. 5 c) と浮腫を示すspongy appearanceが認められた。7日群でも2日群と同様の所見を示したが、神経細胞の腫大やmicrogliaの浸潤、白質のspongy appearanceはより高度であった。

1カ月群では皮質の層構造が不明瞭となり、かつ皮質の菲薄化が認められた (Fig.6a)。神経細胞の変性 (Fig. 6 b) はより著明となり、また星状膠細胞が増加した。白質のspongy appearance (Fig. 6 c) はやや軽減したが、軸索の変性はより高度であった。

6カ月群では広範な神経細胞の脱落、皮質表層から白質におよぶ gliosisにより皮質の構築は完全に失われた (Fig. 7 a,c)。また圧迫直下の皮質表層の血管周囲に石灰化が認められた (Fig.7b)。

以上の組織学的所見の経時的変化をTable 2 に示す。

B) 反対側半球

皮質の構築は1時間から6カ月までのすべての群で保持されていた。神経細胞の萎縮が1時間群 (1 ／ 5 匹) に、また神経細胞の腫大や変性が2時間以降の群で散発的に認められた。しかしこれらの変化は圧迫側半球と比較すると著しく少なく、microgliaの浸潤はなかった。白質のspongy appearanceは2日群、7日群で軽度に認められた。

Ⅳ. 考　察

1. 圧迫が脳におよぼす効果

これまでに行われた圧迫による脳障害に関する組織学的研究[4,5,7,8]は、実験モデルの制約もあり急性期あるいは亜急性期を対象として行われてきた。しかしその結果は圧迫が長期間持続した場合に脳に生じる組織変化と必ずしも対応しないと考えられる。

今回私は、圧迫が脳に及ぼす影響を検索するために、硬膜外金属球挿入による脳圧迫モデルを用いて圧迫期間1時間から6カ月までの形態学的変化を追求し、その臨床的意義について考察した。

本実験におけるICPは全ボール挿入終了時に30mmHg以上へ上昇したが、その後低下し、6時間ではボール挿入前の値へと復した。これはICPの上昇が、血管床の容積減少[13,14]や髄液の移動[15,16]により緩衝された結果と考えられる。また本法による脳圧迫は、硬膜を介して行われ半閉鎖腔としての頭蓋内環境が維持されているため、頭蓋内圧の亢進は左右半球に同等に作用したと考えられる[10-12]。これに対して圧迫による脳の変形は、圧迫直下の

皮質や白質に著しく、反対側半球では軽度であった。本実験での組織変化を左右半球で比較すると、圧迫側半球で著しく反対側半球では軽度である。このような左右差は、組織変化をもたらした原因が主として圧迫による脳の変形であることを示すと考えられる。

2．正中偏位および圧迫半球体積の経時的変化

本実験では連続前額断標本から正中偏位の最大距離（MS）と半球面積比（HAR）を求め、これらを指標として圧迫脳体積の変化を経時的に検討した。MSとHARはともに6時間から7日までの群で増加し、1カ月群と6カ月群で減少した。MSとHARの増加は、この時期に一致して白質にspongy appearanceが認められることから、脳浮腫がその原因と考えられる。1カ月以降の群で認められたHARの減少は、この時期に神経細胞の減少、gliosis、皮質構築の破壊などの所見が認められることより、脳萎縮の進行を示すものと考えられる。MSの減少は、圧迫半球容積の減少に伴い正中構造の偏位が緩和されることによると考えられる。

3．圧迫脳における組織学的検討

圧迫側半球の主要な神経細胞の変化は、神経細胞の萎縮とchromatolysisであった。神経細胞の萎縮は1時間群から認められたことから、圧迫形成時あるいは直後に生じたと考えられる。その成因に関しては、この変化を示す神経細胞が主として圧迫部皮質に集団として認められること、この変化が低酸素症で生じる虚血性変化（ischemic change）[17,18]に類似することから、局所的循環障害により生じたと考えられる。この循環障害の機序としては、この所見が主として圧迫側で見られることから、圧迫に伴う脳微小血管構築の障害[19]あるいはこれに頭蓋内圧亢進による脳灌流圧の低下が加わり生じたと考えられる。

神経細胞のchromatolysisは2日群で出現し、それ以降6カ月群まで持続して認められた。神経細胞のchromatolysisは、軸索損傷[20,21,22]、栄養障害[23,24,25]また虚血[26]で出現することが報告されている。本実験におけるchromatolysisの成因に関しても、脳の変形による軸索の障害がchromatolysisを生じさせた可能性と変形による局所循環障害が神経細胞の変性を生じさせた可能性が考えられる。本実験では、2日以降でchromatolysisおよび神経細胞の変性が継続的に認められた。これらの所見はchromatolysisが圧迫が持続した結果と生じた継続的的反応であり、この変化が神経細胞の脱落や反応性gliosisを引き起こし、結果として脳の萎縮を生じさせたことを示唆している。

従来、頭蓋内占拠性病変を有する患者の手術適応については、頭蓋内圧や脳ヘルニアの徴候を指標としてその決定がなされてきた。しかし本実験結果は、脳圧迫そのものが脳に

対して持続的に障害を与えることを示すものである。したがって、このような脳圧迫を有する患者においては、脳萎縮か明らかとなる１ヶ月以前に脳に対する圧迫を外科的に除去することが必要であると考えられる。

V. 結 語

硬膜外金属球挿入によるネコ脳圧迫モデルを作製し、圧迫期間１時間から６カ月までの形態学的変化を追求した。

１．圧迫脳においては、急性期の反応として神経細胞の虚血性壊死が起こり、また継続的反応として

chromatolysis →神経細胞の変性 →gliosis→皮質構築の破壊→脳の萎縮という一連の変化が起こる。

２．圧迫１カ月後から明かな脳の萎縮が始まり、圧迫により引き起こされた正中構造の偏位を緩和する。

３．脳の変形による微小血管構築あるいは軸索の障害が組織学的変化の原因であると考えられる。

脳に対する慢性圧迫が圧迫直下の脳組織に萎縮性変化をもたらすことを示す以上の結果から、脳に対する圧迫はたとえ頭蓋内圧の上昇を伴わなくても１カ月以内に除去する必要があると考えられる。

本稿をおえるにあたり、御指導頂いた恩師六川二郎教授に深甚なる謝意を表します。

また、病理標本作成およびその判読で御指導頂いた岩政輝男病理学教授に感謝いたします。

文　献

1) Langfitt,T.W., Weinstein, J.D. and Kassell,N.F.: Cerebral vasomotor paralysis produced by intracranial hypertension. Neurology 15: 622 - 641, 1965.

2) Lundberg,N.: Continuous recording and control of ventricular fluid pressure in neurosurgical practice. Acta Psychiat. Neurol. Scand. 36(Suppl. 149): 1 - 193, 1960.

3) Marmarow,A., Shulman,K., and Lamorgese,J.: Comparamental Analysis of Compliance and outflow resistance of the cerebrospinal fluid system. J. Neurosurg. 43: 523 - 534, 1975.

4) Albin,M.S., Bunegin,L., Dujorny,M.: Brain retraction pressure during intracranial procedures. Surg. Forum. 26: 499 - 500, 1975.

5) Goodman,S.J. & Becker,D.P.: Vascular pathology of the brain stem due to experimentally increased intracranial pressure: Changes noted in the micro- and macrocirculation. J. Neurosurg. 39: 601 - 609, 1973.

6) Ogata,J., Hochwald,G.M., Cravioto,H. and Ransohoff,J.:Light and electron microscopic studies of experimental hydrocephalus. Acta Neuropath. (Berl.) 21: 213 - 223, 1972.

7) 鈴木幹男: 圧迫脳における病理組織学的および酵素組織化学的検討. Neurol. Med. Chir. (Tokyo) 21: 221 - 232, 1981.

8) 藤本俊一朗、久山秀幸、西本健、秋岡達郎、長尾省吾、西本　詮: 脳箍によえる脳圧迫の基礎的研究. Neurol. Med. Chir. (Tokyo) 22: 893 - 900, 1982.

9) Snider,R.S. & Niemer, W.T.: A Stereotaxic Atlas of the Cat Brain. The University of Chicago Press, Chicago, 1961.

10) Langfitt,T.W.: Increased intracranial pressure. Clin. Neurosurg. 16: 436 - 471, 1969.

11) 端和夫: 頭蓋内圧と脳循環. 頭蓋内圧と脳浮腫, 後藤文夫編, pp 109 - 119, 中外製薬株式会社, 1983.

12) Johnson,I.H., Rowan,J.O.: Intracranial pressure gradients and cerebral blood flow. in Cerebral Circulation & Metabolism (Langfitt,T.W. ed), pp 238 - 240, Springer-Verlag, Berlin-Heidelberg-New York, 1975.

13) Benabid,A.L., de Rougemont,J., Barge,M.: CSF dynamics: A mathematical approach. in Intracranial Pressure II(Lundberg,N., Ponten,U., Brock,M. ed), pp 54 - 60, Springer-Verlag, Berlin-Heidelberg-New York, 1975.

14) Chopp,M. & Portnoy,H.D.: Systems analysis of intracranial pressure: Comparison with volume-pressure relation test and CSF-pulse amplitude analysis. J. Neurosurg. 53: 516 - 527, 1980.

15) Davson,H., Holloingsworth,G. and Segal,M.B.: The mechanism of drainage of cerebrospinal fluid. Brain 93: 665 - 678, 1970.

16) Marmarow,A., Shulman,K., Rosende, R.M.: A monolinar analysis of the cerebrospinal fluid system and intracranial pressure dynamics. J. Neurosurg. 48: 332 - 344, 1978.

17) Coimbra,A.: Nerve cell changes in the experimental occlusion of middle cerebral artery. Histological and histochemical study. Acta Neuropath. 3: 547 - 557, 1964.

18) Ito,U., Spatz,M., Walker,J.T. and Klatzo,I.: Experimental cerebral ischemia in Mongolian Gerbils. I. Light microscopic observations. Acta Neuropath. (Berl.) 32: 209 - 223, 1975.

19) Lewis,M.P. and McLaurin,R.L.: Regional cerebral blood flow in increased intracranial

pressure produced by increased cerebrospinal fluid volume, intracranial mass and cerebral edema. in Intracranial Pressure (Brock,M. and Dietz,H. ed), pp 160 - 164, Springer-Verlag, Berlin-Heidelberg-New York, 1972.

20) Duchen,L.W.:General pathology of neuron and neuroglia. in Greenfield's Neuropahtology. Fourth edition (Hume A.J., Corsellis,J.A.N., Duchen,L.W. ed), pp 1 - 52, Edward Arnold, London, 1984.

21) Chason,J., Hardy, W.G.: Alteration in cell structure of the brain associated with experimental concussion. J. Neurosurg. 15: 135 - 139, 1958.

22) Windle, W.F. and Fox, C.A.: Experimental structural alteration in the brain during and after concussion. Surg. Gynecol. Obstet. 79: 561 - 572, 1944.

23) Wilson, S.A.K.: The pathology of peragra. Proceedings of the Royal Society of Medicine 7, Neurological section, 31 - 41, 1914.

24) Meyer,A.: Nutritional deficiencies and disorders. in Greenfield's Neuropathology. Second edition (Blackwood,W., McMenemy, W.H., Meyer, A., Norman, R.M., Russell,D.S. ed), pp 288 - 323, Edward Arnold, London, 1963.

25) Hauw,J-J., De Baecque,C., Hausser-Hauw,C., Serdaru,M.: Chromatolysis in alcoholic encephalopathies. Brain 111 : 843 - 857, 1988.

26) Crain,B.J., Westerkam,W.D., Harrison,A.H., Nadler,J.V.: Selective neuronal death after transient forebrain ischemia in the mongolian gerbil: A silver impregnation study. Neuroscience 27: 387 - 402, 1988.

Table 1 Summary of experimental groups

Group	Numbers	Duration of compression	Number of balls	Volume effect (ml)
I	5	1 hr	12	1.4
II	5	6 hrs	12	1.4
III	5	2 days	12	1.4
IV	5	7 days	12	1.4
V	3	1 month	12	1.4
VI	3	6 months	10,10,15	1.2 - 1.6

Table 2 Sequential changes of histological findings in compressed brain

	1 hr	6 hrs	2 days	7 days	1 month	6 months
Shrinkage of neurons	+	+	+	+	−	−
Chromatolysis	−	±	+	++	+	+
Infiltration of microglia	−	−	+	++	+	−
Gliosis	−	−	−	−	±	+
Calcification	−	−	−	−	−	+
Destruction of cortex	−	−	−	±	+	++
Fragmentation of myelin	±	±	+	+	++	++
Spongy appearance in w.m.	±	±	+	++	+	+

w.m. = white matter

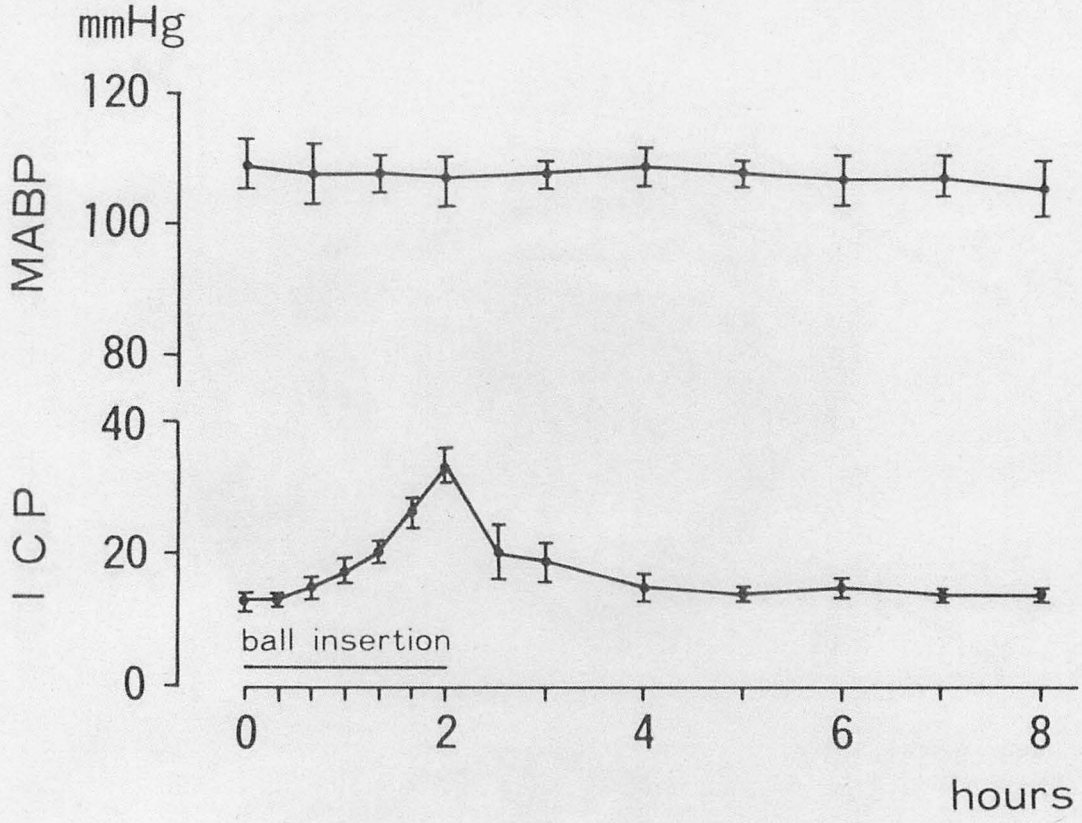

Fig. 1 Changes of mean arterial blood pressure (MABP) and intracranial pressure (ICP) during ball insertion.

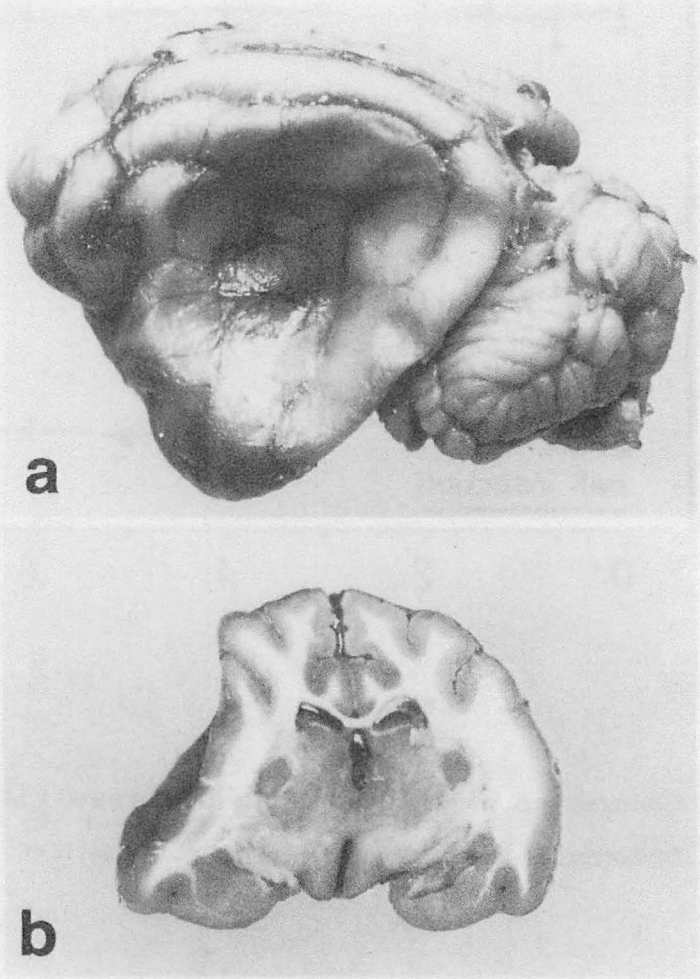

Fig. 2 a) The brain showing a localized depression.

b) Coronal section of the brain showing marked deformity of compressed cortex whereas contralateral cortex remained almost unchanged.

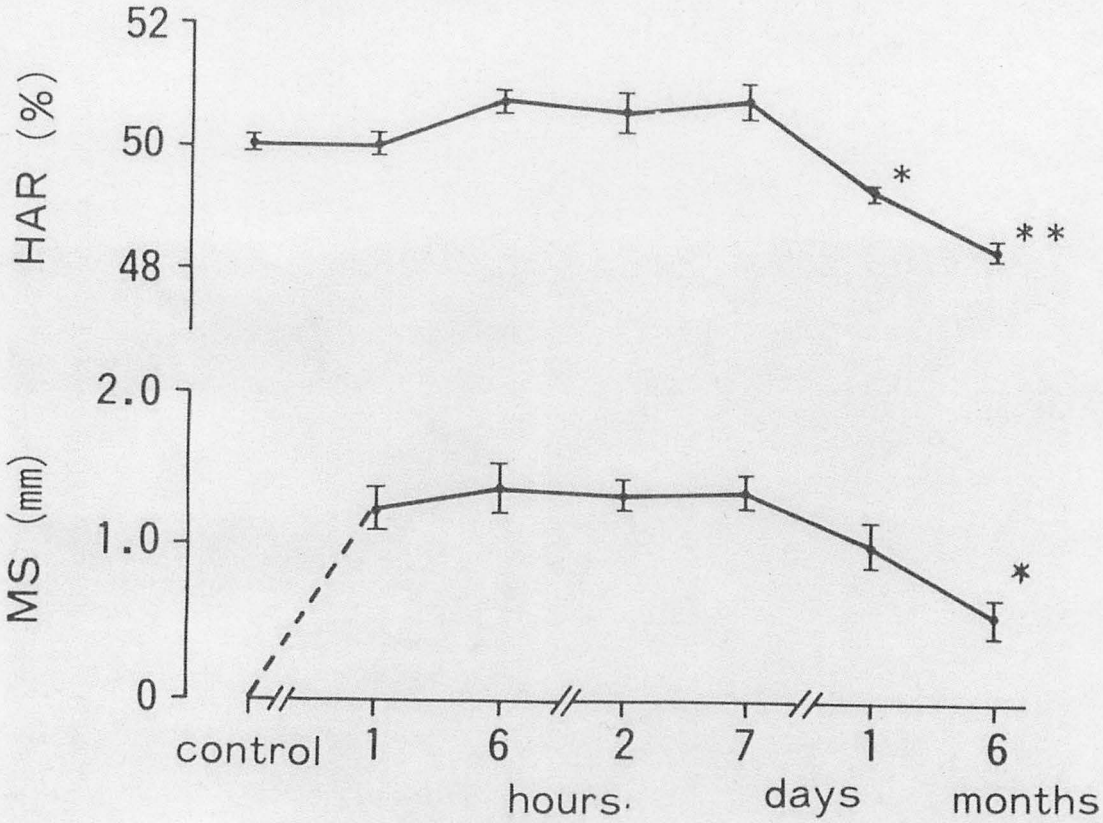

Fig. 3 Changes of the maximum distance of midline shift (MS) and hemispheric area ratio (HAR) following ball insertion. * and * * : Statistically different from the control ($p<0.05$ and $p<0.01$, respectively).

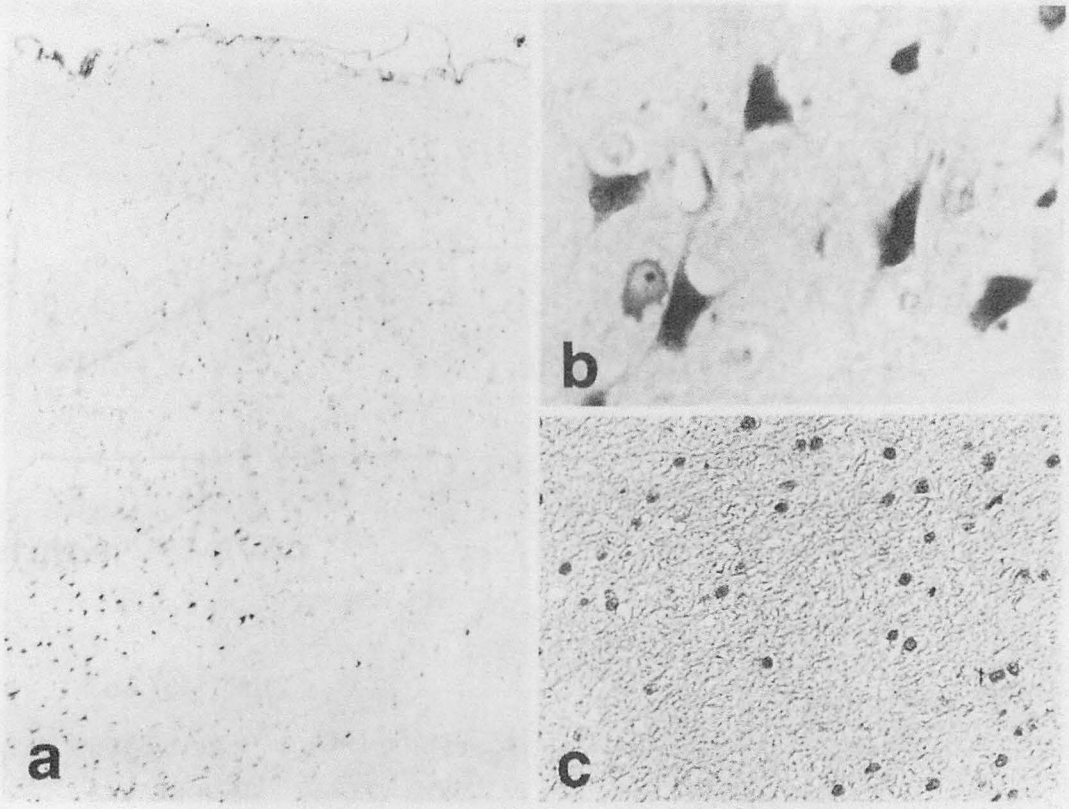

Fig. 4 Histological findings of the 1 hr group.

a) Normal cortical architecture is maintained (KB, × 40).

b) Shrinkage of neurons (× 400).

c) There is no particular alteration at the white matter (HE, × 100).

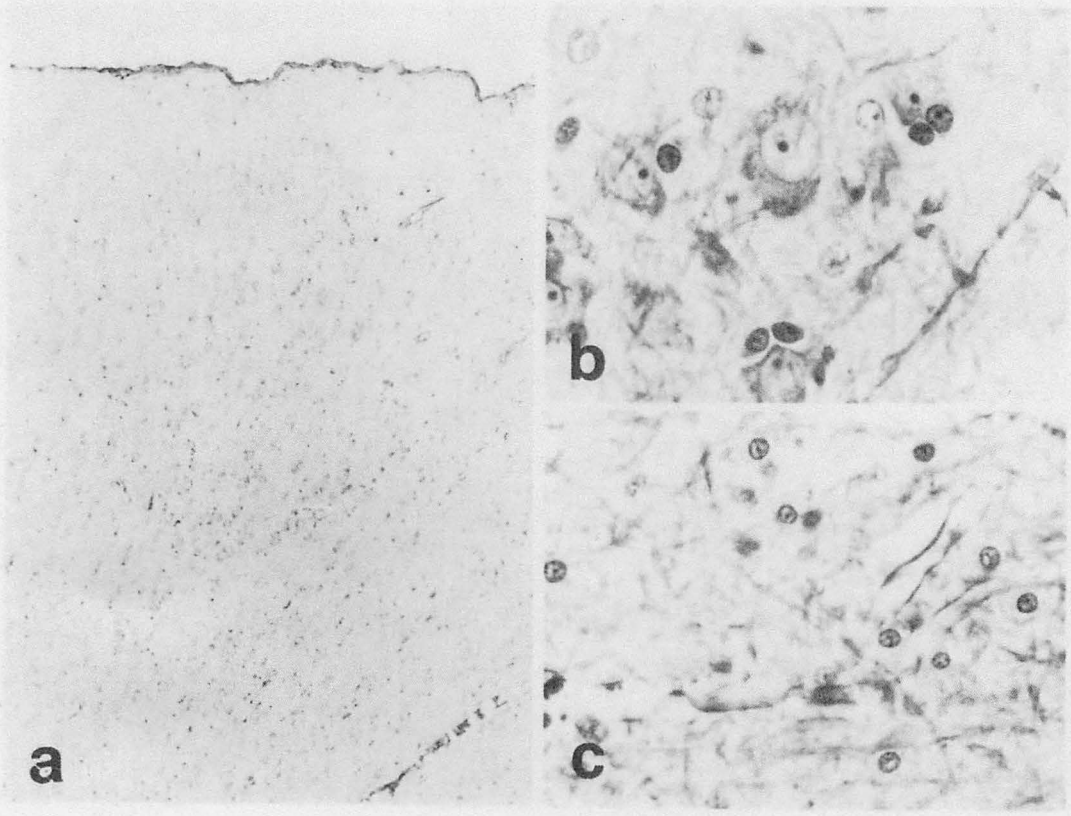

Fig. 5 Histological findings of the 2 days group.

a) Normal cortical architecture is maintained (KB, × 40).

b) Chromatolysis and infiltration of microglia (× 400).

c) Fragmentation of myelin (× 400).

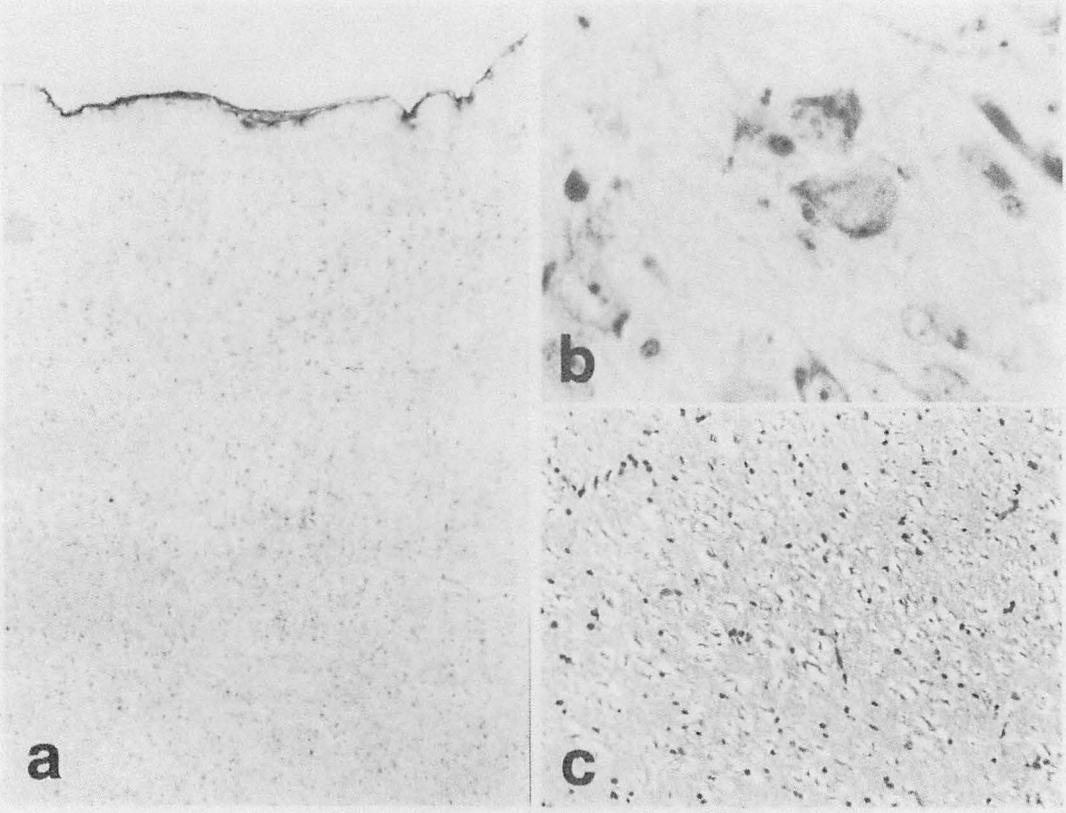

Fig. 6 Histological findings of the 1 month group.

a) Cortex became thin due to reduction of nerve cells (KB, × 40).

b) Degeneration of neurons (× 400).

c) Gliosis and spongy appearance seen in white matter (HE, × 100).

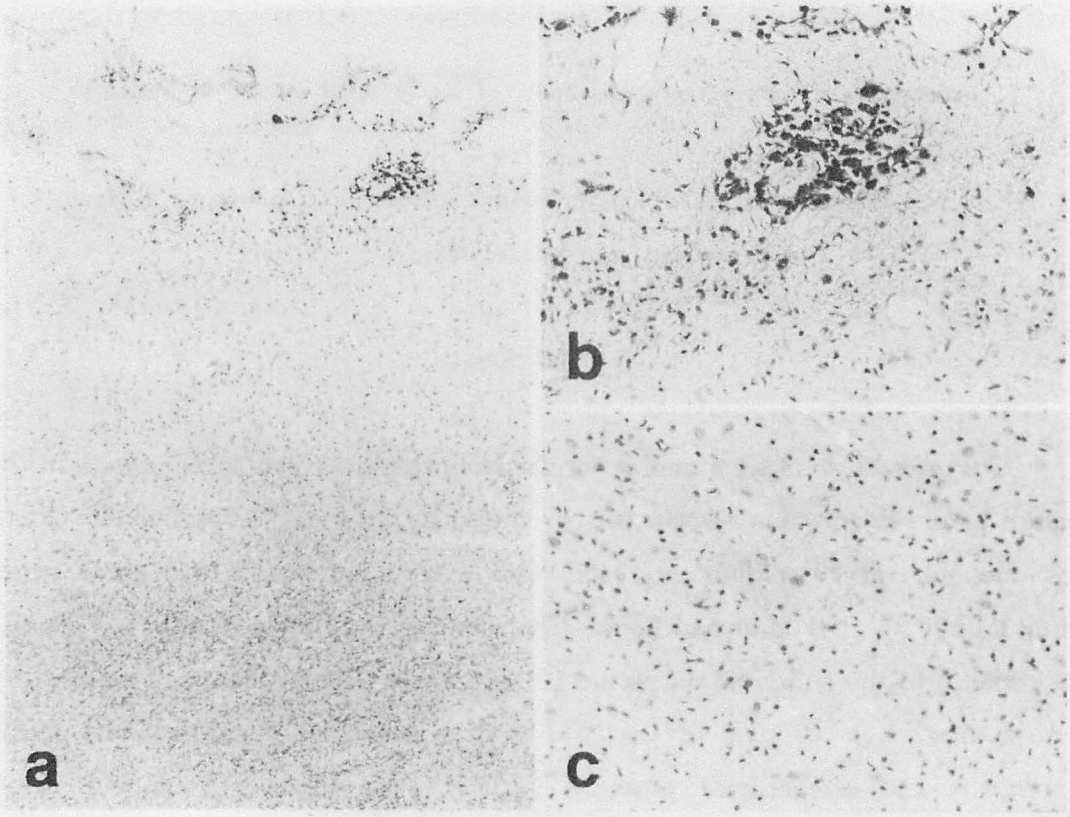

Fig. 7 Histological findings of the 6 months group.

a) Normal cortical architecture is completely lost by spongy rarefaction and dense gliosis (KB, × 40).

b) Calcification around blood vessels in superficial cortex (× 100).

c) Dense gliosis in white matter (HE, × 100).

Experimental study on brain damage by extracerebral compression

- Atrophic process of the brain tissue by long-standing extracerebral compression -

Osamu Sakuta

Department of Neurosurgery, University of the Ryukyus, School of Medicine

Key words : extracerebral compression, intracranial pressure, histology, brain atrophy, chromatolysis

Abstract

The effects of long-standing brain compression were investigated in 26 adult cats. Brain compression was produced by inserting 12 steel balls (5mm in diameter, at 10 minute intervals) into extradural space through a small bur hole in the left temporal bone. The animals were divided into six groups according to the compression period (1 hr, 6 hrs, 2 days, 7 days, 1 month and 6 months). In 10 cats of the 1 hr and 6 hr group, mean arterial blood pressure and intracranial pressure (ICP) were monitored during brain compression. Maximum distance of midline shift (MS) and hemispheric area ratio (HAR), an index of the volume of the compressed hemisphere, were calculated and histological evaluation was made in detail.

ICP progressively increased up to 30mmHg during ball insertion, but it returned to normal level within 6 hours. HAR showed marked reduction in the 1 and 6 month groups. Histologically, chromatolysis, degenaration of neurons and infiltration of microglia were found in the compressed cortex in the 2 day to 6 month groups. Gliosis and destruction of cortical architecture were found in the 1 and 6 month groups.

These data show that intracranial mass causes prograssive atrophy of the brain tissue. Chromatolysis seems to be a major finding in the brain sustaining long-standing compression and it followed by severe degenaration of neurons and destruction of cortical architecture. Brain atrophy become apparent within 1 month of compression. These findings suggest that brain compression by intracranial mass must be removed within 1 month in order to avoid further brain tissue damage.