琉球大学学術リポジトリ

圧迫による脳障害に関する基礎的研究

メタデータ	言語: Japanese 出版者: 佐久田治 公開日: 2021-12-15 キーワード (Ja): キーワード (En): extracerebral compression, intracranial pressure, histology, brain atrophy, chromatolysis, cerebral circulation, angioarchitecture, scanning electron microscope 作成者: 佐久田, 治, Sakuta, Osamu メールアドレス: 所属:
URL	http://hdl.handle.net/20.500.12000/25395

圧迫による脳障害に関する基礎的研究

－ 脳循環と微小血管構築の変化 －

琉球大学医学部脳神経外科

佐久田　治・六川　二郎

Ⅰ. はじめに

頭蓋内でmass lesionにより頭蓋内圧が上昇する場合、脳血流は局所的にもまた全体的にも減少すること、またこの減少がいわゆるautoregulationの下限より高い脳灌流圧で起こることが報告されている[2,5,6,9]。この現象に頭蓋内圧上昇とともに圧迫に伴う微小血管構築の障害が関与することが推測されている[5,9]。しかし、圧迫により微小血管構築がいかに変化するかについては未だ明らかではない。

私どもは、硬膜外金属球挿入によるネコ脳圧迫モデルを作製し、圧迫による脳組織の経時的変化について既に報告したが[16]、今回は同モデルにおける脳循環動態と微小血管構築の変化について検討したので報告する。

Ⅱ. 実験方法

1. 圧迫脳の作製

体重 2.7-3.4kg（平均 3.1kg）の成熟ネコ23匹を用いた。pentobarbital sodium 20mg／kg 筋注後経口挿管し、東大脳研式頭部固定装置に固定し室内空気で調節呼吸を行いながら以下の操作を行った。

心電図監視下で大腿動脈および静脈にカテーテルを挿入した。動脈側からは圧力トランスデューサー（P23ID, Gould）を接続し全身動脈圧、平均動脈圧（MABP）を測定した。またガス分析（Model 170, CORNING）を適時行い、生理的条件下（$PaCO_2$ 32-37mmHg）で実験を維持した。静脈側からはpancuronium bromide 0.1mg／mlを含む生理食塩水を 4 ml／hrで輸液し、また必要に応じてメイロンの注入を行った。実験中はヒートパネル（TK-40,朝日電子工業）を用いて直腸温を一定範囲内（37-38℃）に保った。右側頭骨

に直径5mmの骨窓を開け、硬膜外に圧測定用センサー（ICT／b, Gaeltec）を挿入し頭蓋内圧（ICP）を測定した。左右の頭頂骨に直径5mmの骨窓を開け、レーザー血流計（ALF2100, ADVANCE）のプローブをバランサー（MB-PB, KANETSU）で保持し、手術用顕微鏡下で脳表に設置した。これらの骨窓はbone waxとdental cementを用いて注意深く密閉した。脳血流（CBF）の測定は Dirnaglら[1]の方法に準じた。

冠状縫合の正中から左側方15mm、後方15mmの側頭骨に直径5mmの骨窓を開け、そこから直径5mmの金属球（DADA 8-299-5、以下ボールと略す）12個（容積効果:約1.4ml）を10分毎に1個ずつ硬膜外に挿入して脳を圧迫（Fig.1A）し、その際のMABP, ICP, CBFをポリグラフで連続記録した。

2. 脳循環動態の分析

各ボール挿入9分後のMABP, ICP, CBFの測定値を比較した。脳灌流圧（CPP）、脳血管抵抗（CVR）を以下の式から算出した。

$$CPP = MABP - ICP$$

$$CPP(\%) = (CPP / CPP(control)) \times 100$$

$$CBF(\%) = (CBF / CBF(control)) \times 100$$

$$CVR(\%) = (CPP(\%) / CBF(\%)) \times 100$$

CPP : cerebral perfusion pressure

MABP : mean arterial blood pressure

ICP : intracranial pressure

CVR : cerebrovascular resistance

CBF : cerebral blood flow

統計学的検定は時系列データーに対してDunnettの多重比較、左右差に対してWilcoxon rank-sum testを用い、危険率0.05以下を有意とした。

3. 微小血管構築の観察

脳の圧迫に引き続き以下の操作を行った。ヘパリン2,000単位を腹腔内に投与し開胸した。右心耳を切断した後、左心室を介してカニューレを大動脈起始部に挿入し固定した。また左腕頭動脈より遠位部の大動脈弓を結紮した。カニューレの挿入と同時に5％ sucroseを含む生理食塩水1,000mlを120mmHg圧で注入し血液を流出させた。引き続き5％ sucrose, 2％ glutaraldehydeを含む0.1Mリン酸緩衝液（pH 7.4）1,000mlで灌流固定を行った。ついでカニューレに圧トランスデューサを接続し120mmHg圧を越えないように手動でメ

チルメタクリレート樹脂（Mercox, 大日本インキ）約75mlに硬化剤（MA 1.5g）を加えてよく混合した後注入した。樹脂注入1時間後に開頭して脳を取り出し、大脳脚起始部とその前方5mmで冠状断を行いブロックを作製した（Fig.1B)。このブロックから圧迫の中心部、圧迫の辺縁部および反対側の皮質からそれぞれ1㎤程度の切片を採取した。

次に村上の方法[13]に準じて切片を60℃,20% NaOH溶液に2日間浸漬し、染色籠中で3時間流水洗滌して樹脂以外の脳実質組織を除去した。約2週間この操作を繰り返し血管鋳型標本を作製した。構造および形態を保持するために真空凍結乾燥機を用いて蒸留水中で氷結させ、水の表面張力を消却しながら乾燥させた[21]。その後、鋳型標本をイオンコーター（ＩＢ－５、エイコー・エンジニアリング）で白金イオン蒸着し、走査電子顕微鏡（S-450, 日立：以下SEMと略す）で三次元的に観察した。

なお正常ネコ5匹から同様の血管鋳型標本を作製し対照群としてSEMによる観察を行った。

Ⅲ. 結　果

1. 頭蓋内圧、脳循環動態の変化

ICPのボール挿入前の値（以下前値と略す）は8.8±2.2mmHg（mean±SE）であった。ICPはボール数8個以上で急速に上昇し12個挿入時には33.3±3.2mmHgとなった。統計学的には 8個以上での上昇は有意であった（$p<0.05$, Fig.2)。

MABPの前値は107.3±4.3mmHgであった。MABPはボール挿入にもかかわらずほとんど変化せず、12個挿入時でも104.0±4.5mmHgであった（Fig.2)。

CPPの前値は98.3±4.7mmHgであった。CPPはICPの上昇に対応して低下し12個挿入時には70.7±4.8mmHgとなった。8個以上での低下は有意であった（$p<0.05$, Fig.3, upper)。

圧迫側CBFはCPPがほとんど変化しないボール数5個の時点から有意に減少した（$p<0.05$)。その後はCPPの低下に対応して減少し、12個挿入時には前値比54.3±4.1%となった。反対側CBFはボール挿入初期から、CPPの低下に対応して減少し12個挿入時には68.5±2.4%となった。7個以上での減少は有意であった（$p<0.05$, Fig.3,lower)。両側CBFを比較すると、圧迫側CBFが常に低値を示し、4個以上で有意の左右差が認められた（$p<0.05$)。

圧迫側CVRはボール挿入に伴い急速に増大し5個で139±12%となった。8個以上での増大は有意であった（$p<0.05$）。それに対して反対側CVRは有意の変化を示さなかった（Fig. 4）。両側CVRを比較すると、圧迫側CVRが常に高値を示し、ボール数3個以上で有意の左右差が認められた（$p<0.05$）。

2. 微小血管構築の変化

a）対照群

脳表面を走行する中大脳動脈枝は直径約30-70μの細動脈を分岐していた。細動脈の表面には、内皮細胞の核に相当する5×10μの紡錘形の陥没（nuclear indentation[21]）が認められた（Fig. 5 A）。細動脈はさらに網目状に分岐し、弧状に走行する直径5-10μの毛細血管に移行していた（Fig. 5 B）。毛細血管は主として脳表へむけ走行する直径30-60μの細静脈に移行していた（Fig. 5 C）。血管鋳型標本の特に表層において細動脈や毛細血管の中断が認められたが、これらは血管径の変化を伴わないこと、また断面が鋭角であることから切片採取時に生じた人工的所見と考えられた。

b）圧迫側皮質

圧迫中心部では、細動脈の屈曲や毛細血管の消失が認められた（Fig. 6 A）。さらに強拡では毛細血管の表面の不整を伴う狭小化、それに続く中断が認められた（Fig.6B）。この部位では、あきらかに細静脈と同定しうる血管は認められなかった。

圧迫辺縁部では、細動脈および毛細血管が弧状の走行を失い不自然に屈曲していた（Fig. 7 A）。細静脈は直径70-150μと著しく拡張し、かつ蛇行していた（Fig. 7 B）。交叉した細動脈により細静脈が圧迫されていた（Fig. 7 C）。

c）反対側皮質

中大脳動脈から細動脈までに変化は認められなかった。毛細血管は軽度に拡張していたが、屈曲や狭小化、またあきらかな数の減少は認められなかった（Fig. 8 A）。これらの血管が吻合する細静脈は拡張していた（Fig. 8 B）。これは圧迫側の圧迫辺縁部に見られた細静脈の所見と類似していたが、交叉圧迫現象は認められなかった。

Ⅳ. 考　察

脳循環は、頭蓋内圧が亢進した場合、圧の上昇以外にも原因病態に付随した種々の要因により影響される[4,5,7,9,18,19]。脳がmass lesionにより圧迫された場合の脳血流の減少には、脳の偏位による微小血管構築の障害が関与することが推定されている[5,7,9,18,19]。Hasuoら[5]

は硬膜下バルーンを用いて脳を圧迫した実験での脳血流の測定から、またTazawaら[19]は頭蓋内圧亢進を伴わない脳出血例での局所脳血流の測定から、脳血流の減少に微小血管構築の障害が関与すると推定している。

この実験では、圧迫による脳の変形が脳循環や微小血管構築にどのように影響するかについて検討した。

脳血流は圧迫側で灌流圧がほとんど変化していない時点から減少した。また脳血管抵抗は圧迫側でボール数に対応して増大した。これらの結果は、圧迫側においてautoregulationが障害されていること、また圧迫時の脳血流の減少に血管抵抗の増大が関与していることを示す。

圧迫側の微小血管構築でみられた細動脈や毛細血管の屈曲や狭小化に続く中断は、対照群や反対側ではみられないことから、圧迫による脳の変形が原因であると考えられる。すなわち、脳実質の変形に伴う血管系の偏位により屈曲が、また血管系の捻れや閉塞により血管内腔の血栓化が生じ狭小化に続く中断が生じたと考えられる。圧迫の辺縁部と中心部の微小血管構築を比較すると、前者では血管の屈曲、後者では狭小化に続く中断が主要な所見であった。この部位による所見の差は、圧迫による脳の変形の程度に応じて微小血管構築が障害されることを示すものと考えられる。

この細動脈や毛細血管の障害は、浮腫を伴う脳梗塞モデルの皮質[21]、実験的水頭症ラットの白質と基底核部[14]で観察されているが、これらの報告においても浮腫や脳室の拡大があることから、脳の変形がその原因であると考えられる。

細静脈の拡張は、圧迫側周辺部と反対側でみられたことから、頭蓋全般にわたる頭蓋内圧亢進により静脈灌流が障害[18,23]がされた結果であると考えられる。しかし圧迫側では圧迫の中心部で細静脈が消失していること、また辺縁部で細静脈が細動脈と交叉し圧迫されていることから、静脈灌流の障害はより高度であると考えられる。

このような圧迫側でみられた細動脈や毛細血管の屈曲や狭小化に続く中断、また細静脈の交叉圧迫現象が脳血管抵抗を増大させ、脳血流を減少させたと考えられる。

これに対して反対側では、微小血管構築は細静脈を除いてほとんど障害されず、血管抵抗も変化しなかった。それにもかかわらず脳血流は灌流圧の低下に対応して減少し、autoregulationの障害がみられた。この障害は圧迫による脳幹の障害[3,10,20]や両側半球間神経連絡を介する機序[8,11,22]によって生じたと推定される。

以上より圧迫脳では全般的にautoregulationが障害され脳灌流圧の低下に対応して脳

血流が減少し、これに加えて圧迫の中心部を最大とする脳の変形により微小血管構築が障害され脳循環をさらに障害すると考えられる。

従来、頭蓋内mass lesionを有する患者に対しては、頭蓋内圧や脳灌流圧を指標として治療が行われてきた[12,15,17]。しかしmass lesionによる脳の変形が直接脳循環を障害することを示すこの実験結果からみると、脳の変形を伴うmass lesionを有する患者においては早期に除去手術を行い変形による脳障害を防ぐことが必要であると考えられる。

V. まとめ

硬膜外からの圧迫による脳循環動態および微小血管構築の変化について実験的に検討した。成熟ネコ23匹を用いて頭蓋内圧、平均動脈圧、脳血流を測定しながら、左側頭骨に開けた骨窓から、直径5mmの金属球12個を10分毎に1個ずつ挿入し脳を圧迫した。引続きメチルメタクリレート樹脂注入による血管鋳型標本を作製し走査電子顕微鏡で観察した。

1．圧迫脳では全般的にautoregulationが障害された。圧迫側では脳血管抵抗の増大および脳灌流圧の低下に対応して、反対側では脳灌流圧の低下に対応して脳血流が減少した。

2．圧迫側の微小血管構築で細動脈や毛細血管の屈曲や狭小化に続く中断、また細静脈の交叉圧迫現象が認められた。これらの微小血管構築の変化が圧迫側の脳血管抵抗を増大させ、脳血流をさらに減少させたと考えられた。

以上より、圧迫脳における脳循環動態には脳の変形による微小血管構築の障害が大きく影響することが証明された。脳の変形を伴うmass lesionを有する患者においては早期に除去手術を行うことが必要であると考えられる。

稿を終えるにあたり、御指導を頂いた琉球大学病理学岩政輝男教授、同麻酔学教授奥田佳朗教授に深甚なる謝意を現します。

文　献

1) Dirnagl U, Kaplan B, Jacewicz M and Pulsinelli W: Continuous measurement of cerebral blood flow by Laser-Doppler Flowmetry in a rat stroke model. J Cereb Blood Flow Metab 9: 589-596, 1989

2) 藤本俊一郎、久山秀幸、西本健、秋岡達郎、長尾省吾、西本詮: 脳箍による脳圧迫の基礎的研究. とくに術後に神経脱落症状を起こさないための術中の指標について. Neurol Med Chir(Tokyo) 22: 893-900. 1982

3) Goodman SJ and Becker DP: Vascular pathology of the brain stem due to experimentally increased intracranial pressure. Changes noted in the micro- and macrocirculation. J Neurosurg 39: 601-609,1973

4) Grubb JRL, Raichle ME, Phelps ME and Ratcheson RA: Effects of increased intracranial pressure on cerebral blood volume, blood flow and oxygen utilization in monkeys. J Neurosurg 43: 385-398, 1975

5) Hasuo M, Furuse M, Kuchiwaki H and Kageyama N: Cerebral blood flow associated with intracranial pressure ／ volume relationship. Acta Neurol Scand 60 (Suppl 72): 378-379, 1979

6) Huber P, Meyer JS, Handa J and Ishikawa S: Electromagnetic flowmeter study of carotid and vertebral blood flow during intracranial hypertension. Acta Neurochir 13: 37-63, 1965

7) Johnston IH and Rowan JO: Intracranial pressure gradients and cerebral blood flow. 238-240 (Langfitt TW, et al: Cerebral Circulation & Metabolism. Springer-Verlag, Berlin-Heidelberg-New York, 1975)

8) Lenzi GL, Franchowiak JRS and Jones T: Cerebral oxygen metabolism and blood flow in human cerebral ischemic infarction. J Cereb Blood Flow Metab 2: 321-335, 1982

9) Lewis MP and McLaurin RL: Regional cerebral blood flow in increased intracranial pressure produced by increased cerebrospinal fluid volume, intracranial mass and cerebral edema. 160-164 (Brock M and Dietz H: Intracranial Pressure. Springer-Verlag, Berlin-Heidelberg-New York, 1972)

10) McNealy DE and Plum F: Brain stem dysfunction with supratentorial mass lesions. Arch Neurol(Chicago) 7: 26-48, 1962

11) Meyer JS, Shinohara Y, Kanda T, Fukuuchi Y, Ericsson AD and Kok NK: Diaschisis resulting from acute unilateral cerebral infarction. Arch Neurol 23: 241-247, 1970

12) Miller JD and Ledingham IM: Reduction of increased intracranial pressure. Comparison between hyperbaric oxygen and hyperventilation. Arch Neurol 24: 210-216, 1971

13) 村上宅郎: 微小血管分布機構のための鋳型走査電子顕微鏡法. 細胞 7: 11-18, 1975

14) 岡　伸夫、中田潤一、遠藤俊郎、高久　晃、篠原治道、森沢佐歳: 実験的水頭症における血管構築. Neurol Med Chir(Tokyo) 25: 701-706, 1985

15) Plum F and Posner JB: Blood and cerebrospinal fluid lactate during hyperventilation. Am J Physiol 212: 864-870, 1967

16) Sakuta O, Mukawa J, Takara E, Nakata M, Kinjo T and Kuda H: Histological changes of the brain by experimental extradural compression. 654-656(Hoff JT and Betz AL:

Intracranial Pressure Ⅶ. Springer-Verlag, Berlin-Heidelberg, 1989)

17) Shapiro HM, Wyre SR and Loeser J: Barbiturate-augmented hypothermia for reduction of persistent intracranial hypertension. J Neurosurg 40: 90-100, 1974

18) 鈴木幹男: 圧迫脳における病理組織学的および酵素組織化学的検討. Neurol Med Chir (Tokyo) 21: 221-232, 1981

19) Tazawa T, Mizukami M, Kawase T and Usami T: The relationship between intracranial pressure and regional cerebral blood flow in hypertensive intracerebral hemorrhage. J Cerb Blood Flow Metab 1(Suppl 1): S545-S546, 1981

20) 筒井　巧、本間　温、角南典生、門間文行、土本正治、長尾省吾、西本　詮: 血管緊張におよぼす脳幹部脳血管運動中枢の役割—第1報: 特に脳血流量および頭蓋内圧の変化について. 脳外 12: 581-589, 1984

21) 堤健二: 脳梗塞に関する実験的研究. 血管鋳型走査電顕法を中心に. Neurol Med Chir (Tokyo) 26: 595-600, 1986

22) Wise RJS, Bernardi S, Franckowiak RSJ, Legg NT and Jones T: Serial observations on the pathophysiology of acute stroke. The transition from ischemia to infarction as reflected in regional oxygen extraction. Brain 106: 197-222, 1983

23) Yada K, Nakagawa Y and Tsuru M: Circulatory disturbance of the venous system during experimental intracranial hypertension. J Neurosurg 39: 723-729, 1973

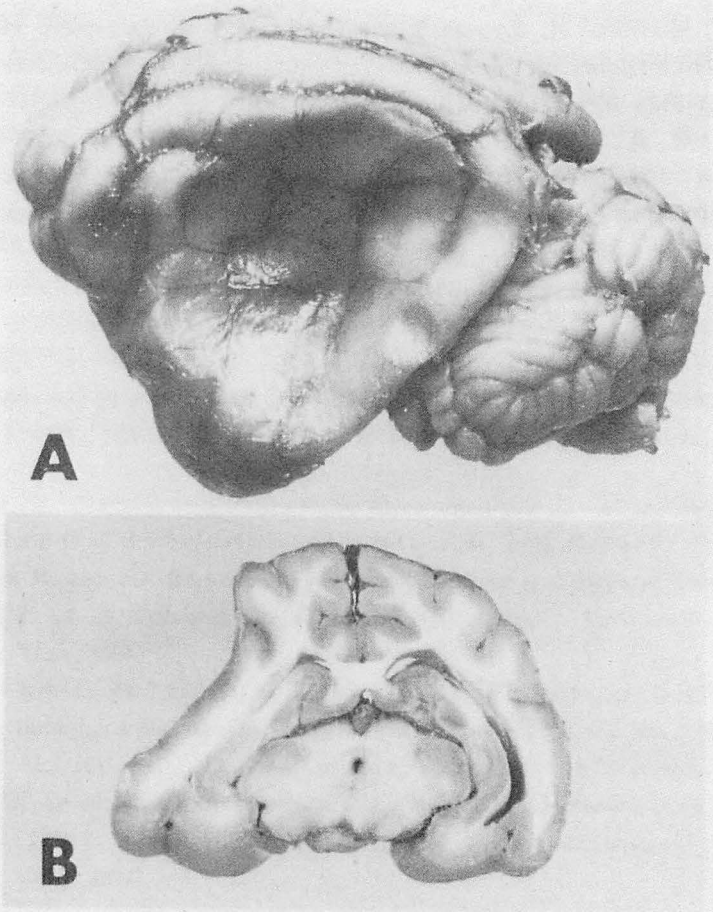

Fig. 1 A) Lateral view of a compressed brain.

B) Coronal section of the compressed brain. Marked deformity is found at the compressed side, whereas the contralateral side remains almost unchanged except for midline shift.

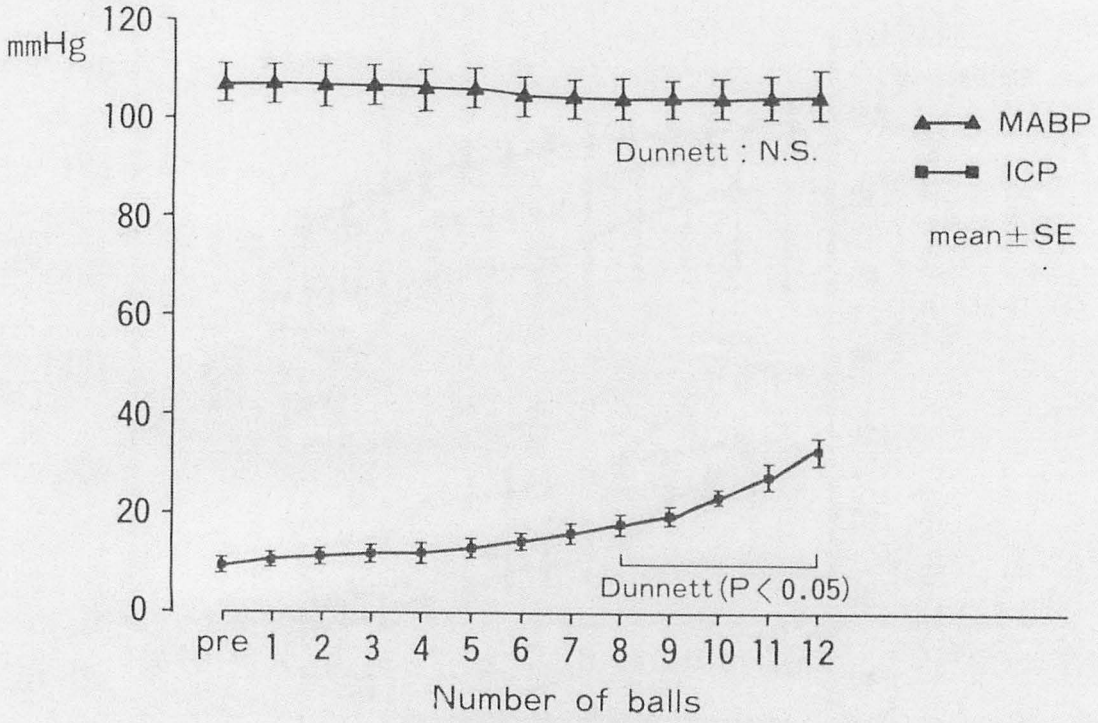

Fig. 2 Mean arterial blood pressure (MABP) and intracranial pressure (ICP) during ball insertion.

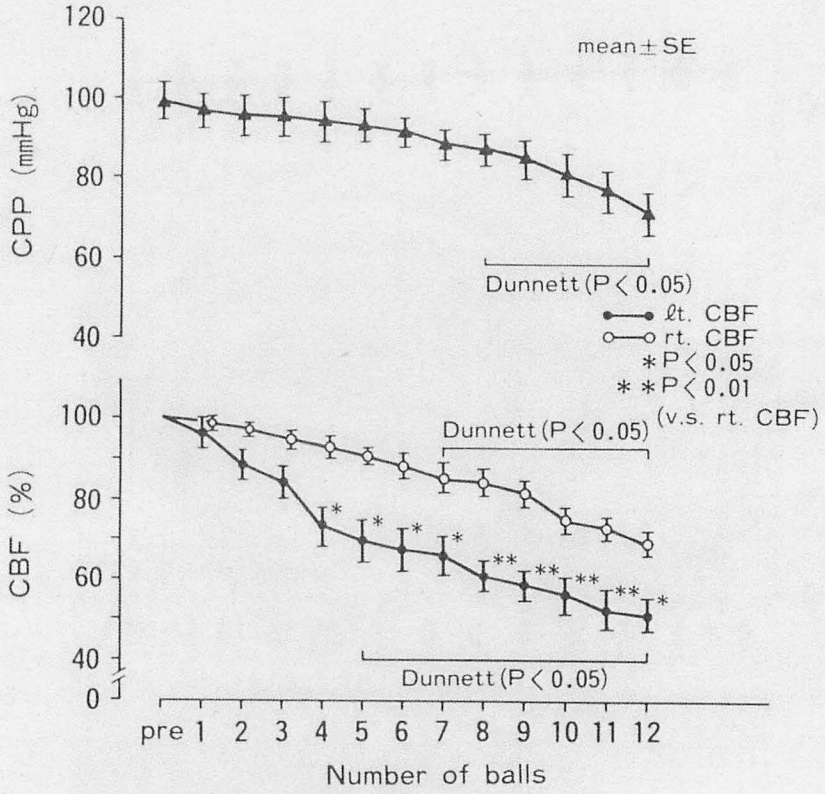

Fig. 3 Cerebral perfusion pressure (CPP, upper) and cerebral blood flow (CBF, lower) during ball insertion.

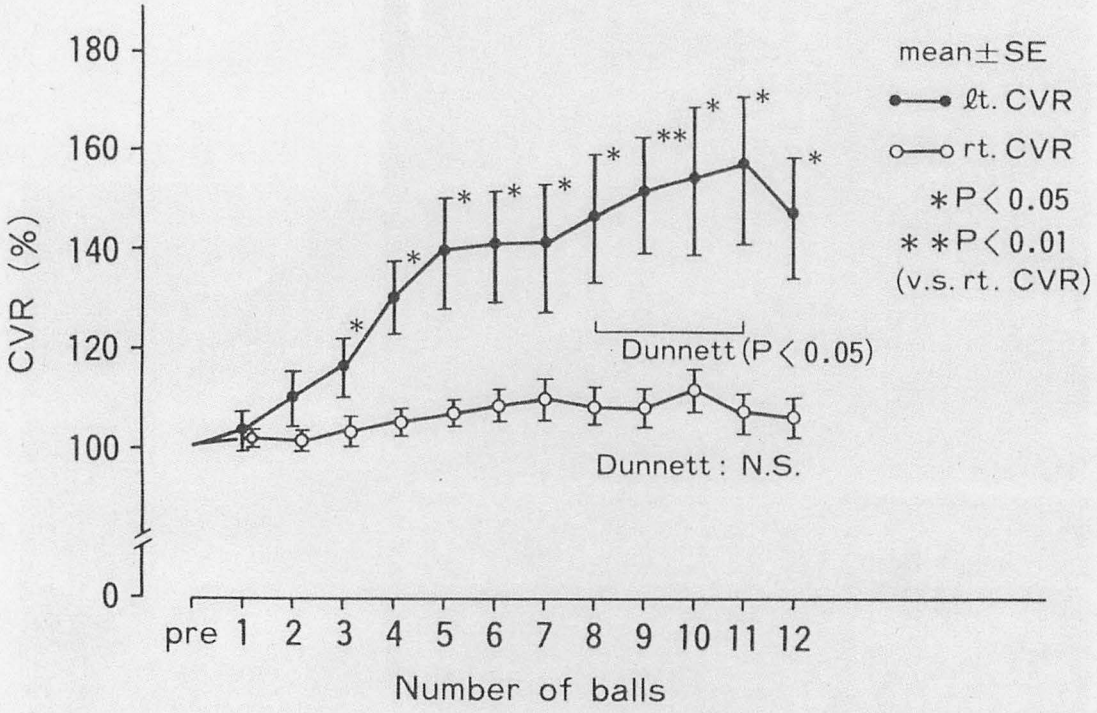

Fig. 4 Cerebrovascular resistance (CVR) during ball insertion.

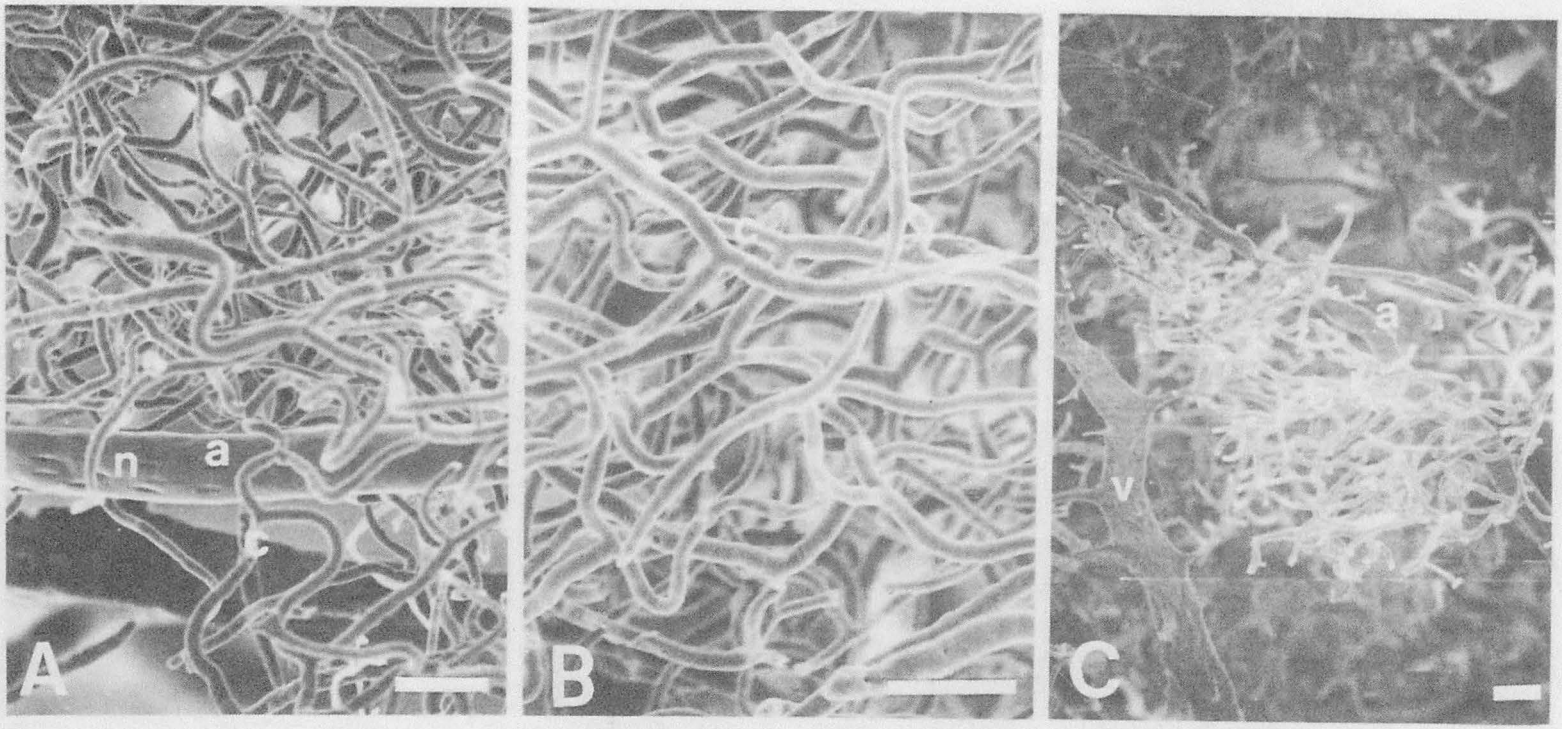

Fig. 5 Scanning electron micrograms (SEM) of the vascular endocasts in the control.

A) Nuclear indentations (n) of endothelial cells are found in the arteriole (a). Bar=50 μ.

B) Capillary (c) network. Bar=50 μ.

C) Capillary (c) and venule (v) network. Bar=50 μ.

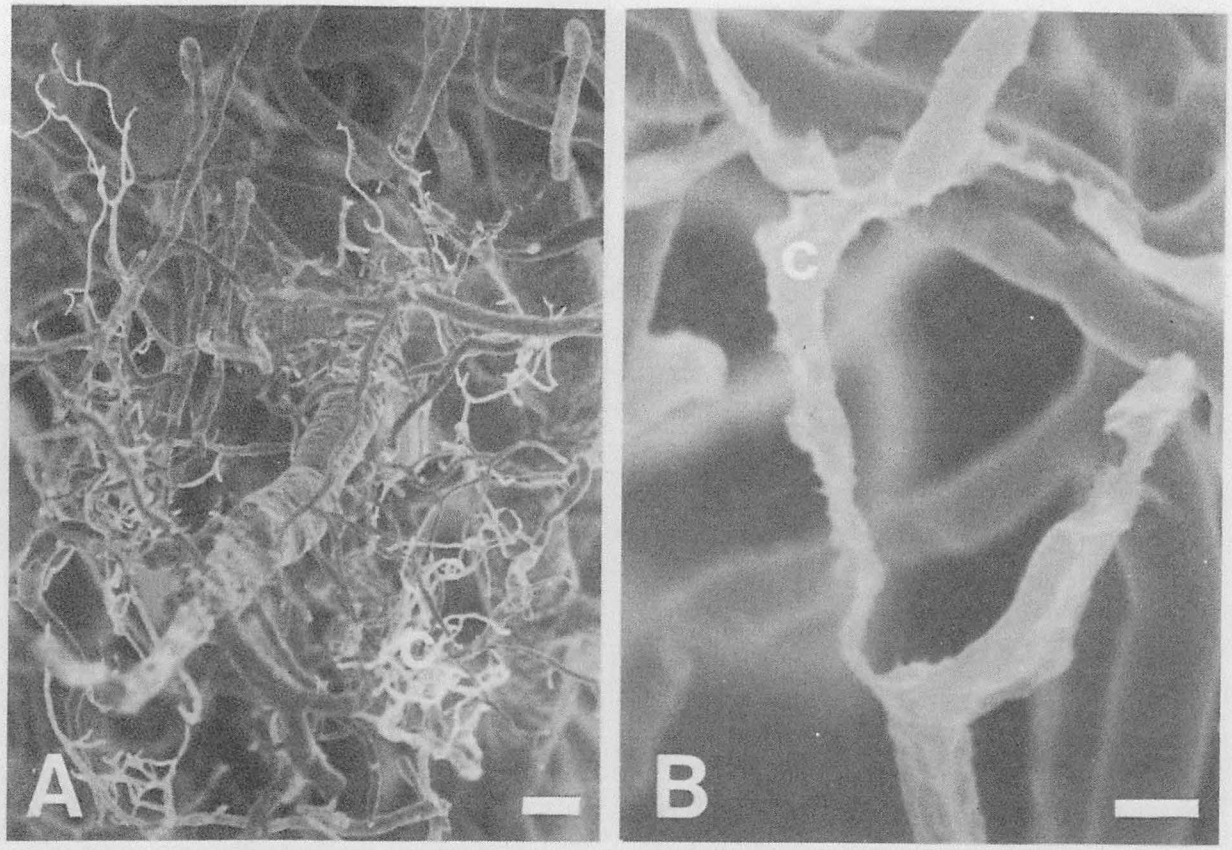

Fig. 6 SEM of the vascular endocasts of the central portion of compressed cortex.

A) Capillary network and venous system disappear, and the vascular endocasts become very sparse. Bar=50 μ.

B) Interruption of the capillary (c) with narrowing and irregular surface is demonstrated. Bar=5 μ.

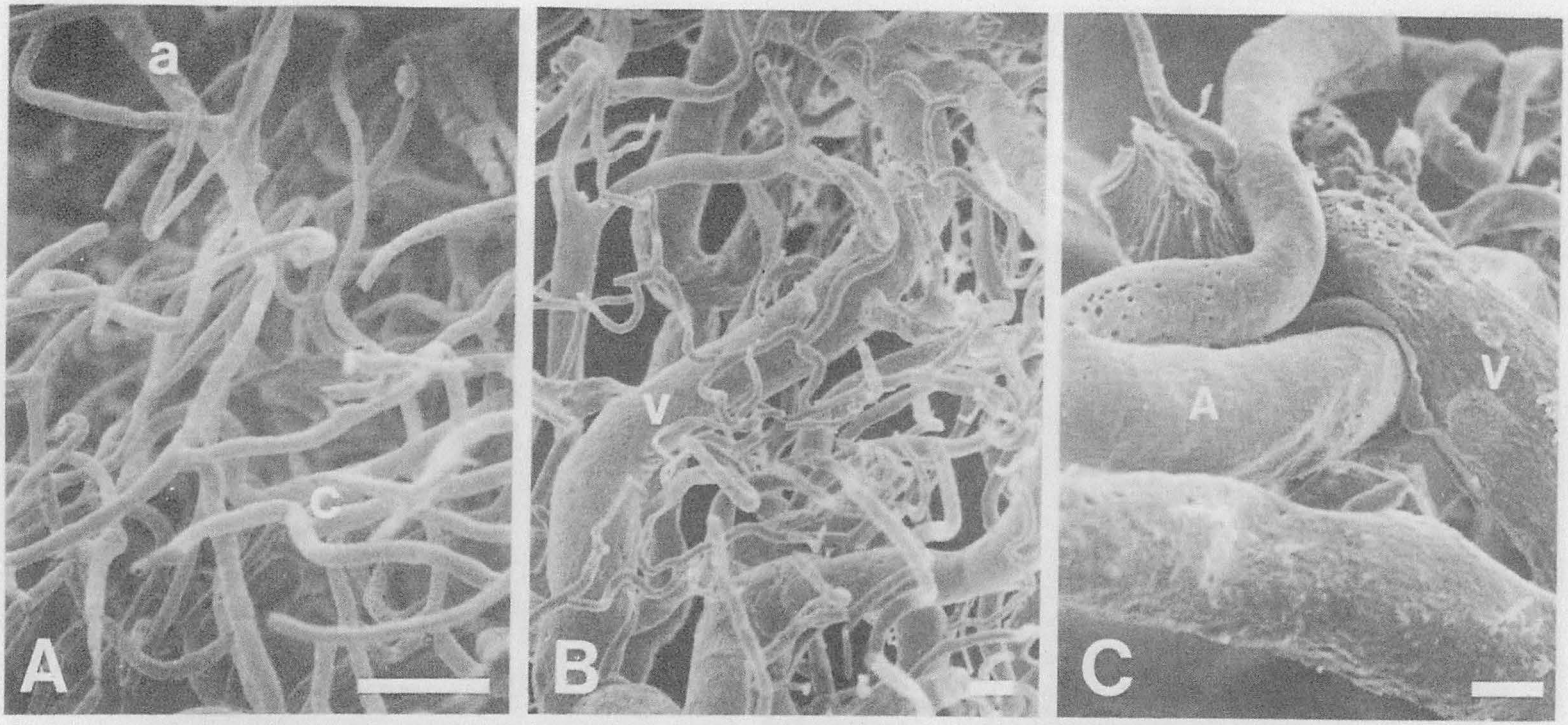

Fig. 7 SEM of the vascular endocasts of the peripheral portion of compressed cortex.
A) Irregular flexion of capillaries (c) are seen. Bar=50 μ.
B) Venules (v) are markedly dilated. Bar=50 μ.
C) The veins (V) of cortical surface are constricted by small arteries (A) at the crossing. Bar=50 μ.

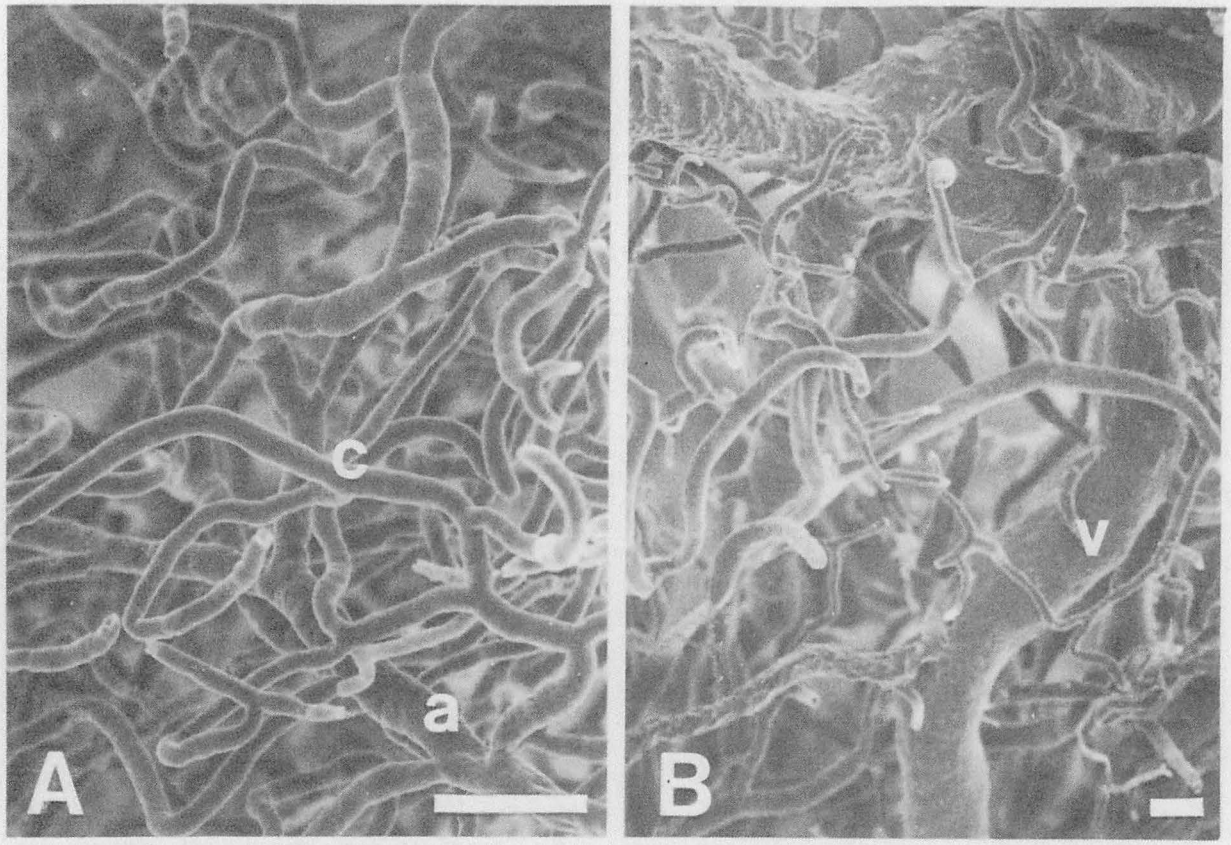

Fig. 8 SEM of the vascular endocasts of the contralateral cortex.

A) Arterioles (a) and capillaries (c) are dilated slightly but not show reduction in number or flexion. Ba=50 μ.

B) Dilatation of venules (v) are demonstrated. Bar=50 μ.

Experimental study on brain damage by extracerebral compression

- Alteration of cerebral circulation and microvascular architectures -

Osamu Sakuta , Jiro Mukawa

Department of Neurosurgery, University of the Ryukyus, School of Medicine, Okinawa, Japan

Key words : extracerebral compression, intracranial pressure, cerebral circulation, angioarchitecture, scanning electron microscope

Abstract

Effects of extracerebral compression on cerebral circulation and microvascular architecture were investigated in 23 adult cats. Brain compression was produced by inserting 12 steel balls (5 mm in diameter, at 10 minute intervals) into the extradural space through a burr hole in the left temporal bone. Mean arterial blood pressure (MABP), intracranial pressure (ICP) and cerebral blood flow (CBF) were measured continuously. Cerebral perfusion pressure (CPP) and cerebrovascular resistance (CVR) were then calculated. Microvascular architecture of the brain was studied by scanning electron microscope (SEM) in the cerebrovascular casting methods.

CBF decreased significantly on the compressed side though CPP remained unchanged untill the insertion of 5th ball. CVR increased correlatively to the number of balls on the compressed side while it remained unchanged on the contralateral side.

In SEM study, flexion and interruption of capillaries and the crossing and pressing phenomenon of the pial vessels were most remarkable in the

compressed side. The degree of alteration in the microvascular architectures corresponds to the structural shift of the brain.

These data show that increase of CVR correlating to alteration of microvascular architectures plays an important role in decrease of CBF in a compressed brain.

It is suggested that intracranial mass lesions causing structural shift of brain must be removed in order to avoid further brain tissue damage due to microvascular lesions.