琉球大学学術リポジトリ

[症例報告]脊髄小脳変性症に合併したanaplastic Astrocytomaの1症例

メタデータ	言語:
	出版者: 琉球大学医学部
	公開日: 2010-06-30
	キーワード (Ja):
	キーワード (En): astrocytoma, spino-cerebellar-degeneration, olivo-ponto-cerebellar-atrophy
	作成者: 久田, 均, 六川, 二郎, 宮城, 航一, 金城, 利彦, Kuda, Hitoshi, Mukawa, Jiro, Miyagi, Kouichi, Kinjo, Toshihiko
	メールアドレス:
	所属:
URL	http://hdl.handle.net/20.500.12000/0002015707

Ryukyu Med. J, 10(3,4):177～179, 1988

脊髄小脳変性症に合併したanaplastic Astrocytomaの1症例

久田 均　六川 二郎　宮城 航一　金城 利彦

琉球大学医学部脳神経外科

はじめに

late cortical cerebellar atrophy（以下，LCCA）に脳以外の悪性腫瘍が合併することは良く知られているが，このLCCAを含む広義の脊髄小脳変性症spino-cerebellar-degeneration（以下，SCD）に悪性脳腫瘍が合併したという報告は私どもの検索した範囲内では見いだし得ない．今回私どもは，10年来のSCDの病歴を有する患者で，悪性脳腫瘍を合併した1例を経験したので，若干の文献的考察を加えて報告する．

症例

症例：58才 女性

主訴：意識障害，左半身麻痺，言語障害，嚥下障害，排尿障害

既往歴・家族歴：特記すべき事なし．

現病歴：昭和52年，突然の言語障害・嚥下障害・歩行障害を主訴として発症し，某医にてSCDの診断を受けた．Fig.上段に昭和61年7月10日に撮像したMRI（IR法）画像を示す．右側の正中矢状断では小脳および脳幹部の著明な萎縮を認め，SCDの臨床診断と一致する．この時期すでに小脳性失調・断綴言語・嚥下障害・自発運動低下を認めたが，独歩でN病院外来に通院可能であった．しかし，昭和61年12月中旬より排尿障害が出現し通院中の病院に入院となった．入院後はリハビリテーションを受けていたが，昭和62年2月12日より嚥下障害が悪化し，2月17日より意識障害も出現し，頭部CTにて脳腫瘍の合併が発見された．ただちにステロイド治療を開始し，意識清明となった後，2月19日当科へ紹介入院となった．

入院時所見：神経学的には，右鬱血乳頭・右動眼神経麻痺・顔面を含む左半身不全麻痺・左半身知覚鈍麻・両側咽頭反射低下・両側の測定障害・企図振戦・断綴言語を認めた．深部反射の亢進や左右差はなく，病的反射も認めなかった．栄養状態はやや不良であったが，理学的所見として特記すべき異常は認めなかった．

入院時血液・生化学検査：低蛋白血症・低色素性貧血を認めたが，白血球減少やγグロブリン分画の異常は認めなかった．

入院時MRI（Fig.下段）：左側の水平断（IR法）画像では、右側頭葉と視床に広範囲の低信号領域を認めた。ガドリニウムにより側頭葉部は著明にenhanceされた．

入院後経過：3月3日開頭手術施行．anterior temporal approachにより肉眼的に腫瘍は全摘出した．病理診断はanaplastic astrocytomaであった．術後3日目より嚥下障害悪化，両側咽頭反射も術前と比較して低下し，10日目には嚥下性肺炎を併発したが，気管切開と抗生剤投与により改善した．現在，放射線治療・化学療法を施行中である．

考察

本症例は，小脳症状・嚥下障害を主症状として発症していること，MRIにて脳幹・小脳の萎縮が著明であることから，非典型的ではあるが，olivo-ponto-cerebellar-atrophy（OPCA）と考えられる．SCDの諸病型のうち，LCCAに脳以外の悪性腫瘍が合併した症例は過去に報告されているが，そのほとんどは悪性腫瘍がLCCAより先かあるいは同時期に発症している．[1)2)] したがって，一部のLCCAの発症は，腫瘍によ

り破壊された自己組織に対する抗体によって発生する（auto immune process）と考えられているが，未だ確定的ではない[3]．本症例では悪性脳腫瘍すなわちanaplastic astrocytomaがOPCAに先行して10年余の長年月間発生過程にあったとは考えにくいので，auto immune processをそのままあてはめるにはいささか無理があると思われる．さらには，免疫能の異常を疑わせる所見にも欠けた。以上のことより，この両疾患の合併は偶発的なものと考えたい．

文　　献

1) McDonald W I: Cortical cerebellar degeneration with ovarian carcinoma. Neurology 11 : 328-334, 1961.

2) Brain L and Wilkinson M : Subacute cerebellar degeneration associated with neoplasm. Brain 88: 465-478, 1965.

3) Powland L P : Merritt's text book of Neurology. ed. 7. philadelphia, Lea and Febiger, 1984, 507pp.

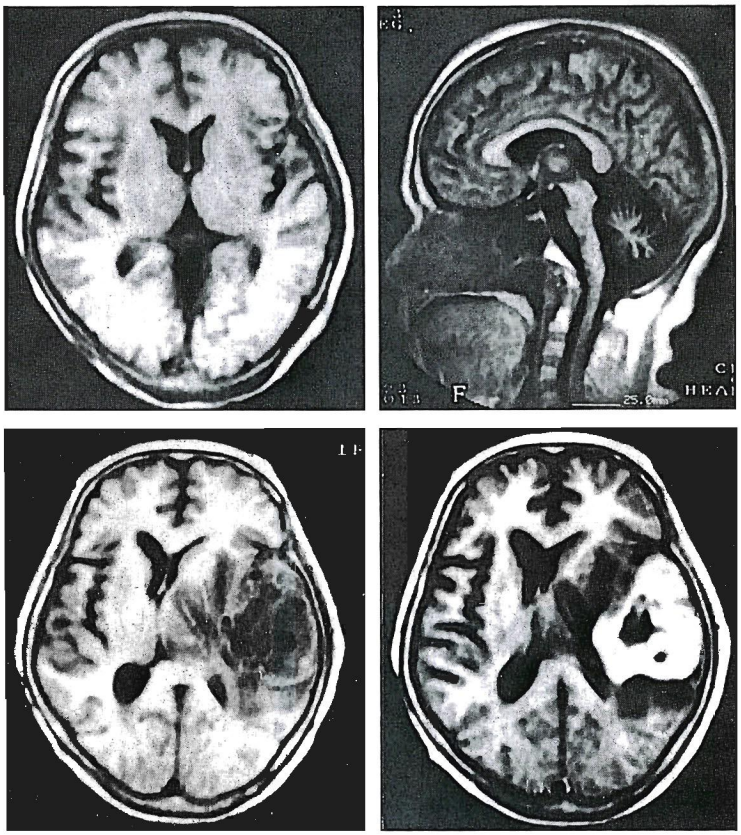

Figure : MRI images(Inversion-Recovery method)

Upper(July, 1986)

Left : Horizontal plane demonstrates dilatation of the quadrigeminal and supracerebellar cisterns.

Right : Sagittal plane reveales severe atrophy of the brainstem and celebellum.

Lower(Feb., 1987.)

Left : A large low intensity area occupies right temporal lobe and thalamus, and shifts the midline structures to the opposite side.

Right : Contrast medium(Gd-DTPA)enhances the lesion at the temporal region except for its center.

A Case of Anaplastic Astrocytoma Combined with Spino-cerebellar-Degeneration

Hitoshi Kuda, Jiro Mukawa, Kouichi Miyagi and Toshihiko Kinjo

Department of Neurosurgery, University of the Ryukyus School of Medicine

Key words : astrocytoma, spino-cerebellar-degeneration, olivo-ponto-cerebellar-atrophy

Abstract

A case of anaplastic astrocytoma combined with spinocerebellar degeneration(SCD) is reported. A 58-year-old female patient had been suffering from progressive ataxia, speech disturbance and dysphagia and was diagnosed as SCD in 1977.

In February 1987, she became comatose. CT-scan reveales a brain tumor in the right temporal lobe. She was referred to our neurosurgical clinic and the tumor was surgically removed. Histological diagnosis was anaplastic astrocytoma (Kernohan's grade 3).

SCD is well known to be combined often with malignant tumors except for brain tumor, especially in its subdivision, late cortical cerebellar atrophy (LCCA). Based on clinical symptoms, neurological signs and MRI images, this is a case of olivo-ponto-cerebellar atrophy (OPCA). As no immunological abnormality was detected, the combination with astrocytoma is suggested coincident.