琉球大学学術リポジトリ

[原著] 後頭蓋窩腫瘍のMRI

メタデータ	言語: 出版者: 琉球大学医学部 公開日: 2010-06-30 キーワード (Ja): キーワード (En): MRI (magnetic resonance imaging), posterior fossa tumors, Spin Echo (SE) image, Inversion recovery (IR) image 作成者: 銘苅, 晋, 六川, 二郎, 宮城, 航一, 高良, 英一, 仲宗根, 進, 石川, 泰成, Mekaru, Susumu, Mukawa, Jiro, Miyagi, Kouichi, Takara, Eiichi, Nakasone, Susumu, Ishikawa, Yasunari メールアドレス: 所属:
URL	http://hdl.handle.net/20.500.12000/0002015712

Ryukyu Med. J., 10(2)：94～103，1987.

後頭蓋窩腫瘍のMRI

銘苅　晋　六川　二郎　宮城　航一
高良　英一　仲宗根　進　石川　泰成

琉球大学医学部脳神経外科

I．緒　言

核磁気共鳴現象は1946年 Purcell ら[1]および Block ら[2]により発見され，当初は物理学的測定法として用いられた．その後1973年に Lauterbur[3]により画像化され，1980年 Holland ら[4]により初めて臨床診断に実用可能な画像が得られるようになった．以後 MRI（Magnetic resonance imaging）は急速に進歩開発されてきた．本法は磁気により撮像される非侵襲的診断法として注目を浴びている．また，CT にみられる骨によるアーチファクトがないことからことに後頭蓋窩病変の診断に特に有効であると期待されている．われわれは手術を前提とした立場から，後頭蓋窩腫瘍について術前に必要な情報を得ることを目的として，CT 像と MR 画像を比較検討した．

II．対象および方法

対象は Table. 1 に示す．昭和61年12月までにわれわれが扱った後頭蓋窩腫瘍症例のうち，CT 像，MRI-SE 像および MRI-IR 像の 3 画像を撮像した 6 症例である．脳幹グリオーマを除き，全例手術により組織診断が確認された．使用した MRI 装置は東芝 MRT-15A で，Table. 2 にその仕様を示す．0.15Tesla の静磁場が得られ，パルス系列は T2 強調画像である Spin Echo (SE)法と T1 強調画像である Inversion Recovery (IR)法を選択した．前者は繰り返し時間（Tr）2000msec，エコー時間（Te）34msec で行ない，後者は Tr 2000msec，回復時間（Td）450msec，Te 30msec で行なった．スライス幅は10㎜，再構成マトリックスは256×256を使用した．断層面は横断，冠状断あるいは矢状断のいずれかを必要に応じて選択した．CT スキャンはヨコガワ CT 8600，東芝 TCT 80A または日立 CT-W3 を使用し，いずれも単純 CT（plain CT）と造影 CT（contrast enhanced CT，以下 CE CT）にて撮像した．

III．症　例

後頭蓋窩腫瘍 4 種 6 症例の CT 像，MRI-SE 像，MRI-IR 像を以下の 2 点に注意して比較検討した．

1）周囲脳構造との解剖学的関係

2）腫瘍内構造

1．髄膜腫

Table. 1　Six cases of posterior fossa rumors.

	Age/Sex	Histological diagnosis	Site
1	47/F	Meningioma	Foramen magnum
2	40/M	Meningioma	Lt. tentorium
3	55/F	Acoustic neurinoma	Lt. C-P angle
4	48/F	Acoustic neurinoma	Rt. C-P angle
5	21/M	Glioma, unknown	Brain stem
6	35/M	Hemangioblastoma	Rt. cerebellar hemisphere

Table. 2　Details of MRT-15A (Toshiba)

1）	画像作成法：投影再構成法
2）	画像化対象核種：水素原子核
3）	画像種：SR (Saturation Recovery)像
	IR (Inversion recovery)像
	SE (Spin Echo)像
	T1 計算画像
	T2 計算画像
4）	静磁場強度：0.15Tesla
5）	撮影部位：全身
6）	スライス面：横断，矢状断，冠状断，任意傾斜断面
7）	スライス厚：5 mm，10mm，15mm
8）	再構成マトリックス：256×256
9）	マルチスライス：Max 10 Slice/Scan
10）	空間分解能：2 mm以下

［症例1］CT 像（Fig. 1A, B）では造影によって増強される不均等な像を大孔の左寄りに認め，腫瘍の存在が疑われた．他方，MRI-SE 像（Fig. 1C）ではコントラストが悪く，むしろ診断は困難であったが，IR 像（Fig. 1D）で初めて脳幹から境界が明瞭な低信号像として示された．冠状断像（Fig. 1E, F）でも同様に IR 像によって小脳，脳幹および脊髄との境界は帯状の低信号域（marginal low intensity rim）[5]で明瞭に区別された．

［症例2］CT 像（Fig. 2A, B）では小脳橋角部に著明に増強される高吸収域を認めたが，脳幹の圧排の程度は明らかでなかった．MRI は SE 像（Fig. 2C）で高信号域，IR 像（Fig. 2D）で軽度低信号域として示され，症例1同様 IR 像で周囲脳構造との境界は低信号の帯で区別された．

2．聴神経鞘腫

［症例3］CT 像（Fig. 3A, B）では腫瘍は左小脳橋角部に三日月状の低吸収域で囲まれた等吸収域として示されたが，アーチファクトのため，脳幹や小脳との関係は造影 CT でも明らかでなかった．MRI-SE 像（Fig. 3C）では腫瘍は高信号域と等信号域からなり周囲脳構造との境界は明らかであったがコントラストは明瞭でなかった．IR 像（Fig. 3D）では髄液と信号強度の等しい領域と灰白質より信号強度の低い領域からなり，脳幹および小脳との境界は明瞭である．また，腫瘍が内耳道へ連続している像も認められた．これは冠状断（Fig. 3E, F）でより明らかであり，IR 像では小脳およびテントとの関係さらに脳幹の偏位の程度がよく示されていた．

［症例4］CT 像（Fig. 4A, B）では右小脳橋角部に低吸収域を認め，一部造影効果を有したが境界は不明瞭であった．MRI では SE 像（Fig. 4C），IR 像（Fig. 4D）とも周囲脳構造との境界は明瞭に認められた．

3．脳幹グリオーマ

［症例5］CT 像（Fig. 5A, B）は pre-pontine cistern の狭小化と第四脳室の後方への偏位を示したが，造影によっても腫瘍像は得られなかった．MRI-SE 像（Fig. 5C）では橋全体がコントラストの乏しい高信号域として示されたが，IR 像（Fig. 5D）では腫瘍は勾玉状の超低信号域を含んだ円形の低信号像として描出され，周囲の低信号域として示された浮腫と明瞭に区別された．

4．血管芽細胞腫

［症例6］単純 CT 像（Fig. 6A）では右小脳半球に低吸収域を認めるのみであったが，造影 CT（Fig. 6B）で初めてその低吸収域の後方に造影効果を有する病変を認めた．SE 像（Fig. 6C）では右小脳半球全体がコントラストの乏しい軽

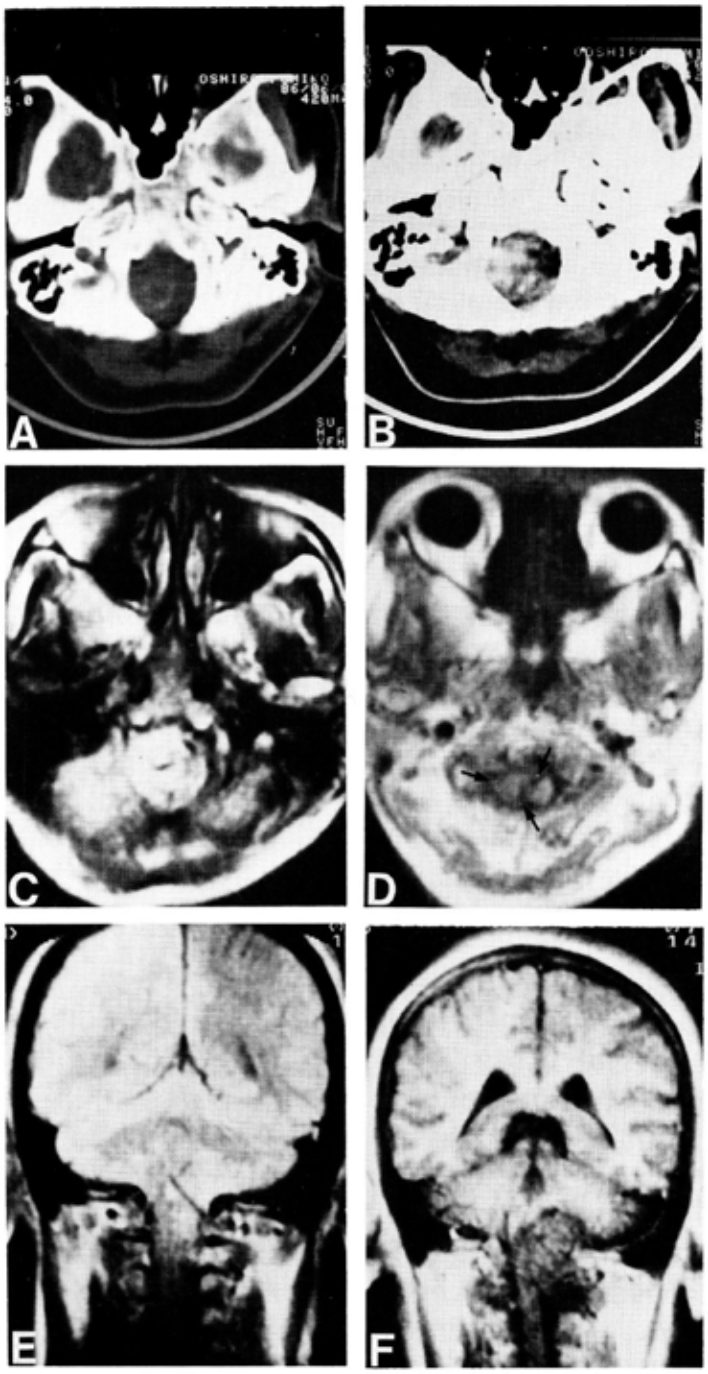

Fig. 1 Case 1. Foramen magnum meningioma.

A : Plain CT (axial section) B : CE CT (axial section)

C : MRI-SE (axial section) D : MRI-IR (axial section)

E : MRI-SE (coronal section) F : MRI-IR (coronal section)

In D, the meningioma is well seen on MRI-IR (three arrows).

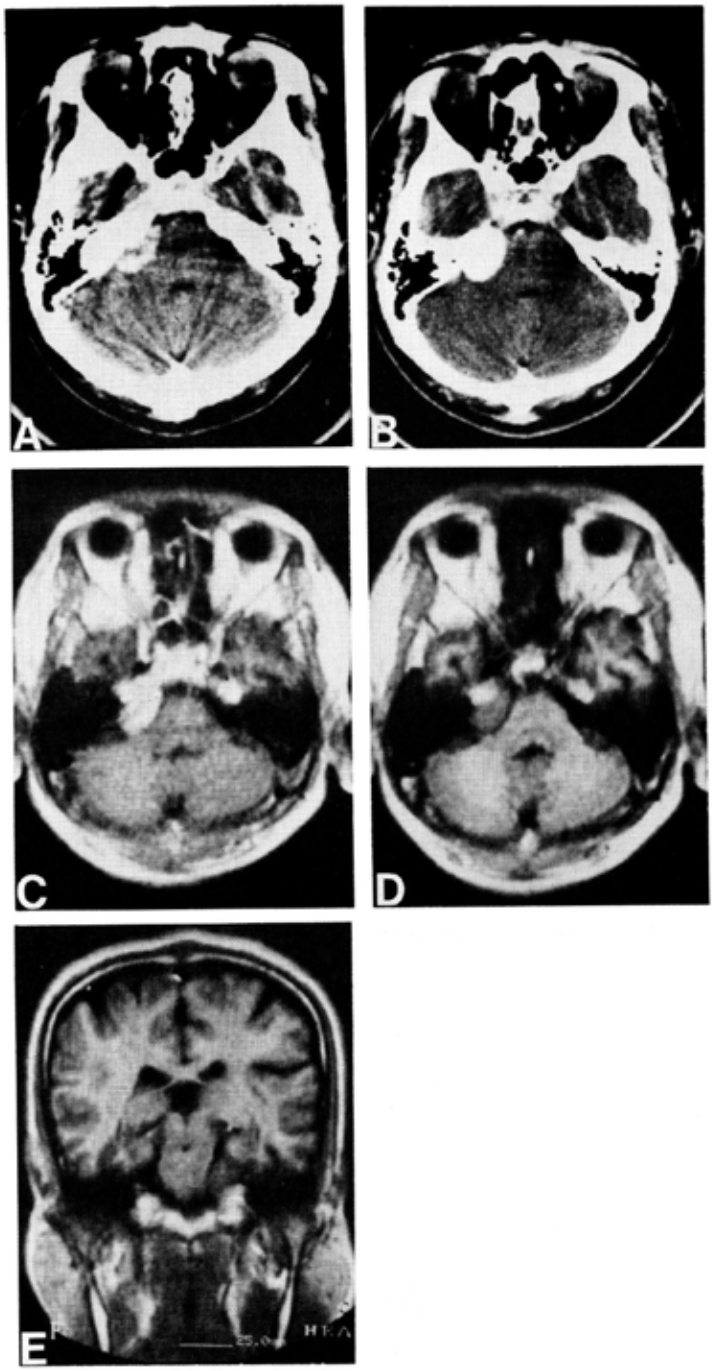

Fig. 2　Case 2.　Tentorial meningioma.

A : Plain CT (axial section)
B : CE CT (axial section)
C : MRI-SE (axial section)
D : MRI-IR (axial section)
E : MRI-IR (coronal section)

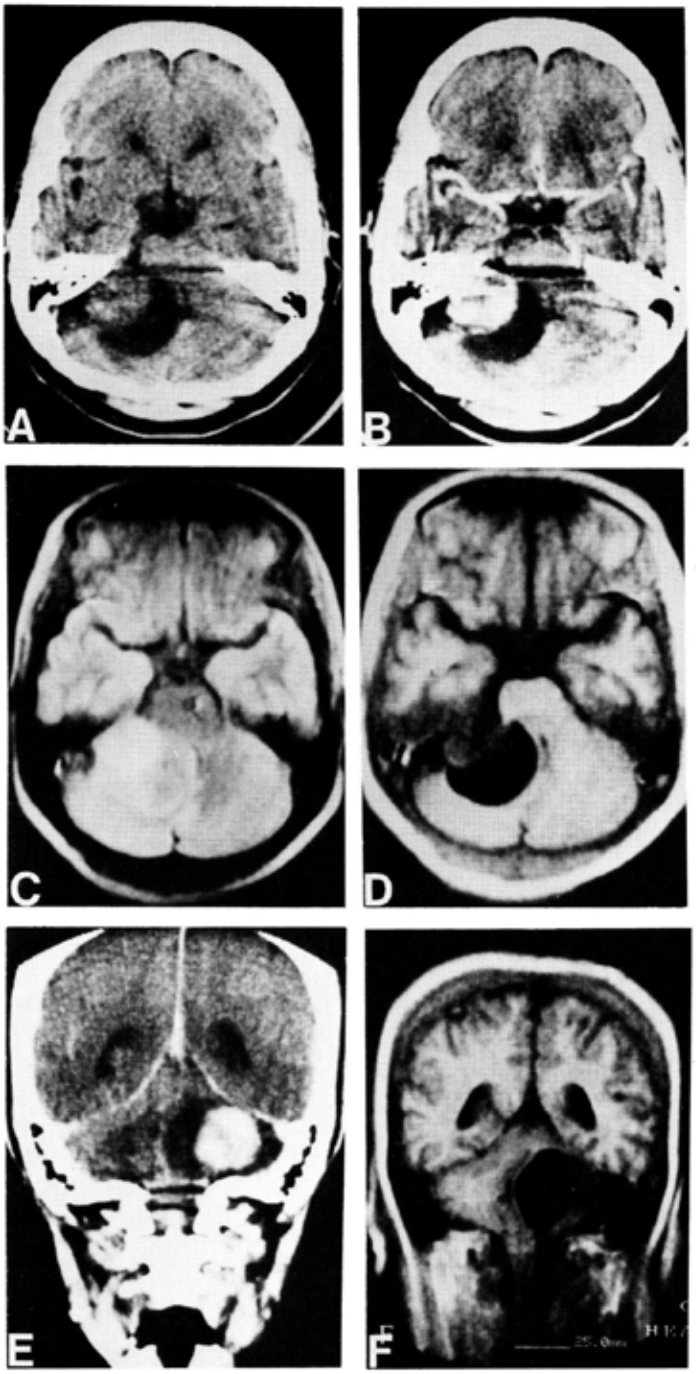

Fig. 3 Case 3. Acoustic neurinoma.

A : Plain CT (axial section)
C : MRI-SE (axial section)
E : CE CT (coronal section)
E : CE CT (axial section)
D : MRI-IR (axial section)
F : MRI-IR (coronal section)

度の高信号域を示したのに対し，IR 像(Fig. 6D)では髄液と等しい信号強度を示す低信号域とその後方の腫瘍像が明瞭に区別された．

Ⅳ．考　　察

後頭蓋窩は周囲を複雑な厚い骨で囲まれていることから CT ではアーチファクトが強く，この欠点の無い MRI は後頭蓋窩疾患に特に有用であると報告されている[6)~9)]．我々は手術に必要な情報として，(1)周囲脳構造との解剖学的関係，(2)腫瘍内構造，の2点に注目して CT 像(単純，造影）と MRI の SE 像および IR 像を比較検討した．

周囲脳構造との関係を知るには MRI-IR 像が最も優れていた．その理由として，(1) CT と比べ信号強度の組織特異性が高いことから濃度分解能に優れており，十分な形態情報が得られること[10]，(2)冠状断や矢状断などの自由な撮像面が得られ，周囲能構造との解剖学的関係が直接画像として得られること[4)]，(3)骨によるアーチファクトがないこと[6)~9)]等である．他方，SE 像は浮腫を含めた組織変化に敏感であるが T2 緩和時間延長により腫瘍も浮腫も同じように高信号域として示される[5),11)]ので腫瘍の境界が不明瞭となり，周囲能構造との関係を観察するには IR 像より

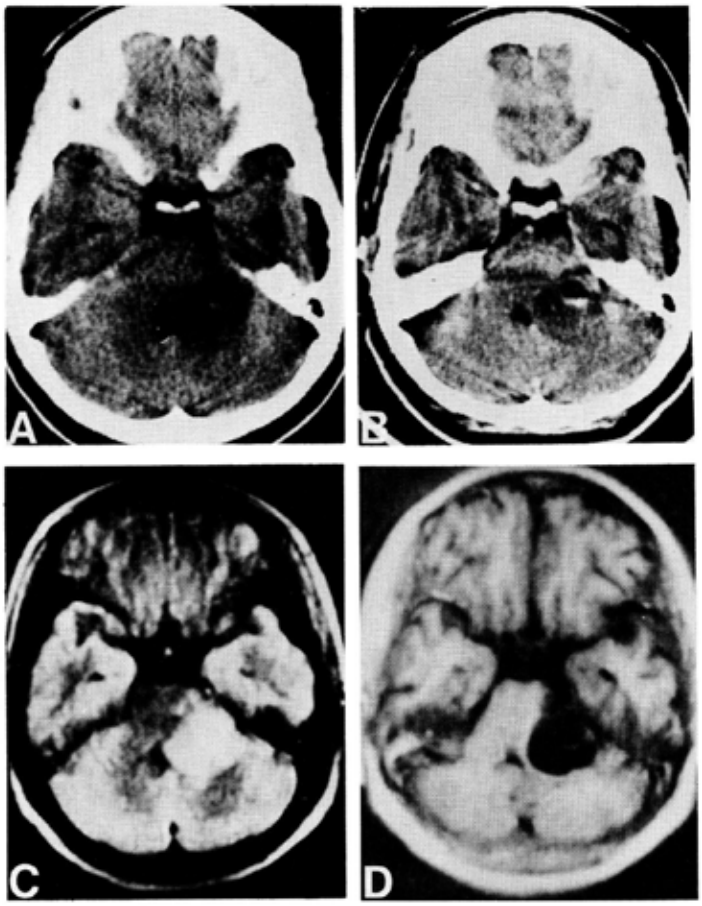

Fig. 4　Case 4.　Acoustic neurinoma.
A：Plain CT (axial section)　　B：CE CT (axial section)
C：MRI-SE (axial section)　　D：MRI-IR (axial section)

劣っていた(症例5，6)．しかし，無信号で示される骨との境界の描出にはSE像が優れていた(症例3，4)．

腫瘍内構造に関してもT1強調画像であるIR像が最も有用であった．とりわけ，嚢胞の描出(症例3，4，6)や壊死像の描出(症例5)に優れていた．SE像ではそのような変化も高信号域として示され，組織変化の特異性に乏しいためである．なお，SE像では腫瘍が一般に高信号で示されるため，一定速度以上の血流は無信号で示されるMRIでは血管芽細胞腫を始めとして腫瘍血管を描出区別するのにコントラストの点で優れていた．他方，石灰化像の描出にはCTが最も有用であった(症例2)．

Mawhinneyら[13]は髄膜腫においてSE像とIR像を比較して，後頭蓋窩の症例ではSE像が優れていたと報告している．その理由は腫瘍が低信号で描出されるIR像に比べて高信号で描出されるSE像の方が，無信号で示された骨との区別が明瞭であるとしている．これは浮腫の少ない髄膜腫の存在を示すという点においては肯定されようが，われわれが検討した症例では髄膜腫も含めて，IR像がしばしば優れていた．また，最近T1緩和時間により髄膜腫や神経鞘腫の組織型が区別できる[5,12]との報告もあるが，その点からもT1強調画像であるIR像が有用であると思

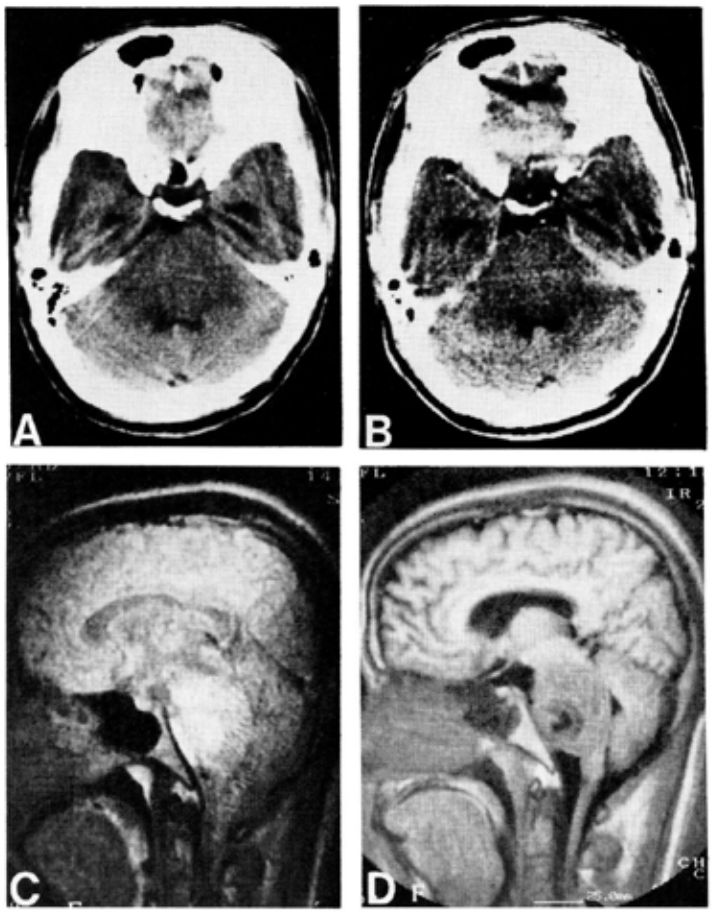

Fig. 5 Case 5. Pontine glioma.
A：Plain CT (axial section)
B：CE CT (axial section)
C：MRI-SE (sagittal section)
D：MRI-IR (sagittal section)

われた．

V．結　　論

われわれは後頭蓋窩腫瘍4種6例のCT，MRI-SE像，MRI-IR像を腫瘍と周囲脳構造との関係，腫瘍内構造の2点から比較検討した．

1．周囲脳構造との解剖学的関係：境界の描出や脳幹や小脳の圧排の程度を知るには，MRI-IR像が最も優れていたが骨との境界はSE像が明瞭であった．

2．腫瘍内構造：MRI-IR像が嚢胞や壊死像の描出には優れていたが，石灰化の描出にはCTが有効であった．

本論文の要旨は第8回MRI研究会（1986年9月，京都）において発表した．

References

1．Purcell, E.M., Pound, R.V.: Resonance absorption by nuclear magnetic moments in a solid. Phys Rev 69: 37－38, 1946.
2．Block, F., Hansen, W.W., Packard, M.: Nuclear induction. Phys Rev 69: 127, 1946.
3．Lauterbur, P.C.: Image formation by induced

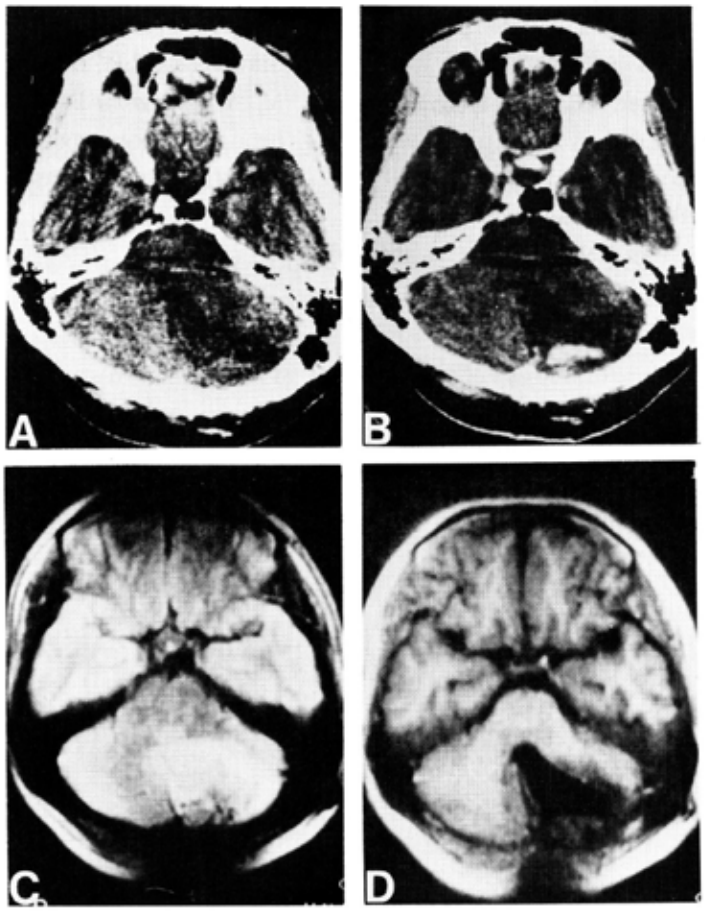

Fig. 6　Case 6. Cerebellar hemangioblastoma.
A：Plain CT (axial section)　B：CE CT (axial section)
C：MRI-SE (axial section)　D：MRI-IR (axial section)

local interactions: Examples employing nuclear magnetic resonance. Nature 242: 190－191, 1973.

4. Holland, G.N., Hawkes, R.C., Moore, W.S.: NMR tomography of the brain: Coronal and Sagittal sections. J Comput Assist Tomogr 4: 429－433, 1980.

5. 小林直紀，柿木良夫，海老原玲子，小野由子，日山博：疾患別 MRI の臨牀．日本臨牀 45：91－100，1987.

6. Young, I.R., Burl, M., Clark, G.J., Hall, A.S., Pasmore, T., Collins, A.J., Smith, D.T., Orr, J.S., Bydder, G.M., Doyle, F.H., Greenspan, R.H., Steiner, R.E.: Magnetic resonance properties of hydrogen: imaging the posterior fossa. AJR 137: 895－901, 1981.

7. Bydder, G.M., Steiner, R.E.: NMR imaging of the brain. Neuroradiology 23: 231－240, 1982.

8. Bydder, G.M., Steiner, R.E., Young, I.R., Hall, A.S., Thomas, D.J., Marshall, J., Pallis, C.A., Legg, N.J.: Clinical NMR imaging of the brain: 140cases. AJR 139: 215－236, 1982.

9. Lee, B.C.P., Kneeland, J.B., Cahill, P.T.: Posterior fassa lesions: magnetic resonance imaging. Radiology 153: 137－143, 1984.

10. 真野勇：NMR 診断法，pp.11－25，秀潤社．東京，1985.

11. Mackay, I.M., Bydder, G.M., Young, I.R.: MR imaging of central nervous system tumors that do not display increase in T1 or T2. J Comput Assist Tomogr 6: 1055－1061, 1985.

12. Bydder, G.M., Kingsley, D.P.E., Brown, J., Niendorf, H.P., Young, I.R.: MR imaging of meningiomas including studies with and without gadolinium-DTPA. J Comput Assist Tomogr 9: 690－697, 1985.

13. Mawhinney, R.R., Buckley, J.H., Holland, I. M., Worthington, B.S.: The value of magnetic resonance imaging in the diagnosis of intracranial meningiomas, Clinical radiology 37: 429－439, 1986.

MAGNETIC RESONANCE IMAGING OF POSTERIOR FOSSA TUMORS

Susumu Mekaru, Jiro Mukawa, Kouichi Miyagi,
Eiichi Takara, Susumu Nakasone, and Yasunari Ishikawa

Departmant of Neurosurgery, School of Medichine
University of the Ryukyus

Key words: MRI (magnetic resonance imaging), posterior fossa tumors, Spin Echo (SE) image, Inversion recovery (IR) image.

Abstract

Magnetic resonance imaging (NRI) were obtained in 6 patients with histologic diagnosis of tumores in the posterior fossa. Two different pulse sequence of MRI were used. The results compared with computed tomography (CT).

1. In the standpoint of anatomical relation to the surrounding structures, MRI-IR T1-weighted images were best to visualize the border and the degree of comression. MRI-SE T2-weighted images were effective to separate the tumors from bone.

2. Intratumoral views were well imaged by MRI-IR, but CT was best to image calcified structures.