琉球大学学術リポジトリ

[症例報告]右下葉の無気肺像を呈した肺胞上皮癌の2例

メタデータ	言語: Japanese 出版者: 琉球大学医学部 公開日: 2010-06-30 キーワード (Ja): キーワード (En): alveolar cell carcinoma, atelectasis 作成者: 兼島, 洋, 大宜見, 辰雄, 下地, 克佳, 伊良部, 勇栄, 中村, 浩明, 森根, 優, 金城, 勇徳, 中富, 昌夫, 小張, 一峰, 豊見山, 寛, 久場, 睦夫, Kaneshima, Hiroshi, Ohgimi, Tatsuo, Shimoji, Katsuyoshi, Irabu, Yuei, Nakamura, Hiroaki, Morine, Masaru, Kinjo, Yutoku, Nakatomi, Masao, Kobari, Kazumine, Tomiyama, Hiroshi, Kuba, Mutsuo メールアドレス: 所属:
URL	http://hdl.handle.net/20.500.12000/0002015737

Ryukyu Med. J. 6(3・4)：221～229, 1983.

右下葉の無気肺像を呈した肺胞上皮癌の2例

兼島　洋　大宜見辰雄　下地　克佳　伊良部勇栄
中村　浩明　森根　優　金城　勇徳　中富　昌夫
小張　一峰　豊見山　寛*　久場　睦夫*

琉球大学医学部第一内科教室
* 国立療養所沖縄病院内科

はじめに

肺胞上皮癌は1876年Malassez[1]が最初に報告し，本邦では1949年螺良ら[2]によって第1例が報告されている．その後、1960年Liebow[3]がbronchioloalveolar carcinomaという概念を提唱し，現在では腺癌の1亜型として取り扱われている．肺胞上皮癌の胸部X線像の分類はSochocky[4]による6分類，Storeyら[5]による12分類，そして本邦では板谷ら[6]による4分類があるが，そのいずれの分類にも無気肺像は含まれていない．我々は今回，胸部X線像で無気肺型を示す肺胞上皮癌2症例を経験したので報告する．

症　例

症例1　74才，男性

主訴：胸部X線異常影

既往歴，家族歴：特記すべきことなし

現病歴：昭和55年10月，住民検診で胸部X線異常影を指摘された．同年11月，保健所を受診し，某病院を紹介されるも自覚症状がないため受診せず，昭和56年6月，保健所の再度の紹介により沖縄病院を受診，入院となった．タバコ1日20本，50年．

入院時現症：体格良，チアノーゼなし，表在リンパ節触知せず，呼吸音，声音振盪左右差なし，ラ音聴取せず，肝脾触知しなかった．

検査所見：Table 1に示すごとく，末梢血で軽度の好中球増多と赤沈の亢進がみられたがCRPは陰性であった．CEA7.7ng/mlであり，喀痰では細胞診はclass IIで，培養は結核菌陰性その他の病原菌は検出されなかった．

入院経過：入院時の胸部X線写真（Fig. 1）で，右の心陰影と横隔膜に接する境界が明瞭な浸潤影がみられ，右上中葉間線の下方への偏位より，右下葉の無気肺であることが推測された．正面断層写真では，1部に透亮像がみられるがair bronchogramはみられなかった．気管支造影（Fig. 2）では，右中間気管支幹以下の気管支に閉塞や狭窄はなく，末梢では下葉枝全体がやや集束しており，気管支壁の不整，1部分にはやや円柱状の拡張がみられた．気管支ファイバースコープ（Fig. 3）では，可視範囲に，気管支内腔の腫瘤，閉塞，狭窄，圧排，分泌物の充満は認められなかった．気管支粘膜は蒼白で光沢がなく，強い縦縞状の変化がみられ，気管支粘膜生検では悪性の所見は得られなかった．肺動脈造影（Fig. 4）では，右下肺動脈に造影剤の流入遅延と狭小化が著明で，中枢部での肺動脈の閉塞は認められなかった．確定診断がつかないためその後も，喀痰細胞診，気管支ファイバースコープを繰り返し実施しながらfollow-upしていた．初診から約1年後の喀痰細胞診（Fig. 5）において，肺胞上皮癌と診断された．その像では，細胞は集団を形成し，大小不同がそれ程目立ず，細胞質が豊富で多くの粘液を含み，核は偏在して，肺胞上皮癌に典型的な像と考えられた．ほぼ同時期の胸部X線写真

（Fig. 6）では，ほぼ右全肺野に陰影が拡がり，左中下肺野にもびまん性の淡い浸潤影が出現していた．診断確定後は5－fluorouracil での化学療法をおこなったが全身状態が次第に悪化し，初診以来約1年2ヵ月で死亡した．

Table 1 Laboratory date of case 1

Peripheral blood	
RBC	$507 \times 10^4/mm^3$
Hb	14.5 g/dl
Plat	$2.5 \times 10^4/mm^3$
WBC	$7800/mm^3$
Seg	68%
Lym	28%
Mo	6%
ESR	
	28/65 mm
Biochemistry	
T.P	6.9 g/dl
Glu	94 mg/dl
T.B	0.8 mg/dl
GOT	21 IU/l
GPT	5 IU/l
AlP	13.9 KA.U
LDH	410 IU/l
BUN	23.8 mg/dl
Cre	1.4 mg/dl

Urine	
Protein	(-)
Sugar	(-)
Sed	w.n.l
Feces	
Occult blood	(-)
Serology, Immunology	
CRP	(-)
CEA	7.7 ng/ml
PPD	$\frac{0 \times 0}{11 \times 10}$
Sputum culture	
normal flora	
Mycobacterium tuberuculosis (-)	
Sputum cytology	
Class II	
Pulumonary function	
%VC	78%
FEV1.0%	68%

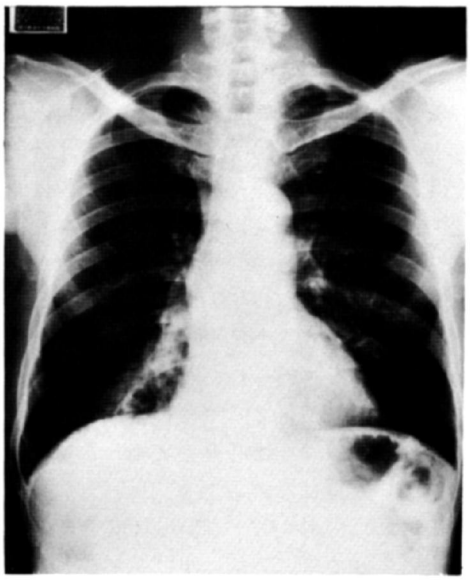

Fig. 1 Case 1 chest x－ray film on admission showing atelelectatic lession in the right low er lobe.

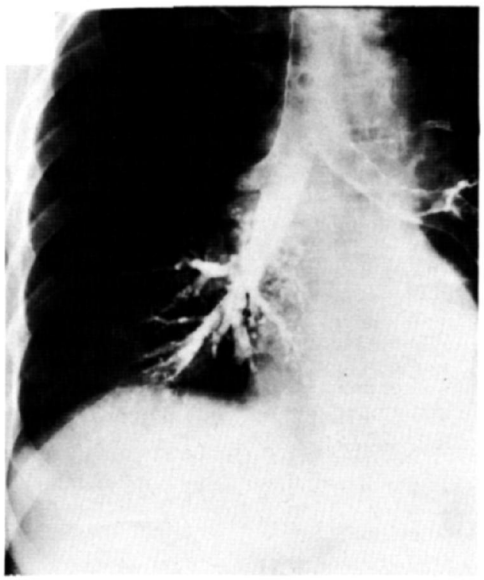

Fig. 2 Case 1 bronchogram.
right lower bronchus was neither stenotic nor obstructive.

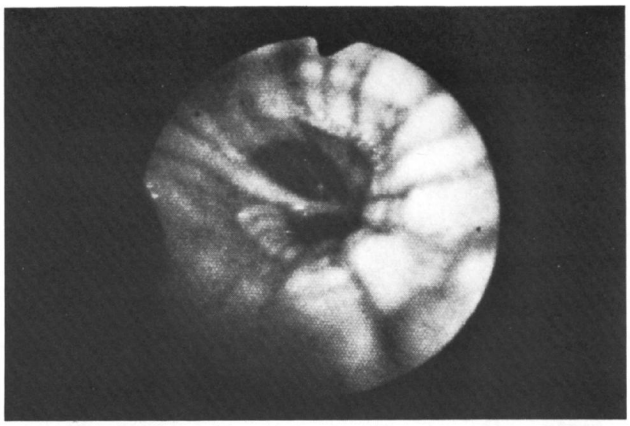

Fig. 3 Case 1 bronchoscopic finding. rt $B^{8,9,10}$ were not obstructive.

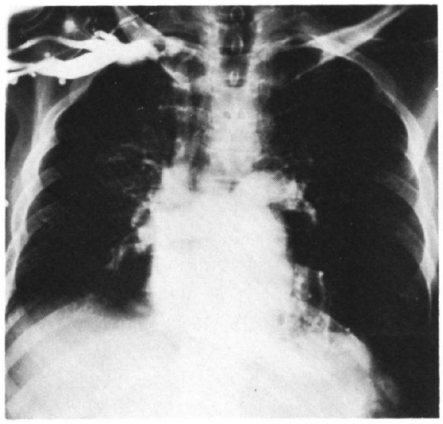

Fig. 4 Case 1 pulmonary arteriogram showing delayed branches of right inferior pulmonary ar artery.

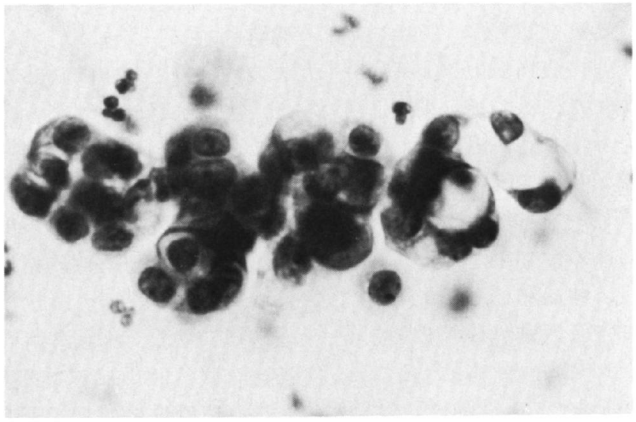

Fig. 5 Case 1 sputum cytology showing alveolar cell carcinoma. (Pap. stain×1000)

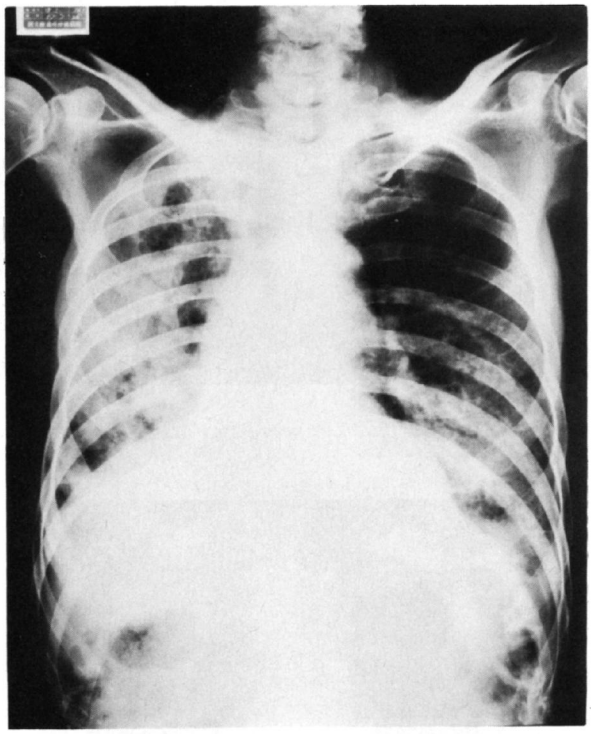

Fig. 6 Case 1 chest x−ray film taken July 26, 1982 showing infiltrative shadow in the right lung and left lower lung field.

症例２　64才，男性

主訴：食欲不振，胸部Ｘ線異常影

既往歴：９才左胸膜炎，54才胃潰瘍で手術．

家族歴：特記すべきことなし

現病歴：昭和56年１月，腹痛が生じ，某病院にて４ヵ月間通院治療した．その後，腹痛は消失するも食欲不振，全身倦怠感が出現したため他病院を受診し，胸部Ｘ線にて異常陰影を指摘され，同年７月，精査目的で当科に紹介，入院となった．タバコ１日20本，40年

入院時現症：体格良，体温36℃，表在リンパ節触知せず，胸部では声音振盪が右側でやや亢進し，腹部では肝臓が1.5横指触知される以外特別な異常所見はなかった．

入院時検査：Table２に示すように，末梢血では白血球増多と赤沈軽度亢進，血清検査ではCRP１(+)，喀痰培養でインフルエンザ桿菌が検出されたことから肺に何らかの感染が存在するものと考えられた．肺機能検査では閉塞性換気障害のパターンを示していた．

入院経過：入院時胸部Ｘ線写真（Fig.７）では，右下肺野に心陰影とsilhouette sign陰性の三角状のhomogenousな陰影が認められた．気管支造影（Fig.８）では，右$B^{8,9,10}$の気管支は軽度円柱状に拡張しており，閉塞性の変化は症例１と同様に認められなかった．気管支ファイバースコープ（Fig.９）では，右下葉枝の各枝とも痰が多く，縦縞著明であり，右B^{10}からの擦過細胞診はclassⅡであった．上記の諸検査の結果，気管支拡張症と診断し，外来においてfollow-up中であったが，約10ヵ月後，腰痛が出現し当科に再入院した．再入院後の喀痰細胞診

（Fig.10）ではclass Ⅴ，肺胞上皮癌と診断された．腰痛は腹部単純Ｘ線での第５腰椎の骨融解像と骨シンチにおける全身の骨へのmultiple uptakeにより骨転移によるものと診断した．診断確定後，症例１と同様にS.S.M.の療法を行うも初診から約１年３ヵ月で死亡した．

Table 2 Laboratory date of case 2

Peripheral blood	
RBC	464 x 10^4/mm^3
Hb	14.2 g/dl
WBC	11600/mm^3
Eo	15%
St	8%
Seg	68%
Lym	11%
Mo	8%
ESR	37/72 mm
Biochemistry	
T.P	7.8 g/dl
Glu	62 mg/dl
T.B	0.3 mg/dl
GOT	25 IU/ l
GPT	30 IU/ l
AlP	8.7 KA.U
LDH	296 IU/ l
BUN	12 mg/dl
Cre	1.0 mg/dl
Urine	
Protein	(-)
Sugar	(-)
Sed	w.n.l
Feces	
Occult blood	(-)
Serology, Immunology	
CRP	1(+)
CEA	174 ng/ml
PPD	negative
Sputum culture	
Haemophilus influenzae (+)	
Mycobacterium tuberuculosis (-)	
Sputum cytology	
Class I	
Pulumonary function	
%VC	107%
FEV1.0%	64%
Blood gas analysis	
pH	7.39
PaCO2	41 mmHg
PaO2	89 mmHg

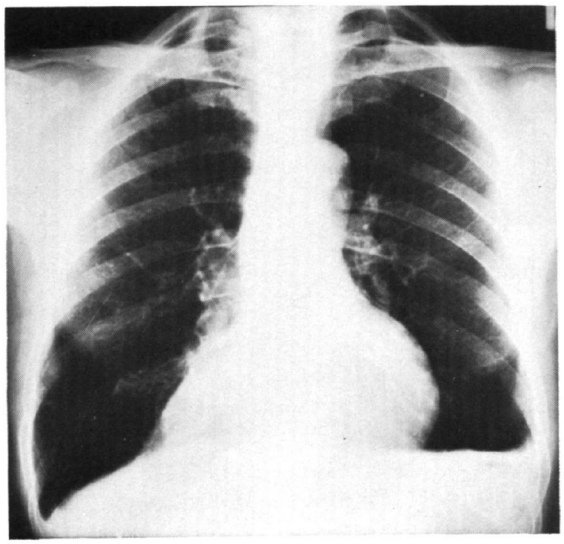

Fig. 7 Case 2 chect x－ray film on admission showing atelectatic lesion in right lower lobe.

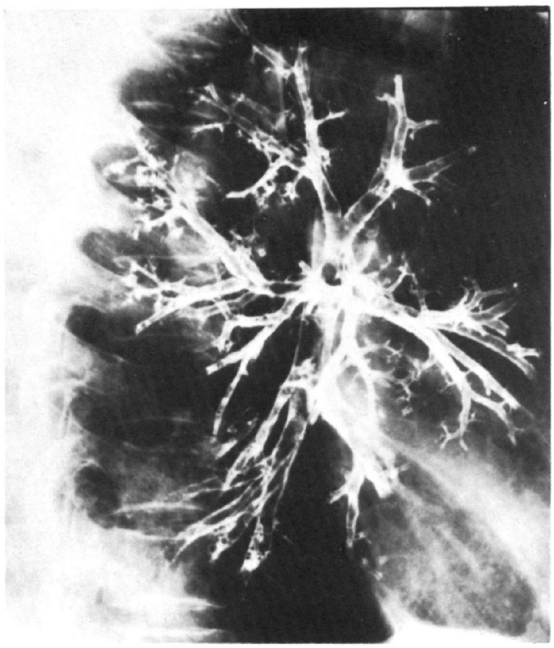

Fig. 8 Case 2 bronchogram. rt $B^{8,9,10}$ were ectatic and closely grouped.

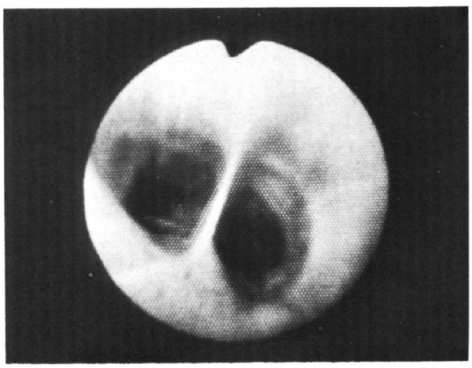

Fig. 9 Case 2 bronchoscopic finding.
rt $B^{8,9,10}$ were not obstructive.

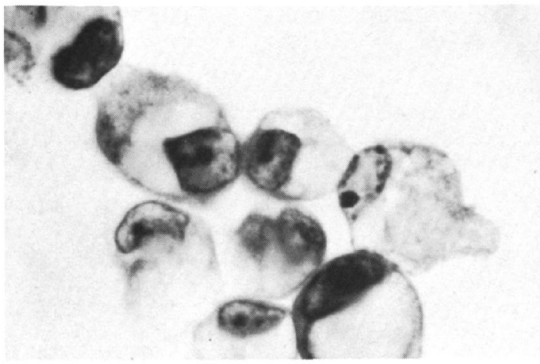

Fig. 10 Case 2 sputum cytology.
(Pap. stain×1000)

考　　案

肺胞上皮癌はその組織発生については末梢気管支の基底細胞，あるいはII型肺胞上皮細胞といわれてきたが，Greenbergら[7]は電顕等で5例の肺胞上皮癌を観察し，II型肺胞のatypical cellが癌へと進展すると述べている．発生母地も踏まえて，肺胞上皮癌は日本肺癌学会での肺癌の組織分類では腺癌の乳頭型の1型として取り扱われている．吉村ら[8]は1975年～1977年の肺癌全国登録4931症例を組織型別に臨床統計を行い，肺胞上皮癌は63例で1.8%の頻度であった

と報告している．一方，外国ではStoreyら[5]が5％，Watsonら[9]6.5％と報告し，肺胞上皮癌は肺癌全体の約1～7％となり，外国では我国よりやや頻度が高い傾向である．男女比は腺癌自体，女性の比率が高いのが特徴であるが，吉村ら[8]の63例では男：女は34：29であり，腺癌の1147：711に比べて肺胞上皮癌は女性の比率がやや高い傾向である．年令階層については，山口ら[10]の1969年までの本邦の肺胞上皮癌65例の集計によれば，50代が33％で最も多く，他の肺癌と大差がないとしている．吉村ら[8]の63例では平均61.35才となっているが，そのうちわけは40代～60代よりも，20才～39才と70才以上で肺胞上皮癌が占める率が他の肺癌に比べて高い．喫煙との関係では，他の腺癌と同様に有意な因果関係はないようである．

初発症状としては，咳嗽，喀痰，胸痛，血痰など他の肺癌と同様であるが，無症状なものが約7～21％にみられたと報告している．[5),6),8),10)] 一方，喀痰量が多いのが特徴とされており，Storeyら[5]は27％の症例に1日90cc以上の喀痰量があったと述べている．転移に関しては，50％程度に遠隔転移がみられ，[5]局所浸潤，リンパ行性，血行性，経気道性の転移経路が考えられ，この気道性転移は他の肺癌では認められにくく，肺胞上皮癌のひとつの特徴とみなされている．

胸部X線像はSochocky[4]の6分類があり，それらは結節性陰影，孤立性陰影，散布性陰影，均等性陰影，胸膜滲出液貯留像，およびこれらが組合わされたものである．Storeyら[5]は(Fig.11)の様にさらに細く12分類をおこない，それぞれの比率を示している．本邦では，板谷ら[6]が孤立結節型16.7％，多発性結節型47.4％，びまん型27.1％，混合型6.7％と4つに大きく分類している．しかし，これらの分類には我々の症例のような無気肺型は含まれていない．気管支造影所見について，Kittredgeら[11]は癌そのものによるとりかこみで気管支が拡張，集束した症例を報告し，Zheutlinら[12]は片側性でびまん性の区域気管支の狭小化，気管支の硬直化と延長，末梢での気管支の欠損像がみられたとしている．内視境所見では，吉村ら[8]は無所見36.5％，腫瘤20.6％，狭窄14.3％とし，無所見の割合が高く，腫瘤としてみえる割合が低いと述べている．

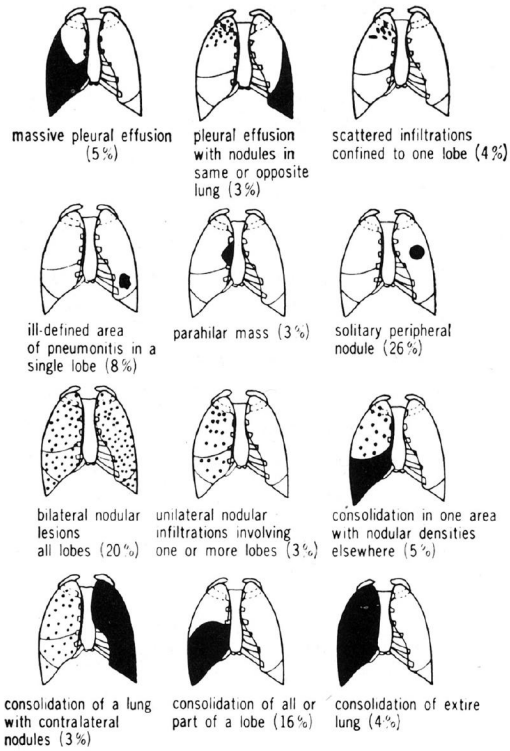

Fig. 11 Classificasion of chest x－ray in alveolar cell carcinoma by Storey

肺癌における無気肺の機序は気管支内腔の閉塞，狭窄，あるいは気管支外からの腫瘤やリンパ節転移による圧迫などが考えられる．しかし，我々の2症例は気管支造影，気管支ファイバースコープ検査では上記の機序による無気肺とは考えられず，胸膜炎後にみられるcontractive atelectasis, secondary bronchiectasisの像に似ていた．小松ら[13]も51才の男性で胸部X線上，肺炎様陰影から時間の経過とともに気道の拡張性変化を伴い，肺実質の破壊および容積の減少が認められた症例を報告し，その症例の剖検では，病変部位は灰白色のゼラチン様変化をした充実性の腫瘍組織よりなり，気管支拡張様の変化がみられ，蜂窩肺様の外観を呈したと述べている．その原因として，彼らは細気管支領域に

おける腫瘍の進展，粘液などによる末梢肺の無気肺化と組織の崩壊により引き起こされた変化と考えている．今後このような症例の手術，剖検により肉眼的，病理学的所見の検討が望まれる．

おわりに

肺胞上皮癌は本邦では外国に比較して，孤立結節型は少く，多発結節型，びまん性陰影を呈するものが多く，まれに間質性肺炎様の胸部X線像を呈する症例も報告されて[14]おり，他の肺癌に比べて診断に困難を感ずる例が多いと考えられる．今回の我々の症例のように無気肺を呈する症例でも結核，肺炎などとの鑑別を行うとともに肺胞上皮癌を念頭において，頻回の喀痰細胞診，肺胞洗浄あるいは擦過細胞診を実施し，場合によっては開胸肺生検を勧めることも必要と思われた．

この症例は第21回日本肺癌学会九州地方会において発表した．

文献

1) Malassez, L. : Examen histologique d'um cas de cancer encephaloide du poumon. Arch. Physiol. Norm. Path. 3 : 353-372, 1876.

2) 螺良義彦，岩中豊明：肺胞細胞腫の一例．癌 40 : 175-176, 1949.

3) Liebow, A.A. : Advances in Internal Medicine 10, p 329-358, The Year Book publishers, Chicago, 1960.

4) Sochocky, S. : Alveolar cell carcinoma. Am. Rev. Tbc. 79 : 502-511, 1958.

5) Storey, C.F., Knudtson, K.P., Lawrence, B. J. : Bronchiolar (alveolar cell) carcinoma of the lung. J. Thoracic Surg. 26 : 331-406, 1953.

6) 板谷久雄，石川創二，白津文夫，大野満，林周一：いわゆる肺胞上皮癌の経験例とその考察．肺癌 10 : 109-120, 1970.

7) Greenberg, S.D., Smith, M.N., Spjut, H.J. : Bronchiolo-alveolar carcinoma — cell of origin. A . J . C . P . 63 : 153-167, 1975.

8) 吉村克俊，山下延男：全国集計よりみた肺癌の組織型別臨床統計．肺癌 22 : 1-16, 1982.

9) Watson, W. L. , Farpour, A. : Terminal bronchiolar or "alveolar cell" cancer of the lung. Cancer 19 : 776-780, 1966.

10) 山口国太郎，芦沢昭，柴田晃毅：肺胞細胞癌．日胸 28 : 514-521, 1969.

11) Kittredge, R. D. , Sherman, R. S. : Roentgen findings in terminal bronchiolar carcinoma. Am. J. Roet. 87 : 875-883, 1962.

12) Zheutlin, N. , Lasser, E. C. , Riger, L. G. : Bronchographic abnormalities in alveolar cell carcinoma of the lung. Chest 25 : 542-549, 1954.

13) 小松彦太郎，米田良蔵，石原尚：いわゆる細気管支肺胞上皮癌の検討．日胸 39 : 772-778, 1980.

14) 中野憲行，北見翼，奥田英二，東野広也，橋本清保，林裕人，内山照雄，森吉臣：間質性肺炎様のX線像を当初に示した肺胞上皮癌の1剖検例．日胸 34 : 370-373, 1976.

Alveolar Cell Carcinoma with Atelectatic Lesion in The Right Lower Lobe

Hiroshi Kaneshima, Tatsuo Ohgimi, Katsuyoshi Shimoji
Yuei Irabu, Hiroaki Nakamura, Masaru Morine
Yutoku Kinjo, Masao Nakatomi, Kazumine Kobari
Hiroshi Tomiyama* and Mutsuo Kuba*

The First Department of Internal Medicine, School of Medicine, Faculty of Medicine, University of the Ryukyus
* Department of Internal Medicine, Okinawa National Hospital

Key words: alveolar cell carcinoma, atelectasis.

The paper refers to the report of two cases of alveolar cell carcinoma with atelectatic lesion in the right lower lobe.

Case 1. A 72 years old male was admitted to Okinawa National Hospital because of an abnormal shadow in the chest roentgenogram on June 18, 1981.

Case 2. A 64 years old male complained of anorexia and his chest roentgenogram showed an abnormal shadow. He was admitted to the university hospital on July 3, 1981.

In both cases, the chest roentgenograms showed atelectatic lesion in the right lower lobe. According to the findings of bronchogram and bronchoscopy, the right lower bronchus was neither stenotic nor obstructive. The diagnosis as alveolar cell carcinoma was confirmed with the cytological examination of sputum.

It was noted in many reports that solitary nodule, multiple nodules or consolidated lesion have frequently been found in the chest roentgenograms of cases with alveolar call carcinoma. However, atelectatic lesion as reported in the paper has rarely been seen in them.