琉球大学学術リポジトリ

[症例報告]虫垂のmucinous cystadenomaの1例

メタデータ	言語: 出版者: 琉球大学医学部 公開日: 2010-06-30 キーワード (Ja): キーワード (En): Mucinous cystadenoma, Appendix 作成者: 鬼塚, 伸也, 下釜, 秀章, 深堀, 知宏, 名嘉, 悟平, 山里, 将仁, 武藤, 良弘, 正, 義之, Onizuka, Shinya, Shimogama, Hideaki, Fukahori, Tomohiro, Naka, Gohei, Yamazato, Masahito, Muto, Yoshiro, Sho, Yoshiyuki メールアドレス: 所属:
URL	http://hdl.handle.net/20.500.12000/0002015774

Ryukyu Med. J. 9(1): 56～63, 1986.

虫垂のmucinous cystadenomaの1例

鬼塚　伸也　　下釜　秀章　　深堀　知宏　　名嘉　梧平
山里　将仁　　武藤　良弘　　正　　義之

琉球大学医学部第1外科

はじめに

虫垂の粘液嚢胞腺腫(mucinous cystadenoma)は比較的稀な疾患であり，術前診断が困難なことが多い，われわれは最近画像診断で本症を診断し，組織学的に軽度細胞異型を認める虫垂のmucinous cystadenomaの1例を経験したので報告し，本症の診断，外科的治療について文献的に検討する．

症　　例

患　者：63歳，女性．

主　訴：右下腹部腫瘤．

家族歴：特記すべきことなし．

既往歴：不整脈．

現病歴：1年前に右下腹部の腫瘤に気付いたが放置していた．昭和59年11月21日精査目的にて当科入院となった．

入院時現症：体格中等度，栄養良，貧血・黄疸なし．胸部聴診にて心音不整あり．腹部は平坦軟であったが，右下腹部に圧痛を伴う鶏卵大の腫瘤を触知．表面は平滑で移動性あり．

入院時検査成績：血液一般・生化学検査に特に異常を認めない．腫瘍マーカーは，AFPは陰性で，CEAも3.1ng／mlと正常範囲内であった．

心電図：心室性期外収縮．

胸腹部単純X線所見：特に異常を認めない．

腹部超音波検査(U. S)：右下腹部に内部echo不均一な嚢胞性病変を認めた．

大腸内視鏡検査：回盲部において，Bauhin弁が逸脱し，同部の粘膜は腫瘤状を呈していた．

注腸造影：虫垂，回腸末端は造影されず，盲腸下方よりの辺縁整な圧排像を認めた．盲腸の粘膜面には異常は認めなかった(Fig. 1).

腹部CT：回盲部に2房性のcystic massを認めた．high densityなcapsuleを有し，周囲との境界は明瞭で，内部はhomogenousであった(Fig. 2 upper).

以上の諸検査より虫垂粘液嚢腫と診断し，昭和59年12月14日開腹した．

手術所見：右下腹部傍腹直筋切開にて開腹した．本来の虫垂部に鶏卵大，弾性軟，周囲組織とは明瞭に境された限局性の腫瘤を認めた．同部以外には異常なく，腫瘤切除術を施行した．なお，腫瘤と盲腸内腔との交通はみられなかった．

摘出標本：腫瘤の大きさは7.5×4.5×4.0cm表面平滑，弾性軟であった．割面では2房性の内腔を有し，嚢胞壁は2mmで，内容は乳白色～透明なゼラチン様物質で満たされていた．また，嚢胞内腔面は平滑で，粘膜上皮の顆粒状，乳頭状病変はみられなかった(Fig. 2 bottom).

病理組織学的所見：嚢胞壁は硝子化した結合織で構成されていて(Fig. 3 left)，石灰化や異物巨細胞がみられた(Fig. 3 right). また，嚢胞壁は高円柱上皮細胞の過形成及び層状の増殖を示しており，軽度異型性が認められた(Fig. 4). さらに，粘液産生細胞の肥大を伴う粘液分泌腺の過形成も認められた(Fig. 5). 間質へのinvasionはみられず，mucinous cystadenomaと診断した．

術後経過：術後約1.5ヶ年経過した現在，再発徴候なく健康である．

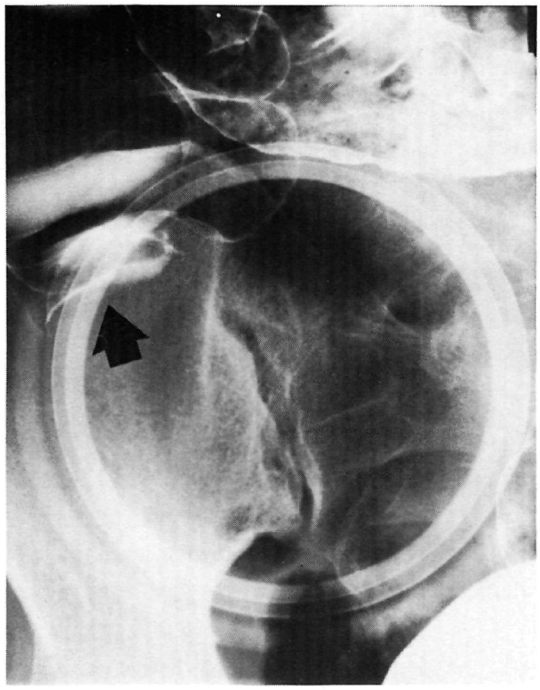

Fig. 1 Barium enema studies demonstrating smooth displacement of the cecum by a mass (arrow).

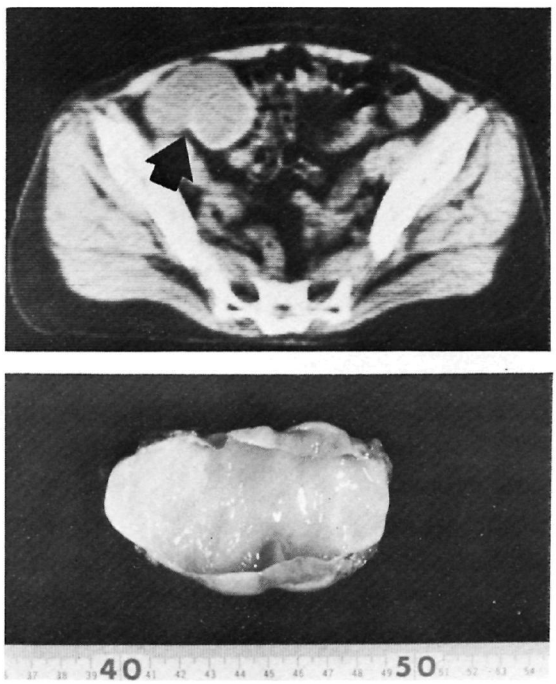

Fig. 2 CT demonstrating a cystic lesion with internal homogeneous material (upper), and photomacrograph of the resected, opened mass showing a cystic lesion filled with gelatinous material (bottom).

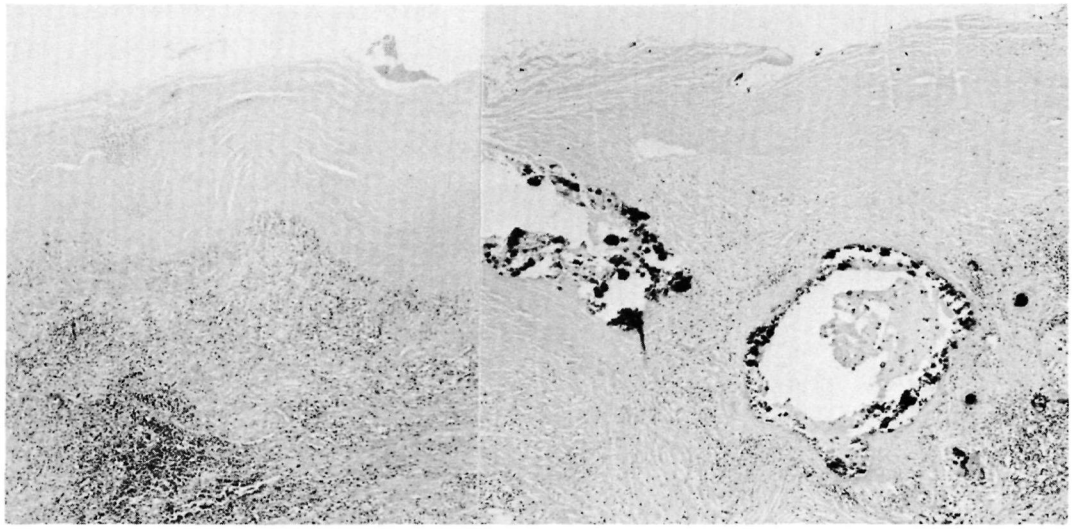

Fig. 3 Photomicrographs of the wall of the cyst showing areas of hyalino-fibrosis with chronic inflammation (left) and calcification (right).

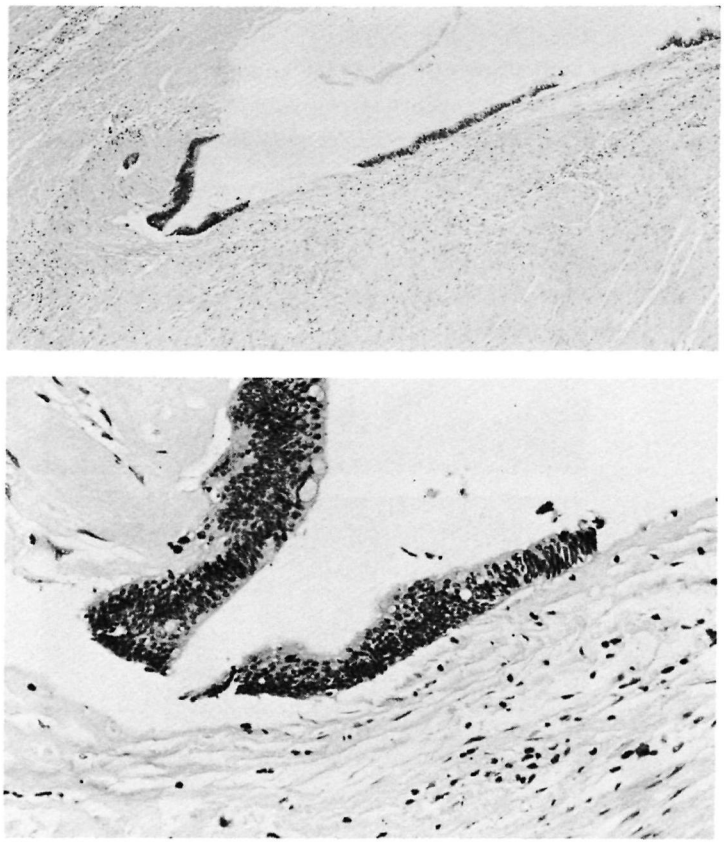

Fig. 4 Photomicroqraphs of the wall of the cyst showing areas of hyperplastic columnar epithelium with cellular stratification and atypism (upper; HE, ×40) (botton; HE, ×200).

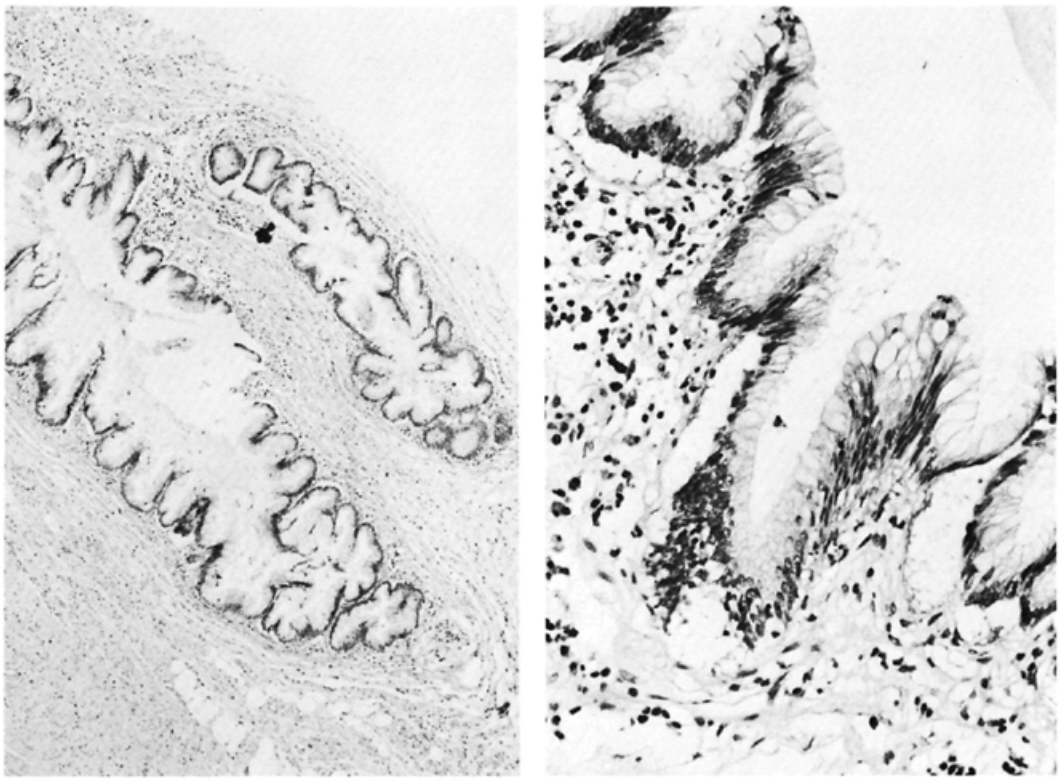

Fig. 5 Photomicrographs of the cystic lesion showing areas of glandular hyperplasia with mucous columnar cell hypertrophy (left; HE, ×40) (right; HE, ×200).

考　　察

虫垂粘液嚢腫(mucocele of the appendix)とは，虫垂の内腔に粘液が貯留し嚢腫状に拡張した状態を示す病変をいう[1]．本症は比較的稀な疾患とされており，その発生頻度は虫垂切除例の0.3～0.52%[2)3)]剖検例の0.2～0.4%といわれている[4)5)]．本疾患の発生には，1)虫垂内腔の閉塞または狭窄，2)虫垂粘膜の粘液分泌の持続，3)虫垂内容の無菌性が必要と考えられている[6)~8)]．

ところで，虫垂粘液嚢腫とは肉眼的な診断名であり，その良・悪性を問う質的診断名ではない．近年病理学的な分類が試みられるようになってからは，腫瘍性病変としてとらえる考え方が一般的である[9)]．Higa[10)]らは1)focal or diffuse mucosal hyperplasia 2)mucinous cystadenoma 3)mucinous cystadenocarcinomaの3型に分類している．Aho[11)]らは，1)retension cyst 2)benign neoplastic mucocele 3)malignant invasive mucocele 4) mucocele with co-existing mucinous cystadenoma of the ovaryに分類し，3)4)は予後不良であると述べている．われわれの症例は，Higaらのいうmucinous cystadenoma, Ahoらのいうbenign neoplastic mucoceleに相当すると考えられる．"mucocele"としては本邦でも幾多の報告がみられており，この中には病理学的に腫瘍性病変を示す症例は相当数存在すると思われる．しかし，明確にmucinous cystadenomaとして記載されたのは1982年渡辺ら[12)]の報告が最初であろう．以後われわれが検索し得たmucinous cystadenomaの本邦報告例は，自験例も含めてわずか8例であった．以下，本邦報告例について集計し[12)~17)]，従来のmucoceleとの比較検討を行った(Table 1)．

①年令：46～77歳，平均65.3歳，男女比は1：1.7であった．従来のmucoceleとして報告さ

Table 1 Mucinous cystadenoma of the appendix （本邦報告例）

報告者	年度	年令	性	主訴	術前診断	腫瘤の大きさ（cm）	腫瘤の内容	治療
渡辺[12]	1982	68	♀	下腹部痛	直腸穿孔	6×4 単房	黄色，ゼリー状	虫垂切除 低位前方切除
高橋[13]	1982	59	♀	特になし	右卵巣腫瘍	8×3 単房	淡緑色，ゼリー状	虫垂切除 回盲部切除
丸尾[14]	1982	46	♂	心窩部不快感	回盲部腫瘍	8×3.6 単房	寒天状	虫垂切除
〃	〃	77	♀	上腹部痛	虫垂粘液嚢腫疑い	4.0×2.5 単房	半透明，寒天状	右半結腸切除
松井[15]	1984	68	♂	右下腹部腫瘤	虫垂粘液嚢腫	6.0 単房	粘液膠様	虫垂切除 盲腸部分切除
川本[16]	1984	70	♂	右下腹部腫瘤	虫垂粘液嚢腫疑い	6.0×5.5 2房	"蛙の卵"様粘液寒天状粘液	虫垂切除 盲腸部分切除
野川[17]	1985	71	♀	右下腹部痛	急性虫垂炎 回盲部周囲腫瘍	12×5×5 単房	ゼラチン様	虫垂切除 回盲部切除
自験例	1986	68	♀	右下腹部腫瘤	虫垂粘液嚢腫	7.5×4.5×4.0 2房	乳白色，ゼラチン様	虫垂切除

れた例では50歳台の男性に多いとされている[4)12)13)]集計例は，若干高令で，女性に多い傾向がみられ，本症例と一致している．

②症状及び術前診断：右下腹部腫瘤を主訴とするものが最も多く（38%），次いで下腹部痛（25%）であった．その他，上腹部痛や無症状の症例もみられた．術前診断は困難で，回盲部腫瘍，急性虫垂炎，卵巣腫瘍等の診断で開腹されている．術前に確定診断できた症例は2例（25%）にすぎなかった．しかし，最近の画像診断の発達に伴い，術前の確定診断がかなり可能となってきた．Yuk Pui らは，注腸造影にて，回盲部の腸管外よりの圧迫所見，虫垂が造影されないことが診断の重要な手がかりだと述べ，また，U.S.ではcystic echoを示し，嚢胞の内容までも判別できると述べている．われわれの症例も，本症に特異的なU.S, CT像を呈し，本症と診断可能であった．

③腫瘤の大きさ，内容：大きさは2.5～12cmで，8例中6例が単房性であった．内容は透明～淡黄色で，ゼリー状，寒天状であった．従来の報告でも，形状はバナナ状，腸詰状等と表現され，大きさは種々で，内容はクズ湯様，ゼリー状等と記載されている[4)8)]すなわち，腫瘤の大きさ，内容に本例に特徴的なものはなく，術前診断を困難にしている一因と考えられる．

④病理組織学的所見：われわれの症例のように，すべての症例に円柱上皮の増殖と粘液分泌腺の過形成及びこれら増殖性上皮の軽度異型性が認められた．病理組織学的にはadenomaと明確な進展を示していないadenocarcinomaとの鑑別は困難であるとされ，両者の合併例も報告されている[20)]．このように組織学的にも良・悪性の鑑別が困難な虫垂の粘液嚢胞性腫瘍に対しては，病理組織学的観点から悪性に準じた外科的治療が肝要であるといえる．

⑤手術，予後：虫垂切除あるいは虫垂及び盲腸部分切除が施行されている症例が多い．mucoceleが破裂した場合，臨床的に悪性とされるpseudomyxoma peritoneiとなることからも，手術は腫瘤を完全に摘出することが必要である．さらには，明らかな浸潤，転移を示す癌を除いて前述したように粘液嚢胞性腫瘍は良・悪性の鑑別が困難であることから，悪性のpotentialを有すると考え，積極的に回盲部切除～右半結腸切除を施行すべきだと考える．予後は全例とも良好で，未だ再発例の報告はみられない．われわれの症例では，病理組織学的に異型性を認め，手術が腫瘍切除のみであることから，今後も厳重なfollow upが必要と思われる．

お わ り に

1．病理組織学的に細胞異型を認める虫垂のmucinous cystadenomaについて報告し，本邦報告例8例についても検討した．

2．mucinous cystadenomaは，従来mucoceleとして報告された症例よりも平均年令が高く，かつ女性に多い傾向がみられた．臨床症状，肉眼所見等に特徴的なものは認めなかった．

3．mucinous cystadenomaは，悪性に準じた外科的治療を行う必要があると思われた．

文　　献

1) 綿貫詰:現代外科学大系第36巻B 231-293, 1970.
2) Woodruff R. and McDonald J.R.:Benign and Malignant cystic tumors of the appendix. Surg Gynec & Obstet, 71:750-755, 1940.
3) Adolfsson, G: Benign and malignant tumors of the appendix. Acta Chir. Scand, 140: 151-155, 1974.
4) 笠原　洋，中尾且一，上田省三，田中　茂，山田幸和，竹本雅彦，正野喜一，梅林博也，白羽誠，久山　健:良性の虫垂粘液嚢胞. 近大医誌9: 459～467, 1984.
5) Castle, O.L. : Cystic dilatation of the vermiform appendix. Ann Surg, 61: 582-588, 1915.
6) Salleh H.M : Mucocele of the appendix. Med J Malaysia, 28: 91-93, 1973.
7) Cheng, K.K. : An experimental study of

mucocele of the appendix and peseudomyxoma peritonei. J. Pathol. Bacteriol., 61: 217-225, 1945.

8) 植田成文，松尾晃一，塩竈利昭:虫垂粘液嚢腫のいわゆる虫垂重積症を合併した1例．外科診療，25(8)：1051-1055，1983.

9) Morson, B., Dawson, I., Spriggs, A. and Avery Jones, F.：Gastrointestinal pathology. Blackwell: 458-478, 1979.

10) Higa, E., R sai, J., Pizzimbono, C.A. and Wise, L., Mucosal hyperplasia, mucinous cystadenoma, and mucinous cystadenocarcinoma of the appendix. A re-evaluation of appendiceal "mucocele."：Cancer, 32, 1525-1541, 1973.

11) Aho, A.J., Heinonen, R. and Lauren, P.: Benign and malignant mucocele of the appendix. Histological types and prognosis. Acta Chir. Scand. 139:392-400, 1973.

12) 渡辺省吾，後藤 司，竹田 幹，吉岡卓治，福本 進，曽我部俊大，荒木京二郎，岡島邦雄：虫垂免疫のう腫の2例，南大阪病医誌．30：187-194, 1982.

13) 高蒼 光，古田吉行，前田重明，田中宏紀，原普二夫，高橋祐郎，田代貫一郎:虫垂原発Mucinous Cystadenocarcinoma及びMucinous Cystadenomaの各1症例．現代医，30(1)：83-86，1982.

14) 丸尾国造，北川陸生，関 松蔵，玉腰勝敏，三原 修，津金綏俊，山田秀雄，室久敏三郎:虫垂粘液嚢腫の2症例,Gastroenterol Endosc, 24(5)：806-811，1982.

15) 松井則親，田中忠良，森重一郎，味生 俊，大西博三:虫垂粘液嚢腫の2例．日臨外医会誌．45(1)：83-87，1984.

16) 川本博司，竜田正晴，奥田 茂，北村次男:虫垂粘液嚢腫の超音波像．超音波医，11(3)：182-185，1984.

17) 野川辰彦，小武康徳，述 博治，田代和則，関根一郎:組織学的に構造異型を伴った虫垂Cystadenomaの1例，日臨外医会誌．46(1)：118-121，1985.

18) 西本忠治:虫垂粘液嚢腫の2例．日臨外会誌，25：335-338，1964.

19) Yuk Pui Li, Morin M.E. Anton Tan: Ultrasound findings in Mucocele of the appendix. J Clin Ultrasound, 9:406-408,1981.

20) Qizilbash, A.H.: Mucoceles of the appendix. Their relationship to hyperplastic polyps, mucinous cystadenomas, and cystadenocarcinomas, Arch Pathol, 99:548-555, 1975.

Mucinous Cystadenoma of the Appendix : A Case Report

Shinya Onizuka, Hideaki Shimogama, Tomohiro Fukahori Gohei, Naka, Masahito Yamazato, Yoshiro Muto and Yoshiyuki Sho

The First Department of Surgery, School of Medicine
University of the Ryukyus

Key words ; Mucinous cystadenoma, Appendix

Abstract

A case of mucinous cystadenoma of the appendix in a 63-year-old female is presented herein.

The patient was seen in the University Hospital with a complaint of left lower quadrant abdominal mass on November 21, 1984. One year prior to this admission, she noticed a mass in the left lower quadrant of the abdomen. On admission, physical examination revealed a hard, movable mass, hen's egg in size, in the left lower quadrant. Barium enema studies demonstrated smooth displacement of the cecum by the mass. Ultrasonography and computed tomograpy showed a cystic mass with internal homogeneous material. Colonofiberscopy detected no abnormality of the cecum.

At surgery, the mass appeared well circumscribed with no tumor spreads. Resection of the mass of the appendix was carried out. Grossly, the mass was 7.5 × 4.5 × 4.0 cm. in size and cystic on cut section. The cyst was filled with gelatinous material. The cyst wall was 2mm. in thickness with inner smooth surface. Histologically, areas of the hyperplastic columnar epithelium with cellular stratification and atypism and hyperplastic glands with mucus columnar cells were scatteredly found. The cyst wall was hyalinized with focal calcification with no evidence of tumor invasion.

She has been doing well with no evidence of recurrence of the tumor 1.5 years since surgery.