琉球大学学術リポジトリ

[症例報告]上咽頭癌に対する照射前化学療法

メタデータ	言語: Japanese 出版者: 琉球大学医学部 公開日: 2010-06-30 キーワード (Ja): キーワード (En): Pre-radiotherapy Chemotherapy, Nasopharyngeal carcinoma, Radiotherapy 作成者: 末山, 博男, 諸見里, 秀和, 滝沢, 義和, 堀川, 歩, 中野, 政雄, Sueyama, Hiroo, Moromizato, Hidekazu, Takizawa, Yoshikazu, Horikawa, Ayumi, Nakano, Masao メールアドレス: 所属:
URL	http://hdl.handle.net/20.500.12000/0002015784

Ryukyu Med. J., 11 (3,4):165～171, 1991

上咽頭癌に対する照射前化学療法

末山　博男　　諸見里秀和　　滝沢　義和
堀川　　歩　　中野　政雄

琉球大学医学部放射線医学

は じ め に

上咽頭癌は、その解剖学的特殊性から一般に手術の対象とはならず、初期癌から進行癌まで原発病巣に対してはすべて放射線治療が主体となる。組織学的には放射線感受性の高い低分化型扁平上皮癌やリンパ上皮腫が多く、放射線による一次効果は良好である。それにもかかわらず、5生存率は30～40%と不良である（Table 1.）。このことは局所再発が多いのみならず、他の頭頸部癌とは異なり遠隔転移が高率であることによる。特に後者は局所療法のみでは不十分で、全身療法である化学療法の導入によらなければ、治療成績の改善は困難と考えられる。

そこで我々は、局所再発のみならず遠隔転移防止のため、照射前化学療法を行い、良好な結果を得たので報告する。

Ⅰ．対象と方法

対象は1986年より当科に入院した新鮮上咽頭癌3例で性別は全例男性であり、年齢は33～71歳であった。UICCによるTN分類では[9]、T2NO、T3NO、T3N2であった。組織学的分類は全例低分化型扁平上皮癌であった。化学療法は、Wayne State Universityの方法に準拠し[10]、day 1にcisplatin(CDDP)70～90mg/m²、day2～6に5-fluorouracil(5-FU)700～1000mg/m²/dayの120時間持続静注とし、3週を1クールとして、これを2～3クール施行した。放射線治療は化学療法終了後、2週以内に開始した。照射方法は化学療法前の腫瘍進展を含んだ照射野で、頭蓋底を十分に含み原発巣および上中頸部領域には左右対向2門で、下頸部～鎖骨上窩には前1門ないし前後2門照射とした。照射には6M

Table1. Results of radiotherapy for nasopharyngeal carcinoma

Author		No. of patients	stage Ⅲ+Ⅳ / all stage (%)	5 year survival rate (%)
Moench H.C. et al. (1972)	1)	146	—	37
Nishiyama K. et al. (1980)	2)	89	—	42
Mithsuhashi N. et al. (1981)	3)	48	85	44
Cellai E.A. et al. (1982)	4)	138	92	40
Wang C.C (1983)	5)	185	78	43
Budihna M. et al. (1987)	6)	74	95	38
Fuwa N. et al. (1987)	7)	85	95	34
Qin D. (1988)	8)	1379	77	41

V X線を用いた。

II．症例の臨床経過と治療結果

症例 1.）　55歳、男性
鼻出血を主訴としたT2NO(Fig.1A)で、化学療法を2クール施行した。その効果判定は、生検はできなかったが、内視鏡上、上咽頭粘膜が完全に平滑にならなかったためPartial response (PR)とした（Fig.1B)。照射は原発部位に66.4 Gy/36f、頸部予防照射は50.4Gy/28f行った。照射後Complete response(CR)となり、44ヵ月無病生存している。

Fig.1.Case1:　CT of the nasopharynx at presentation (A) and after chemotherapy(B).

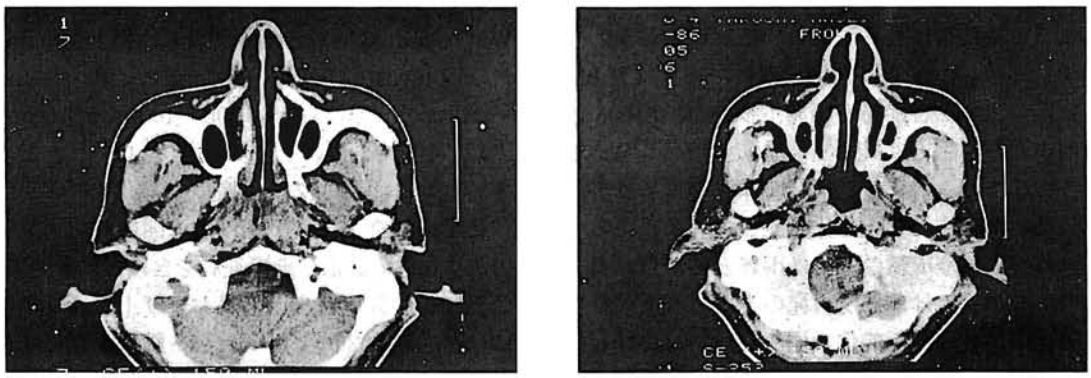

A　　B

症例 2.）　71歳、男性。
鼻出血を主訴としたT3NO(Fig.2A)で、化学療法2クール後CRとなった（Fig.2B)。照射は原発部位に69Gy/37f、頸部予防照射は50.4Gy/28f行った。42ヵ月無病生存している。
症例 3.）　33歳、男性。
頸部腫瘤を主訴としたT3N2(Fig.3A)で、化学療法後原発部位はCRとなり、頸部リンパ節転移はPRであった。照射は前者に65Gy/35f、後者にも65Gy/35f投与した。照射後CRとなり（Fig.3B)、35ヵ月無病生存している。

3症例のまとめをTable2に示す。化学療法の副作用はCDDPによる消化器症状が全例に、5-FUによる下痢が1例にみられたが、いずれも軽度から中等度であった。血液毒性も軽微であり、腎障害はみられなかった。化学療法後の放射線治療も重篤な副作用は認められなかった。

III．考　　察

上咽頭癌は特有な臨床症状に乏しく、主として頸部リンパ節腫大や原発巣が大きくなることによるさまざまな耳症状ないし鼻症状を主訴として来院する。したがって多くの報告でも、初診時より進行臨床病期が大多数を占めている（Table1)。治療は放射線療法が第一選択であり、一般に放射線感受性の高い低分化型扁平上皮癌やリンパ上皮腫が多いこともあり、他の頭頸部癌とは異なり進行癌ですらその一次効果は良好である。そうすると、遠隔成績の低下は、高率の再発に起因することになる。諸家の報告でも50～60％と高く[7,11-14]、したがってその再燃様式を検討し、何らかの対策を講じないことには治療成績の改善は望めない。

再燃様式をみると、まず第1に局所再発であり、次いで遠隔転移である[4,12,15,16]。原発巣再燃はT分類が進行するにつれて高率となり、所属リンパ節再燃はN分類の進行度に比例し、遠隔転移再発もN分類の進行度と相関があるといわれている[15-17]。

局所再発に関しては、近年CTを初めとする

Fig. 2. Case 2: CT of the nasopharynx at presentation(A) and after chemotherapy(B).

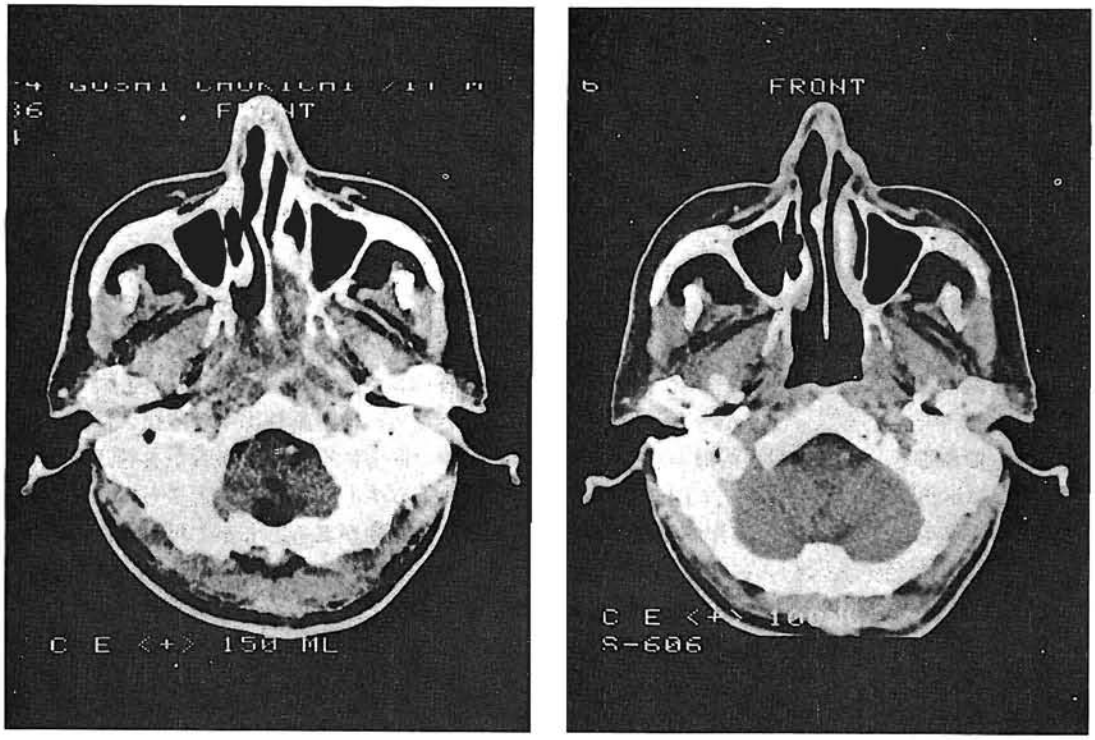

A　　B

Fig. 3. Case 3: CT of the nasopharynx at presentation (A) and after chemotherapy(B).

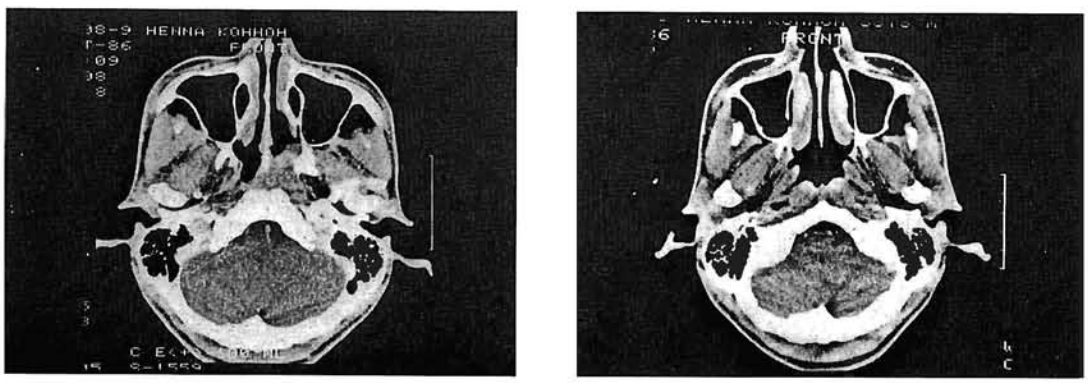

A　　B

診断精度の向上により、比較的容易に腫瘍の進展範囲が把握できるようになったため[18,19]、target volume の設定が正確になり、頸部予防照射の概念[5]、高線量投与[11,12,14]や小線源治療の導入[19,20]などと相俟って、将来的には放射線治療による局所再発率の低下が期待される。

一方、遠隔転移による再発は放射線治療精度の向上とは関係なく、有効な化学療法を導入しないことには解決しない。幸いなことに、上咽頭癌は他の頭頸部癌に比較し、化学療法に対す

Table 2. Clinical data on 3 cases of nasopharyngeal carcinoma

case	age	sex	TN	histology	course of Cx	evaluation after Cx	primary dose	neck dose	survival time
1	55	M	T2N0	p/d scc	2	PR	66.4Gy/36f	50.4Gy/28f	44M
2	71	M	T3N0	p/d scc	2	CR	69Gy/37f	50.4Gy/28f	42M
3	33	M	T3N2	p/d scc	3	PR	65Gy/35f	65Gy/35f	35M

Cx:chemotherapy p/d scc:poorly differentiaded squamous cell carcinoma

る感受性が高いといわれている[21]。Deckerらは14例の放射線治療後の再発症例を含む17例に化学療法を行い、53%の奏効率を得、最も効果的な制癌剤の組み合わせはCDDPを含んだものであると報告している[22]。Khouryらは投与線量に違いはあるものの、放射線治療単独群での3年生存率が35%であるのに対し、CDDPを含んだ化学療法併用群では、3年生存率86%であり、特に進行癌に有効であったと述べている[23]。Rahimaらは、Cyclophosphamide, Methotrexateに5-FUかBleomycinを加える化学療法を照射後6～12ヵ月に渡って投与したところ、3年生存率も18ヵ月無病生存率も放射線治療単独群よりも化学療法併用群の方が、統計学的に有意差をもって延長していると報告した[24]。Dimeryらは照射単独群と化学療法併用群を比較し、前者は生存期間中央値が67ヵ月であるのに対し、後者は111ヵ月以上で、局所再発率も後者の方が統計学的有意差をもって低下していると報告している[25]。田中らはneoadjuvantとしてCDDPとPepleomycinを使用し、その奏効率は86%で、2年以上経過した17例のうち、わずか3例しか再発を認めていない[26]。

上咽頭癌に対する化学療法の投与時期は、遠隔転移の抑制のみを目的とするならば、放射線治療での局所制御が高いことから、原発巣に対する放射線治療前でも後でもどちらでも良いであろう。しかし我々は、原発巣が大きくなると放射線治療のみでは必ずしも完全には制御できないことがあるので、原発巣の腫瘍容積減量をもねらい、照射前化学療法を行った。我々のCDDPと5-FUによる化学療法では症例数は少ないが、奏効率100%と良好であった。化学療法の副作用は軽微で、その後の放射線治療も副作用の増強もなく遂行できた。3例共に35ヵ月以上無病生存しており、経過観察期間はまだ短いが、長期生存が期待できそうである。しかし、遠隔転移の出現頻度が高くなるN3症例での経験がないため、遠隔転移出現の防止、ひいては治療成績の向上に寄与するか否かを判定するためには、もう少しの経過観察とさらに症例の蓄積をはかる必要がある。しかし現時点での治療結果は、照射前化学療法の有用性を示唆しており、今後期待できる治療法と思われる。

Ⅳ. 結　　語

3例の上咽頭癌にCDDPと5-FUの120時間持続静注による照射前化学療法を行い、CR1例、PR2例が得られ、引き続いて行われた放射線治療で全例CRとなった。3例共に35ヵ月以上無病生存しており、上咽頭癌に対する照射前化学療法は治療成績向上に寄与すると考えられる。

本論文の要旨は第116回日本医学放射線学会九州地方会（於佐賀、1987）で発表した。

文　　献

1) Moench H.C. and Phillips T.LL.: Carcinoma of the nasopharynx review of 146 patients with emphasis on radiation dose and time factors. Am. J. Surg. 124:515－518, 1972.

2) 西山謹治、宮田俶命、池田恢、真崎規江、重松康：上咽頭癌の放射線治療成績、日医放会誌、40:856－865,1980

3) 三橋紀夫、岡崎篤、早川和重、中野隆史、新部英男：上咽頭癌の放射線治療上の問題に関する病理組織学的研究－低分化型類表皮癌を中心として－日医放会誌、41:220－227, 1981.

4) Cellai E., Chiavacci A., Olmi P. and Carcangiu M.L.: Carcinoma of the nasopharynx results of radiation therapyy. Acta Raciol. Oncol. 21:87－103, 1982.

5) Wang C.C.: Radiation therapy for head and neck neoplasms, 201－212, 1983, John Wright PSG, Boston.

6) Budihna M., Furlan L. and Smid L.: Carcinoma of the nasopharynx: results of radiation treatment and some prognostic factors. Radiother. Oncol. 8:25－32, 1987.

7) 不破信和、森田晧三、奥村利恵子、伊藤善之：上咽頭癌の放射線治療成績－再燃様式の検討について－癌の臨床、15:1867－1874, 1987.

8) Qin D.Q., Hu M.Y., Yan J., Xu G., Cai W., Wu X., Cao D. and Gu X.: Analysis of 1379 patients with nasopharyngeal carcinoma treated by radiation. Cancer 61:1117－1124, 1988.

9) International Union Against Cancer. TNM classification of malignant tumor, ed.3. Geneva: UICC, 1978.

10) Decker D.A., Drelichman A., Jacobs J., Hoschner J., Kinzie J., Loh J., Weaver A. and Al-sarraf M.: Ajuvant chemotherapy with Cis-Diamminodichloroplatinum and 120-hour infusion 5-Fluorouracil in stage and squamous cell carcinoma of the head and neck. Cancer 51:1353－1355, 1983.

11) Mesic J.B., Fletcher G., and Goepfert H.: Megavoltage irradiation of epithelial tumor of the nasopharynx. Int. J. Radiat. Oncol. Biol. Phys. 7:447－453, 1981.

12) Vikram B., Strong E.W., Manolatos S., and Mishra U.B.: Improved survival in carcinoma of the nasopharynx. Head Neck Surg. 7:123－128, 1984.

13) Vikram B., Mishra U.B., Strong E.W., and Manolatos S.: Patterns of failure in carcinoma of the nasopharynx: I. failure at the primary site. Int. J. Radiat. Oncol. Biol. Phys. 11:1455－1459, 1985.

14) Schabinger P.R., Reddy S., Hendrichson F.R., Phillips R.L. and Saxena V.: Carcinoma of the nasopharynx: survival and patterns of recurrence. Int. J. Radiat. Oncol. Biol. Phys. 11:2081－2084, 1985.

15) Coper J.S., del Rowe J. and Newall J.: Regional stage carcinoma of the nasopharynx treated by aggressive radiotherapy. Int. J. Radiat. Oncol. Biol. Phys. 9: 1737－1745, 1983.

16) Frezza G., Barbieri E., Silvano M., and Babini L.: Patterns of failure in nasopharyngeal cancer treated with megavoltage irradiation. 5:287－294, 1986.

17) Bedwinek J.M., Perez C.A. and Keys D.J.: Analysis of failures after defnitive irradiation for epidermoid carcinoma of the nasopharynx. Cancer 45:2725－2729, 1980.

18) Yu Z., Xu Gz., Huang YR., Hu Y., Su X. and Gu X.: Value of computed tomography in staging the primary lesion of nasopharyngeal squamous cell carcinoma. Int. J. Radiat. Oncol. Biol. Phys. 12:307－312, 1986.

19) Yamashita S., Kondo M., Inuyama Y., and Hashimoto S.: Improved survival of patients with nasopharyngeal squamous cell carcinoma. Int. J. Radiat. Oncol. Biol. Phys. 12:307－312, 1986.

20) Amornmarn R., Prempree T., Sewchand W., and Jaiwatana J.: Radiation management of advanced nasopharyngeal cancer

Cancer 52:802−807, 1983.

21) Goephert H., Moran ME. and Lindberg RH.: Chemotherapy of advanced nasopharyngeal carcinoma (Abstr). Proc. Am. Soc. Clin. Oncol. 22:427, 1981.

22) Decker D.A., Drelichman A., Al-Sarraf M., Crissman J. and Reed M.L.: Chemotherapy for nasopharyngeal carcinoma. A ten-year experience. Cancer 52:602−605, 1983.

23) Khoury G.G. and Paterson I.C.M.: Nasopharyngeal carcinoma: A review of cases treated by radiotherapy and chemotherapy. Clin. Radiol. 38:17−20, 1987.

24) Rahima M., Rakowsky E., Barzilay J., and Sidi J.: Carcinoma of the nasopharynx an analysis of 91 cases and comparison of differing treatment approaches. Cancer 58:843−849, 1986.

25) Dimery I.W., Legha S.S., Peters L. J., Goepfert H. and Oswald M.J.: Adjuvant chemotherapy for advanced nasopharyngeal carcinoma. Cancer 60:943−949, 1987.

26) 田中寿一、犬山征夫、藤井正人、高岡哲郎、細田兵之助、甲能直幸：上咽頭癌の集学的治療、癌と化学療法、14:1789−1796,1987.

Pre-radiotherapy Chemotherapy for Nasopharyngeal Carcinoma

Hiroo Sueyama, Hidekazu Moromizato, Yoshikazu Takizawa,
Ayumi Horikawa, and Masao Nakano

Department of Radiology, Faculty of Medicine, University of the Ryukyus

Key Words: Pre-radiotherapy Chemotherapy, Nasopharyngeal carcinoma, Radiotherapy

Abstract

Three cases of carcinoma of the nasopharynx were treated with combination chemotherapy (Cisplatin [CDDP]+5-Fluorouracil[5-FU]) and sequential radiation therapy. All cases were male and the mean age 56 years. The histology was poorly differentiated squamous cell carcinoma in all three patients. In accordance with the UICC System (1978), the three cases were classified T2NO, T3NO and T3N2. Preradiotherapy chemotherapy was administered containing CDDP and 120-hour continuous infusion of 5-FU. One patient achieved a complete response (CR) and two patients a partial response after two or three cycles of chemotherapy. Radical radiotherapy was performed within two weeks after the last course of chemotherapy. Radiation toxicity was mild and no increase in morbidity was observed after the combination chemotherapy. All three patients achieved CR in definitive treatment. 35 months later, there is no evidence of recurrence. Thus our conclusion is that preradiotherapy chemotherapy is effective in patients with nasopharyngeal carcinoma.