琉球大学学術リポジトリ

[原著] 琉球大学脳神経外科における慢性硬膜下血腫51例の検討

メタデータ	言語: 出版者: 琉球大学医学部 公開日: 2010-06-30 キーワード (Ja): キーワード (En): chronic subdural hematoma, outcome, aged patient, magnetic resonance imaging 作成者: 金城, 利彦, 六川, 二郎, 中田, 宗朝, 佐久田, 治, 石川, 泰成, Kinjo, Toshihiko, Mukawa, Jiro, Nakata, Munetomo, Sakuta, Osamu, Ishikawa, Yasunari メールアドレス: 所属:
URL	http://hdl.handle.net/20.500.12000/0002015800

Ryukyu Med.J.,11(1):1～12,1989

琉球大学脳神経外科における慢性硬膜下血腫51例の検討

金城　利彦　　六川　二郎　　中田　宗朝
佐久田　治　　石川　泰成

琉球大学医学部脳神経外科

はじめに

慢性硬膜下血腫は脳神経外科領域においてはしばしば見られる疾患で，治療に関してはかつての大開頭血腫被膜全摘術[1]に代わり，穿頭洗滌術[2][3]が主流となり，手術成績もきわめて良好である．琉球大学脳神経外科で最近の７年間に手術した51例の成人慢性硬膜下血腫を検討したところ，いくつかの特異点があると思われたので報告する．

対象および方法

対象は1981年１月からの７年間に琉球大学脳神経外科に入院し手術の行われた成人慢性硬膜下血腫51例（Table 1）である．これらについて年齢，性別，血腫の一側性両側性の別，既往歴，外傷歴，臨床症状，発症から手術までの期間，CT所見，MRI所見，血腫量および転帰について検討した．

結　果

１．年齢，性別

年齢は29才から99才までであり，平均年齢は男61.0才，女77.4才，全症例62.6才であった．性別では男39例，女12例．年代別にみると20～39才が男２，女０，計２例（４％），40～59才が男15，女１，計16例（31％），60～79才が男18，女６，計24例（47％），80～99才が男４，女５，計９例（18％）であり，加齢とともに女性の比率が上昇していた．

２．血腫の一側性両側性の別

一側性血腫が46例（90.2％）で，両側性血腫が５例（9.8％）であった．両側性血腫についてみると，Case 11（53才女性）は胃癌の骨髄転移に伴ったDICがあり，Case 32（54才男性）は原発巣不明の腺癌の全身転移に血小板減少症を伴ったものであり，Case 36（64才女性）は脳卒中の既往があった．Case 15，47（73才女性，86才男性）には，特記すべき事はなかった．

３．頭部外傷歴

慢性硬膜下血腫の起因としてあげられる先行頭部外傷は28例（55％）に明らかであった．年齢別にみると80才未満では42例中22例（52％）であったのに対して，80才以上では９例中６例（67％）と高齢者により多かった．

４．既往歴

痴呆が４例（Case 36，37，46，51），糖尿病が４例（Case ５，27，33，46），高血圧症が３例（Case ５，40，42），脳卒中が３例（Case 29，36，38）に認められた．なお大酒家（アルコール依存も含む）は５例(Case １，２，３，34，43）であった．

５．臨床症状

臨床症状を頭痛のみのもの，片麻痺が認められるもの，意識障害が認められるものの３群に分類した．その結果，頭痛群が15例，片麻痺群が16例，意識障害群が20例で，それぞれの平均年齢は55.0才，67.7才，70.1才で，片麻痺群，意識障害群でより高齢であった．

６．CT所見

術前にCTの施行された症例は45例であった．LD(low density)が５例，ID(isodensity)が16例，HD(high density)が４例，MD(mixed

Table.1 Summary of 51 patients with chronic subdural hematoma in the Ryukyu University Hospital (1981.1 ～ 1987.10)

No.	Age (y)	Sex	Laterality	Volume(ml)	Symptoms	Head trauma	Onset to ope(days)	CT(MRI)[1] findings	Outcome[2]	Remarks
1	62	M	Lt	?	rt.hemiparesis	+	19	CAG avascular area	GR	potator
2	44	M	Lt	100	headache	+	2	MD	GR	potator
3	61	M	Lt	?	headache	−	15		GR	potator
4	72	M	Lt	147	semicoma rt.hemiparesis	+	3	MD	GR	
5	73	M	Rt	35	headache	+	60	LD	GR	DM,hypertension
6	70	M	Lt	?	disorientation rt.hemiparesis	−	18	ID	GR	
7	68	F	Rt	?	headache	−	9	ID	GR	
8	72	M	Lt	145	drowsy rt.hemiparesis	−	10	MD	GR	penis cancer craniotomy
9	39	M	Rt	74	headache	+	14	CT:ID MRI:high	GR	PICA-AN ope (3 years ago)
10	50	M	Lt	104	coma anisocoria	−	1	LD + ICH	D	gastric cancer, DIC
11	53	F	Blt	88	headache	−	21	MD(Blt)	GR	gastric cancer, DIC
12	48	M	Lt	?	headache	−	12	MD	GR	
13	66	M	Rt	102	lt.hemiparesis	+	6	HD	GR	
14	60	M	Rt	68	headache	−	10	ID	GR	
15	73	F	Blt	?	gait dist.	−	45	ID(Blt)	GR	
16	57	M	Lt	?	headache	+	9	CAG avascular area	GR	
17	76	F	Rt	100	lt.hemiparesis	−	10	LD	GR	
18	58	M	Lt	95	drowsy rt.hemiparesis	−	5	ID	GR	
19	72	F	Rt	132	lt.hemiparesis	+	4	MD	GR	
20	91	F	Lt	96	disorientation rt.hemiparesis	+	4	LD	GR	
21	56	M	Rt	85	coma rt.hemiparesis	+	1	MD	GR	
22	81	M	Rt	106	lt.hemiparesis	−	4	ID	GR	pulmonary tuberculosis
23	68	M	Lt	108	rt.hemiparesis	−	14	HD	GR	
24	49	M	Rt	97	headache lt.hemiparesis	+	3	LD	GR	

25	99	F	Lt	144	drowsy rt.hemiparesis	−	5	MD	GR	
26	73	M	Rt	162	semicoma anisocoria	+	1	MD	GR	
27	72	M	Rt	78	semicoma anisocoria	−	6	LD	GR	DM gastric ulcer
28	63	M	Lt	96	headache	+	24	HD	GR	
29	70	M	Lt	?	drowsy rt.hemiparesis	−	3	ID	GR	cerebral infanc- tion (8 years ago)
30	61	M	Lt	44	headache	−	10	LD	GR	
31	43	M	Lt	109	headache	+	8	ID	GR	trauma→subdural effusion→CSH
32	54	M	Blt	126	semicoma	−	1	MD(Blt)	D	bone marrow and dural metastasis of adenocarci- noma
33	89	M	Lt	150	disorientation	−	5	ID	GR	DM
34	29	M	Rt	50	coma anisocoria	−	1	ID	GR	alcohol depend- ency
35	50	M	Rt	63	lt.hemiparesis	+	2	ID	GR	
36	64	F	Blt (Rt>Lt)	148	drowsy lt.hemiparesis	+	Rt 1 Lt 3	MD(Blt)	GR	apoplexy dementia
37	72	M	Lt	67	rt.hemiparesis	−	3	MD	GR	dementia
38	88	M	Lt	163	semicoma	+	1	MD	GR	apoplexy
39	42	M	Rt	32	headache	+	3	HD	GR	
40	96	F	Lt	112	drowsy	+	0	MD	GR	reope, hypertension
41	65	M	Rt	76	headache	+	3	HD	GR	
42	77	F	Lt	126	rt.hemiparesis	+	1	ID	GR	chronic renal failure,hyper- tension
43	65	M	Rt	76	lt.hemiparesis	+	4	MD	GR	potator
44	66	M	Rt	24	apallic	+	30	LD	SD	cerebellar hem- orrhagic in- fanction,hydro- cephalus
45	51	M	Lt	?	rt.hemiparesis	+	4		GR	acute subdural hematoma→CSH
46	80	F	Rt	54	lt.hemiparesis	+	?	CT:ID MRI:high	SD	DM,dementia
47	86	M	Blt (Rt>>Lt)	123	lt.hemiparesis	+	?	MRI:high(Blt)	GR	

48	52	M	Lt	?	drowsy rt.hemiparesis	−	7		GR	
49	55	M	Lt	126	rt.hemiparesis	−	20	MRI:high	GR	
50	48	M	Rt	32	headache	+	22	MRI:high	GR	
51	80	F	Rt	120	disorientation lt.hemiparesis	+	0	CT:MD MRI:high	GR	dementia

1) LD:Low density, ID:Iso density, HD:High density, MD:Mixed density
2) GR:Good recovery, SD:Severely disabled, D:Dead

density)が16例であった．なお両側性血腫では，どの症例も左右同じdensityを示しており1症例1血腫と数えた．このうちMDについてみると，40才未満では0％（0/2），40～59才で40％（4/10），60～70才で33％（7/21），80才以上で最多の50％（4/8）にみられた．

7．MRI所見

術前MRIは6例で施行された．Axial像は6例（IR法3例，SE法3例），coronal像は5例（IR法2例，SR法1例，SE法2例）で施行され，IR法でlow～isointensityに描出された1例（Case 51）を除いて，いずれも血腫はhigh intensityに描出された．血腫の広がりの把握はcoronal像でより容易であった．

8．血腫量

41例においてCTあるいはMRIにより血腫量を推定[4]した．40才未満では平均62mℓ（n＝2），40～50才では88.1mℓ（n＝12），60～79才では96.3mℓ（n＝18），80才以上では118.7mℓ（n＝9）であり，加齢とともに血腫量は増大している．また臨床症状との関係をみると，頭痛群で68.5mℓ（n＝11），片麻痺群で98.5mℓ（n＝13），意識障害群で114.6mℓ（n＝17）であり，それぞれに有意差が認められた．

9．発症から手術までの期間

発症から手術が行われるまでの期間を発症の日の明らかな49例についてみると，5日以内は40才未満では2例中1例（50％），40～59才では16例中7例（44％），60～79才で24例中9例（33％），80才以上では7例全例（100％）と，80才以上でより早期に手術が行われているのが注目される．

10．転帰

転帰は退院の時点でGlasgow Outcome Scaleにより判定した．ただし発症以前より脳卒中による神経症状があったか，または痴呆のみられた症例では発症以前の状態に復した場合GR（Good recovery）とした．その結果，GRが47例（92％），SD（Severely disabled）が2例（4％，Case 44，46），Deadが2例（4％，Case 10，32）であった．術後の再発は2例（4％，Case 11，40）にみられたが，1例には再手術を，1例にはマニトール，ステロイドによる保存的治療を行い，結果はいずれもGRであった．

11．症例

死亡，再発，さらにMRIの有用であった症例を呈示する．

(1) 死亡例

＜Case10＞ 50才男性．1986年3月中旬より頭痛を訴えていた．LDH高値のため検査を受けたところ胃癌を発見され近医入院，4月12日のCT(Fig 1a)では左の硬膜下液貯留が疑われた．4月21日に急激に意識レベルが低下し当科紹介入院，意識レベルは200，左に大きい瞳孔不同と対光反射消失が認められた．CT(Fig 1b)では左にlow densityの硬膜下血腫と左被殻に小出血が認められた．血小板数は5.1×10^4と低値であった．穿頭血腫洗滌術を施行したが意識の回復はみられず，術後CT(Fig 1c)では左被殻出血の増大と脳室内穿破，さらに左側頭後頭葉に出血性梗塞が認められた．術翌日の血小板数は11×10^4，フィブリノーゲン97mg/dℓ，FDP 200～300μg/dℓでDICを示していた．4月24日に死亡．剖検の許可は得られなかったが，摘出血腫被膜標本(Fig 1d)にはクロマチンに富む異型細胞がみられた．

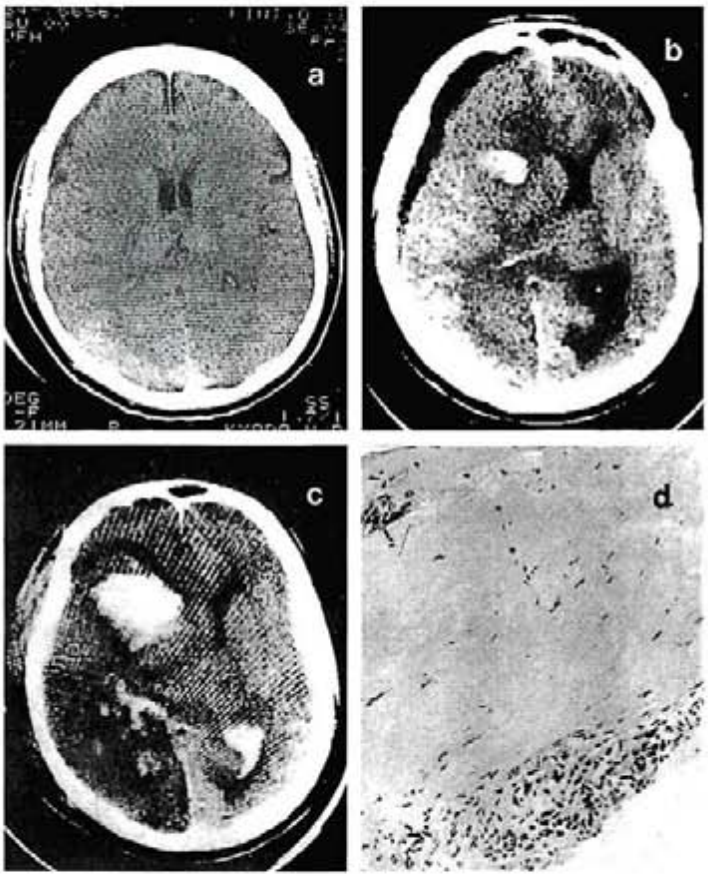

Fig.1 a. CT scan (April 12, 1986) gives a suspicion of subdural fluid collection.
b. CT scan at admission (April 22, 1986) shows subdural hematoma of low density and small putaminal hemorrhage on the left with marked midline shift.
c. CT scan (next day of operation) shows enlargement of putaminal hematoma and hemorrhagic infarction in the left temporo-occipital lobes with further midline shift.
d. Histological finding shows malignant cells along hematoma capsule.

<Case 32>　54才男性．1985年1月，腰痛，関節痛で発症し某医入院，2月25日のCTで両側硬膜下液貯留が認められた．3月13日，意識レベルが低下し当科へ紹介入院．意識レベルは30，CT(Fig 2a)で両側硬膜下血腫が認められた．LDHは614(50～400)，Al-pは144.6(3～11)であった．両側穿頭血腫洗滌術を施行．術後のCT(Fig 2b)では左視床および後頭葉に脳ヘルニアによると思われる梗塞巣を認めた．意識レベルは改善し失見当識はあるものの会話可能となった．血小板数は$3.6\sim6.5\times10^4$と低値であった．3月20日意識レベルが低下し，CT(Fig 2c)で中脳の出血と水頭症が出現した．6日後に肺出血を併発し呼吸不全で死亡した．剖検では原発巣不明の腺癌の骨髄，肺，脳硬膜への転移が認められた(Fig 2d)．

(2)　再発例

<Case 11>　53才女性．1983年1月に胃癌の手術の既往がある．1987年6月25日，頭痛，嘔吐で当科入院．意識清明で神経学的に異常はな

かったが，CTで(Fig 3a)両側にmixed densityの硬膜下血腫が認められた．血小板減少症(5.9×10^4)を伴っていたが，穿頭血腫洗滌術を施行．症状およびCT所見(Fig 3b)の改善をみたが，術後6日目に左に硬膜下血腫が再び出現した(Fig 3c)．これに対しては開頭血腫除去術を施行した．以後も右硬膜下血腫の再貯留をみたが(Fig 3d)，マニトール，ステロイドの投与により血腫は次第に縮小した．DICが持続し，骨髄穿刺で腺癌の転移が認められ，外科に転科した．

<Case 40>　96才女性．1987年1月1日意識障害で発症，CTで(Fig 4a)左にmixed densityの硬膜下血腫が認められた．手術を施行し，意識レベルの改善をみた．術翌日のCT(Fig 4b)では血腫は縮小したものの後方に高吸収域が残存していた．同日硬膜下ドレーンを抜去したところ，2日後より意識が低下し，CTで(Fig 4c)血腫の再貯留が認められた．再手術を施行し，ドレーンは2日間留置した．その後は順調な経過をとり，退院時CT(Fig 4d)では血腫は全く認められない．

(3)　MRIの有用であった症例

<Case 9>　39才男性．3年前に椎骨動脈瘤の手術を施行された．1986年1月下旬頭部打撲，2月20日より頭痛が出現．CT(Fig 5a, b)では右の側脳室が圧排され，isodensityの血腫が疑われるが境界は明瞭ではない．MRIではIR法

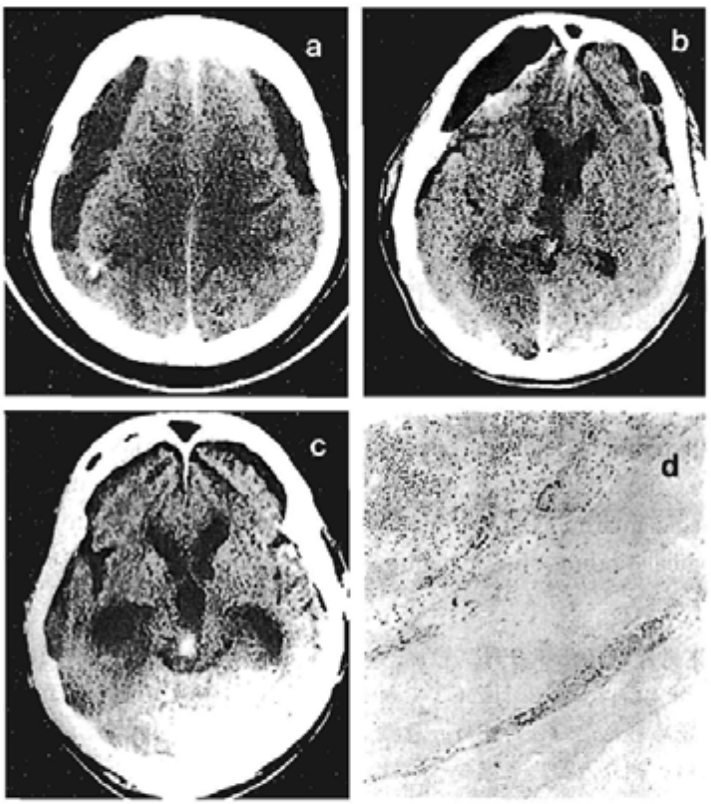

Fig.2 a. CT scan at admission showds bilateral subdural hematoma.
b. Postoperative CT scan shows low density areas in the left thalamus and occipital lobe.
c. CT scan (6 days after operation) shows hemorrhage in the midbrain and hydrocephalus.
d. Histological finding of the dura shows malignant cells within the vessels.

axial像(Fig 5c)で血腫はHigh intensityで境界はきわめて明瞭であり，coronal像(Fig 5d)では血腫の広がりや側脳室の圧排，正中偏位の把握がより容易であった．

考　察

琉球大学脳神経外科において最近の7年間に手術した慢性硬膜下血腫は51例で，症例数はけっして多くはないが，詳細に検討したところ，多彩な病態があり，いくつかの特色があると思われた．

年齢についてみると，元来慢性硬膜下血腫は高齢者に多い疾患であるが，われわれの症例では80才以上の超高齢者が99才を最高として51例中9例（18%）と多かった．従来の報告で80才以上の症例は0%（0/309，平川）[3]，1.5%（2/133,Robinson）[6],4.5%(1/22,Hubschmann)[7]，6.4%（2/31，西嶌）[8]，9.6%（9/94，小拍）[9]などであり，われわれの80才以上の頻度はきわめて高いといえる．平均年齢は男61.0才，女77.4才で，より高齢となるにつれて女性の比率が上昇していた．

血腫は10～20%が両側性といわれ，[10~12] われわれの症例でも9.8%(5/51)を占める．このうち，50才台の2例ではいずれも悪性腫瘍に続発していた．

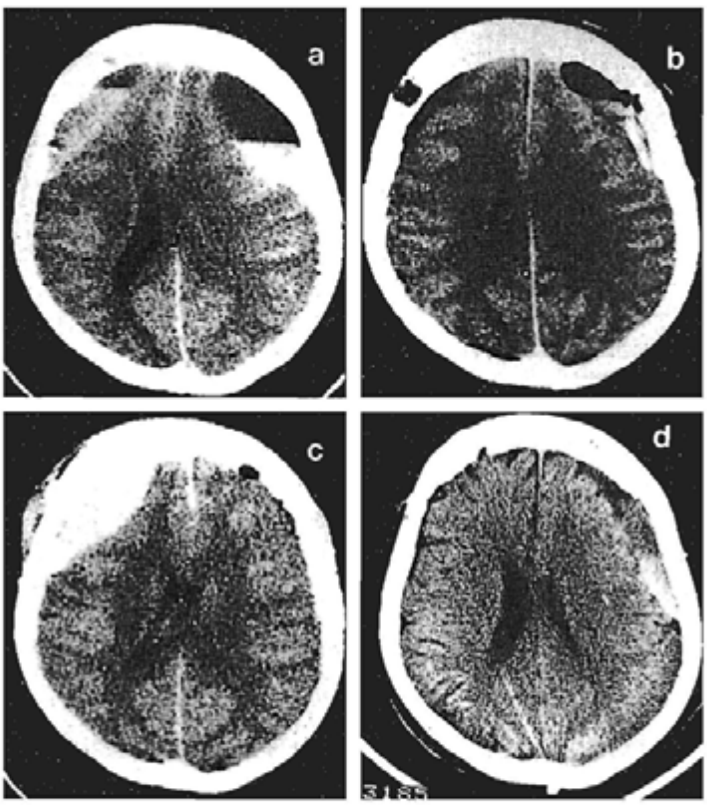

Fig.3 a. Preoperative CT scan shows bilateral subdural hematoma of mixed density.
b. CT scan after the first operation shows disappearance of the hematoma except for the right.
c. CT scan (6 days after the first operation) shows high density area on the left.
d. CT scan (3 weeks after the second operation) shows disappearance of hematoma on the left but recurrence on the right.

既往歴についてみると，従来指摘されている大酒家はアルコール依存も含めて5例（9.8%）であった．また起因と考えられる先行する頭部外傷は55%（28/51）と比較的低率であったが，80才以上超高齢者では67%（6/9）と高かった．

臨床症状と年齢との関係は，若年者で頭痛が多く，高齢になるにつれて片麻痺，意識障害が多くみられたが，これは従来の報告と一致する[11~14]．

CT所見は血腫のdensityにより4群に分類したが，加齢につれてmixed densityが多くみられた．これは発症早期にCTが施行されたもので，高齢者のためにbed riddenとなり，新鮮な出血が後方に沈澱してniveauを形成した[15) 16)]ためと考えられる．

MRIは6例に施行された．このうち5例でT1強調（IR，SR），T2強調（SE）のいずれにおいても血腫はhigh intensityとなっており，亜急性期から慢性期の血腫の所見であった．他の1例（Case 51）はSE法で血腫全体が軽度high intensityを示したが，IR法では血腫の前方がlow intensity，後方がisointensityを示した．これは急性期から慢性期の血腫の所見[17]であり，CTでもniveauを形成していた．MRIは呈示した症例（Case 9）

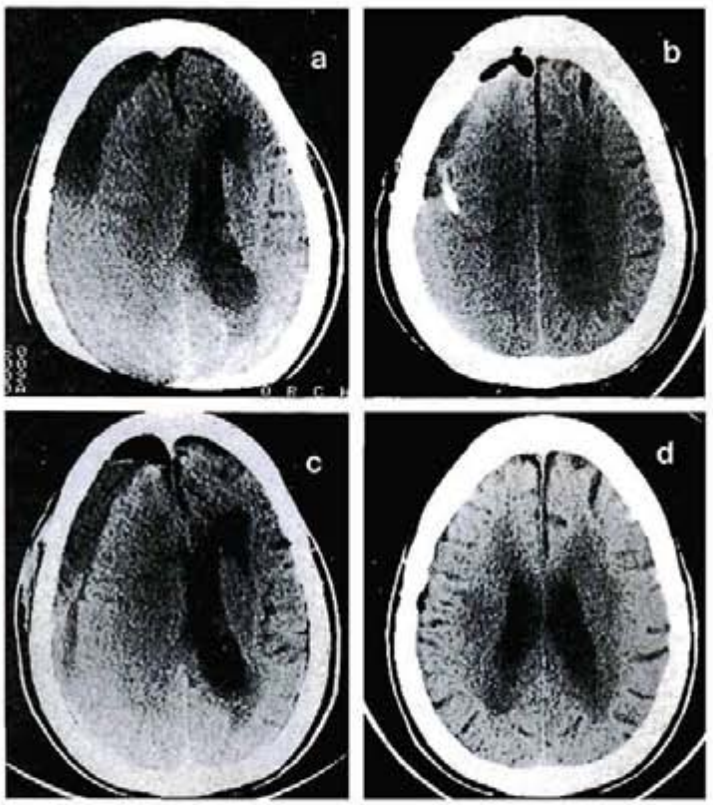

Fig.4 a. CT scan (January 1, 1987) shows subdural hematoma of mixed density on the left with marked midline shift.

b. CT scan (next day of the first operation) shows definite decrease of hematoma. But high dendity remains at occipital region.

c. CT (4 days after the first operation) shows recurrence of hematoma with midline shift.

d. CT scan on discharge. Hamatoma is not seen at all.

のようにCTでisodensityの血腫の検出に最も有用であり，さらに冠状断により血腫の局在の把握はより容易である[18][19]．

つぎに血腫量と年齢，症状とを対比すると，加齢とともに血腫量は大きい傾向にあり，頭痛，片麻痺，意識障害と進むにつれて血腫量が増大していたのはともに従来の報告[14]と一致する．

ところで慢性硬膜下血腫のstageは，外傷からの日数よりも発症からの日数がより相関するといわれており[13][20]，今回われわれも発症から手術までの日数に注目した．80才以上の超高齢者で発症から手術までの期間が短かったこと，すなわち発症の日の明らかな７例全例が発症５日以内に手術が行われたことが超高齢者であっても良好な結果を得た因子であると思われる．高齢者ほど術後の血腫腔の消退は遅れるといわれているが[8][21]，西嶌ら[8]はCT上high densityの症例や症状発現から手術までの期間の短い症例では術後の血腫腔の消退は良好であると報告している．われわれの検討結果も西嶌らと同様であり，80才以上の超高齢者であっても発症早期に手術が行なわれた場合に良好な結果が得られるものと期待できる．

慢性硬膜下血腫の再発の原因について，吉井ら[22]は，①特殊な病態によるもの（低髄液圧症候群，出血性素因），②手術時期に関するもの，

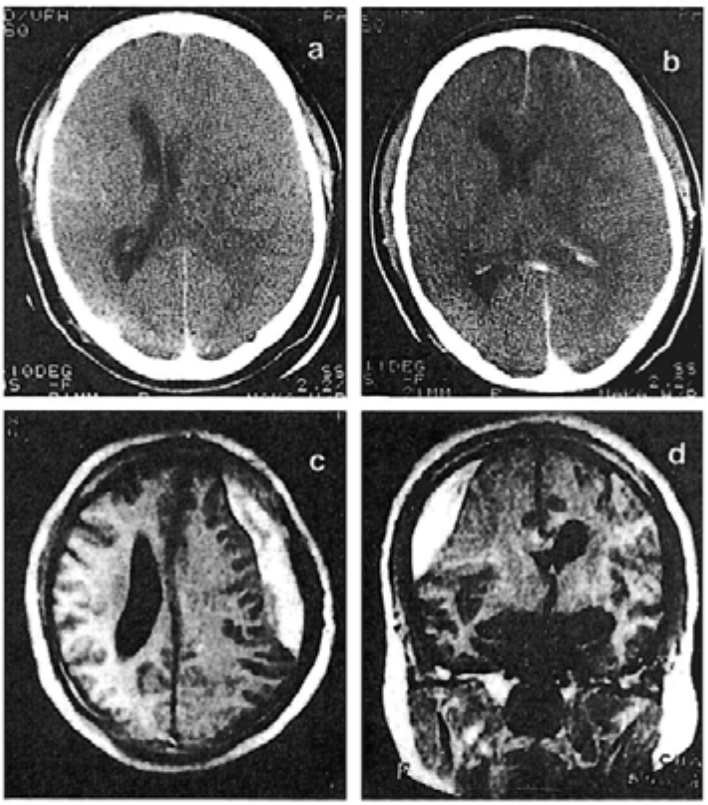

Fig.5 a. Plain CT scan shows compression of right lateral ventricle with midline shift.
b. Enhancement does not give any clear-cut evidence of hematoma.
c. T1-weighted MRI(IR sequence:TR=2000msec TI=450msec TE=30msec) shows hematoma of high intensity on the right, which is clearly demarcated from the brain.
d. MRI (coronal view with IR sequence) gives the better and detailed understanding of the hematoma and the shift of midline structures.

③手術手技によるもの，主として術後のドレナージ不全が関与したもの，④原因不明のものの4つに分類しているが，われわれの再発例2例のうち1例は胃癌とDICに伴った特殊な病態によるものであり，他の1例はドレナージ早期抜去に続発したものと思われた．

なおわれわれの症例中死亡の2例はそれぞれ原発巣不明の腺癌および胃癌に続発したもので特殊な病態によるものであった．

ま と め

琉球大学脳神経外科においてこの7年間に手術した成人慢性硬膜下血腫51例について検討した．

1．good recoveryが47例（92%），severely disabledが2例（4%），deadが2例（4%）であった．死亡の2例は原発巣不明の腺癌と胃癌に続発したものであった．なお再発例は2例で，胃癌とDICに続発した症例であった．

2．80才以上の超高齢者は9例（18%）で諸家の報告に比べて高頻度であり，手術成績も8例で良好であった．

3．MRIはX線CTに比べて血腫の境界をより明瞭に示し，冠状断を加えることにより血腫の三次元的把握が可能となり，本疾患の診断にきわめて有用である．

文 献

1) Robinson RG:The treatment of subacute and chronic subdural hematomas. Br Med J 1:21-22,1955
2) Svien HJ,Gelety JE:On the surgical management of encapsulated subdural hematoma.A comparison of the results of membranectomy and simple evacuation. J Neurosurg 21:172-177,1964
3) Tabaddor K,Shulman K:Definitive treatment of chronic subdural hematoma by twist-drill craniostomy and closed-system drainage. J Neurosurg 46:220-226,1977
4) Peterson D,Esperson J:Extradural hematoma:Measurement of size by volume summation on CT scanning. Neuroradiology 26:363-367,1984
5) Hirakawa K,Hashizume K,Fuchinoue T,Takahashi H,Nomura K,Matsutani M,Sano K:Statistical analysis of chronic subdural hematoma in 309 adult cases. Neurol Med Chir (Tokyo) 12:71-83,1972
6) Robinson RG:Chronic subdural hematoma, surgical management in 133 patients. J Neurosurg 61:263-268,1984
7) Hubschmann OR:Twist drill craniostomy in the treatment of chronic and subacute subdural hematomas in severely ill and elderly patients. Neurosurgery 6:233-236,1980
8) 西嶌美知春，堀江幸男，中田潤一，岡信夫，遠藤俊郎，高久晃：慢性硬膜下血腫の術後血腫腔の消退速度についての検討ー経時的CT所見の観察を中心にー脳外11:813-819,1983
9) 小柏元英，門脇親房，前田達浩，小西善史，渡辺熙，塩見敏之，横田仁，原充弘，竹内一夫：老化脳の耐圧能・可塑性ー慢性硬膜下血腫の検討からー脳神経39:325-329,1987
10) Cameron MM:Chronic subdural hematoma :A review of 114 cases. J Neurol Neurosurg Psychiat 41:834-839,1978
11) Fogelholm R,Heiskanen O,Waltimo O:Chronic subdural hematoma in adults, influence of patient's age on symptoms,signs,and thickness of the hematoma.J Neurosurg 42:43-46,1975
12) 中村紀夫：慢性硬膜下血腫ーとくに卒中型についてー，亀山正邦編，内科シリーズNo.4,脳卒中のすべて，東京，南江堂，1980，pp155-172
13) 藤岡正導，松角康彦，賀来素之，桜間信義，野中信仁，三浦義一：慢性硬膜下血腫100例の臨床とCTー症状発現とCT所見におけ

る血腫発育過程. Neurol Med Chir(Tokyo) 21:1153-1160,1981

14) 池田清延, 加納明彦, 早瀬秀男, 山嶋哲盛, 伊藤治英, 山本信二郎：慢性硬膜下血腫における臨床症状と血腫量および局所脳血流量の関係. Neurol Med Chir(Tokyo)24:869-875,1984

15) Kao MC:Sedimentation level in chronic subdural hematoma visible on computerized tomography.J Neurosurg 58:246-251,1983

16) 太田富雄, 吉川幸弘, 梶川博：脳卒中様発作で発症した慢性硬膜下血腫3例. 脳外7:539-547,1979

17) Gomori JM,Grossman RI,Goldberg HI,Zimmerman RA,Bilaniuk LT:Intracranial hematoma. Imaging by high-field MR.Radiology 157:87-92,1985

18) Saleh J,Afshar F:Diagnosis of chronic subdural hematoma:the advantages of MR imaging compared with the CT-scan.Br J of Neurosurgery 1:369-374,1987

19) Sipponen JT,Sepponen RE,Sivula A:Chronic subdural hematoma:demonstration by magnetic resonance. Radiology 150:79-85,1984

20) 榊三郎, 尾藤昭二, 林幹夫, 吉川澄：慢性硬膜下血腫の臨床病理学的研究ー成因, 発症の機序, 自然治癒についてー脳神経25:153-162,1973

21) 中村紀夫, 小川武希, 橋本卓雄, 結城研司, 小林茂：再びresolving subdural hematomaについて. Neurol Med Chir(Tokyo)21:491-500,1981

22) 吉井久美子, 関要次郎, 相羽正：慢性硬膜下血腫術後再発例についての原因分析. 脳外15:1065-1071,1987

Review of 51 Cases of Chronic Subdural Hematoma Operated in the Ryukyu University Hospital

Toshihiko Kinjo, Jiro Mukawa, Munetomo Nakata,
Osamu Sakuta, Yasunari Ishikawa

Department of Neurosurgery
University of the Ryukyus School of Medicine

Abstract

Since 1981,51 patients with chronic subdural hematoma were surgically treated in the Ryukyu University Hospital. The age,sex,clinical symptoms,history of head trauma, interval from onset to operation, CT, magnetic resonance imaging(MRI),hematoma volume and outcome were analyzed.

1) In the outcomes,47(92%) resulted in good recovery 2 (4%)in severely disabled,and 2(4%)in dead. Deaths were all due to malignant neoplasm. Recurrence was found in 2 cases;DIC secondary to bone metastasis from gastric cancer in one and failure of drainage in another case.
2) Nine(18%) patients were over 80 years in age. It is to be noted that the incidense is high compared with other reports,and good recovery was gained in 8 patients.
3) Magnetic resonance imagings differenciate hematoma clearly from the brain even if the hematoma is isodensity in CT. Its coronal image gives the better and detailed understanding of the hematoma and the shift of midline structures.

Key words: chronic subdural hematoma,outcome,aged patient,magnetic resonance imaging