琉球大学学術リポジトリ

[症例報告]CT誘導定位的生検でastrocytomaと診断した1症例

メタデータ	言語: 出版者: 琉球大学医学部 公開日: 2010-06-30 キーワード (Ja): キーワード (En): CT-guided stereotaxic biopsy, computed tomography (CT), brain tumor, histological diagnosis, glioma 作成者: 伊藤, 壱裕, 六川, 二郎, 高良, 英一, 金城, 利彦, 久田, 均, 石川, 泰成, Ito, Kazuhiro, Mukawa, Jiro, Takara, Eiichi, Kinjo, Toshihiko, Kuda, Hitoshi, IShikawa, Yasunari メールアドレス: 所属:
URL	http://hdl.handle.net/20.500.12000/0002015804

Ryukyu Med. J.,11(3,4)172～175,1991

CT誘導定位的生検でastrocytomaと診断した1症例

伊藤　壱裕　　六川　二郎　　高良　英一
金城　利彦　　久田　　均　　石川　泰成

琉球大学医学部脳神経外科

はじめに

CT誘導定位的生検によりdeep－seated brain tumorを組織学的に診断し得た症例を報告する。

症　　例

患者：11才男児

主訴：進行性の右片麻痺

家族歴、既往歴：特記すべきことはない

現病歴：1985年8月より右片麻痺が出現し徐々に進行した。1986年6月当科初診時のCTで左淡蒼球に8×11×10mmの石灰化像が認められたが増強効果なく、脳血管撮影でも特に異常は無かった。1988年8月のCTで石灰化像は11×11×15mmと増大し、さらにその周囲の尾状核・被殻・内包に増強効果陽性の部分が出現した(Fig. 1a)。MRIのT_1強調画像で左尾状核・淡蒼球・被殻・視床にかけて多発性の低信号域が認められた。これはT_2強調画像で高信号域を示す(Fig. 1b)。左大脳半球前半部は萎縮しているが、経過と画像所見から脳腫瘍が疑われたので、同年8月19日入院した。十分な術前説明の後9月6日生検が施行された。

生検：全身麻酔下に滝沢式CT誘導定位的手術装置に頭部を固定しCTを撮影した。これら画像をコンピューター処理し、目標点、刺入点、刺入距離を求めた。ついで手術場に搬入し直径1cmの穿頭を行なった後、刺入したらせん型生検針を用いて、尾状核から2個、被殻から3個の直径1mm・長さ2mmの組織を採取した(Fig. 1c)。出血等の合併症は無かった。

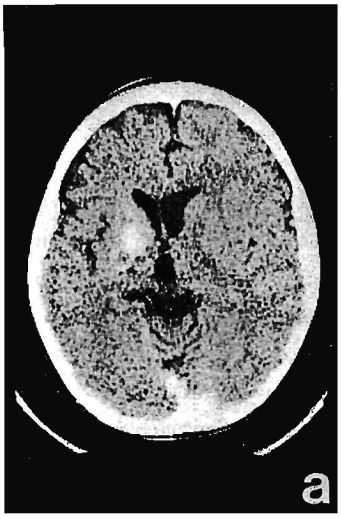

Fig. 1a) Contrast enhanced CT scan：There is a calcified mass at the left globus pallidus. Head of the caudate nucleus, putamen, globus pallidus and posterior limb of the internal capsule are enhanced.

病理組織学的所見：細胞密度の高いAstrocyteの増殖が見られ、細胞分裂や壊死が無く退形成が軽度であることからAstrocytoma Grade IIと診断された（Fig. 1d)。

治療並びに経過：生検後3週目に同方法により5FUペレット1本（20mg）を腫瘍内に挿入し、続いて外照射46Gyを行った。その間問題なく経過し9週目に退院した。

考　　察

定位的脳手術は1947年Spiegelらにより初めて臨床応用[1]されて以来、外科的侵襲が極めて

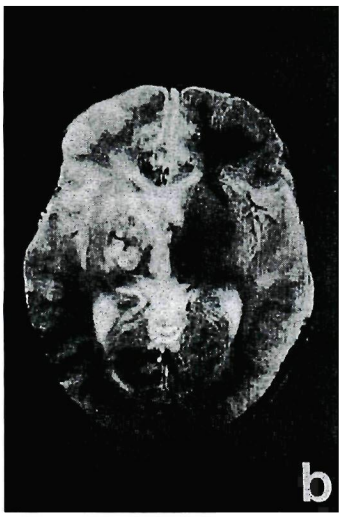

Fig. 1b) T2−weighted MRI shows multiple high intensity conglomerate at the left basal ganglia corresponding to the enhanced area in CT−scan.

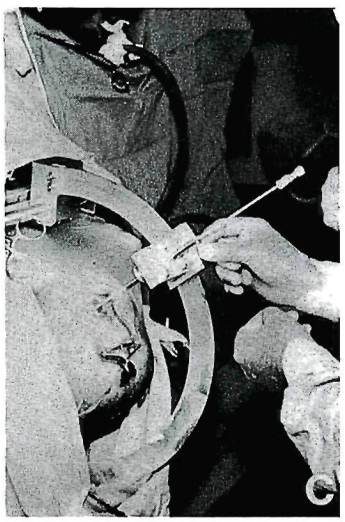

Fig. 1c) Fine spiral needle is inserted through a burr hole of the skull.

小さく安全で正確に深部目標へ到達し得る方法として発展してきた[2]。最近はCT画像を利用して手術目標の座標が求められるようになり、私共と同じように腫瘍の生検は主要な脳神経外科施設において試みられるようになった。従来のレントゲンコントロール下の定位的手術に比べ、脳腫瘍、脳内血腫、脳膿瘍等の占拠性病変に対して全体像を把握しながら目標を選べる点

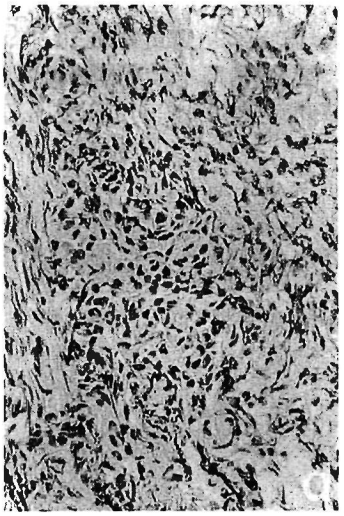

Fig. 1d) Photomicrograph of the specimen shows astrocytoma (grade II) without mitosis and necrosis. (H&E×200)

で有利である[3]。今回は11才の小児であるという理由で全麻下に行なったが、成人の場合は局麻下でも行なうことができる。欠点として、脳腫瘍特にGliomaの生検で悪性度に関するgradingが低めにでる危険性がある[4,5]。しかしCT画像に基づいて同一軌線上で腫瘍中心部に加えて辺縁部から複数個の組織片を採取することにより、正確な病理組織診断が可能である。従来は本症例のような深部脳腫瘍では、開頭術を避けて臨床所見や血管撮影、気脳写等の所見から、組織診断も無く脳腫瘍として治療されてきた。正確な組織診断無くしては脳腫瘍の治療は不可能と言わざるを得ない。この点でCT誘導定位的生検は必要不可欠な手技と考えられる。

結　　論

深部脳腫瘍の疑いのある11才男児にCT誘導定位的生検を行ない、low grade Astrocytomaと診断することが出来た。また、その手技と意義を説明した。

1) Spiegel, E. A., Wycis, H.T., Mark, M., Lee, A. J.: Stereotaxic apparatus for operations on the human brain.

Science 106:349－350, 1947.
2)新妻　博、片倉隆一、大槻秦介、桑原健次、池田俊一郎、鈴木二郎：CT－guided stereotaxic systemによる脳腫瘍のBiopsy,脳神経外科、12：55－61, 1984.
3)滝沢貴昭：CTを利用した定位脳手術、脳神経外科、14：123－133, 1986.
4)山下純宏、徳力康彦、魏　秀復、欅　　篤、半田　肇：深在性脳腫瘍に対する定位脳手術的バイオプシー、Neurol Med Chir (Tokyo) 24:939－945, 1984.
5)Lewander, R., Bergserom, M., Boethius, J., Collins, V, P., Ender, G., Greitz, T,. Willems, J.：Stereotactic computer tomography for biopsy of gliomas. Acta Radiol〔Diag〕(Stockh) 19：867－888, 1978.

Diagnosis of Deep−seated Astrocytoma by CT−guided Stereotaxic Biopsy

Kazuhiro Ito, Jiro Mukawa, Eiichi Takara,
Toshihiko Kinjo, Hitoshi Kuda, and Yasunari Ishikawa

Department of Neurosurgery, Faculty of Medicine, University of the Ryukyus

Key words : CT−guided stereotaxic biopsy, computed tomography (CT) , brain tumor, histological diagnosis, glioma

Abstract

The case of an 11−year−old boy with astrocytoma diagnosed by stereotaxic biopsy is presented. He visited our outpatient clinic because of right hemiparesis. CT scan showed a calcified mass (8 ×11×10mm) at the left globus pallidus without mass effect. Angiogram revealed no abnormal findings. Two years later, CT scan revealed enlargement of the calcified mass (11×11×15mm) and enhancement effect around the basal ganglia. In MRI, a conglomerate of low intensity by T_1 −weighted imaging and of high intensity by T_2 −weighted imaging was shown. Under suspicion of deep−seated brain tumor, stereotaxic biopsy was performed. Five pieces of specimen(1 × 2 mm) were taken out of the caudate nucleus and putamen by a fine spiral needle and evaluated histologically. Diagnosis was made as astrocytoma gradeII.

For such a deep tumor in the cerebral hemispheric or basal ganglion, a biopsy can be safely taken with a needle using a CT−guided stereotaxic technique.