琉球大学学術リポジトリ

[原著] 頭頸部癌放射線治療におけるCTの役割

メタデータ	言語: 出版者: 琉球大学医学部 公開日: 2010-06-30 キーワード (Ja): キーワード (En): head and neck cancer, radiotherapy, computed tomography 作成者: 外間, 之雄, 三浦, 健太郎, 勝山, 直文, 中野, 政雄, 野田, 寛, 山城, 正宏, Hokama, Yukio, Miura, Kentaro, Katsuyama, Naofumi, Nakano, Masao, Noda, Yutaka, Yamashiro, Masahiro メールアドレス: 所属:
URL	http://hdl.handle.net/20.500.12000/0002015806

Ryukyu Med. J. 6(3・4)：191～198, 1983.

頭頸部癌放射線治療におけるCTの役割

外間　之雄　三浦健太郎　勝山　直文　中野　政雄
野田　　寛*　山城　正宏**

琉球大学医学部放射線医学教室
*琉球大学医学部耳鼻咽喉科学教室
**琉球大学医学部歯科口腔外科教室

はじめに

最近数年間，世界におけるX線CT（Computed Tomography の略）の進歩普及は目覚しいものがある．特に日本は米国に次ぐ世界第2のCT保有国で，その点でその恩恵に浴しているといえる．琉球大学の在る沖縄県においてもCTを設置した病院は20を超え，その普及は驚くばかりである．

CTの出現は先ず頭蓋内疾患に実に画期的な進歩をもたらし，その治療に計り知れない貢献をした．

CTの臨床応用が，最初に進展したのは主として脳外科領域であったが，これの応用は間もなく身体の他の部位への応用が試みられ，特に従来のX線検査では診断の困難であった肝・胆・膵等実質臓器の診断に威力を発揮し信頼性の高い検査として着目され，忽ち日常診療に欠かせないものになった．

CTが出現すると放射線治療の領域で，診断と治療とのドッキングという点でCTは放射線治療への応用が早速，試みられるようになった．詳細は参考文献2）に述べられている．

放射線治療において照射計画は目標とする腫瘍の横断面において，腫瘍の位置と広がりおよび周囲の臓器・組織との位置関係を確認した上に立てられる．

CTはこの目的によく合致した画像であった．以前にも高橋[1]により考案されたX線回転横断撮影[1]があり，これはCTの前段階的な装置であり，当時としては画期的な着想でもあったが，所詮X線写真であるため，骨・軟部組織および空気の相の差しか描出できなかった．この点CTは軟部組織の僅かな密度差まで，描出でき，腫瘍の局所進展範囲を身体の横断面上において，極力周囲の重要臓器の照射を避け，病巣を均等に照射する術式の選択を容易にした．梅垣[3]も述べている如く，進行した癌にはより広い範囲の照射をというのでは成績は挙らず，むしろ副作用が増加して成績は低下する．進行した癌の場合は精密に計画し，必要最小限の範囲のみ照射するように努力しなければならない．そうはいってもかつては原発部位でもその拡がりを確実に診断することは困難であったから精密な治療もできなかった．しかしX線CTの普及，更に現在臨床応用研究の進展しつつあるNMR（核磁気共鳴, Nuclear Magnetic Resonance）CT等の診断技術が進歩し，事情は一変しつつある．従来慢然として行われて居た治療が如何に無駄な部分まで照射して居たか，また逆に臨床的に診断し得ない範囲にまで腫瘍が延びていることを発見して，必要充分な照射野を設定することが誰にでもできるようになった．

放射線治療を行うに先立って行われなければならない悪性腫瘍の病期分類にも原発病巣，所属リンパ節転移の診断にもCTは取り入れられつつある現状である．[4]

当琉球大学病院は治療機は線源一回転中心間距離65cmの回転式テレコバルトと速隔操作式高線量率腔内照射装置とが各1台あるのみで，CTにコンピューターを連動させて行なう綿密な治療計画は新附属病院の設備の完成を待たねばな

らない．

沖縄県は頭頸部領域の癌患者の数も多く，これらの患者に対して機能・形能保存の意味からも，手術不能な患者の対策面からも頭頸部癌に対する放射線治療の役割は大きい．

琉球大学病院ではCTの放射線治療応用はまだ緒についたばかりではあるが，現況で可能なCTによる癌の局所進展度と所属リンパ節転移の診断および放射線治療経過観察への応用について検討した結果を第一報として報告する．

対象症例および方法

1982年8月より1983年3月までの期間に琉球大学医学部附属病院放射線科で放射線治療を行った症例を対象とした．

内訳は上顎癌3例，下咽頭癌3例，舌癌4例，下顎骨筋突起部腺癌1例，頸部リンパ節転移9例（原発巣は頬粘膜1，舌4，下咽頭1，肺1，上咽頭1，歯肉1）であった．

使用した装置は日立製CT-W3でスライス巾10mmの厚さ，スキャン時間4.5秒で行い，造影剤は65%アンギオグラフィン100 mℓ使用を原則としているが，症例によってはスライス巾5 mmを使用している．

結　　果

1）上顎癌

放射線治療開始前の所見で骨破壊像と共に軟部組織の腫瘍陰影もわかり，周囲組織への進展状況の把握に役立った．Fig. 1. にその1例を示す．

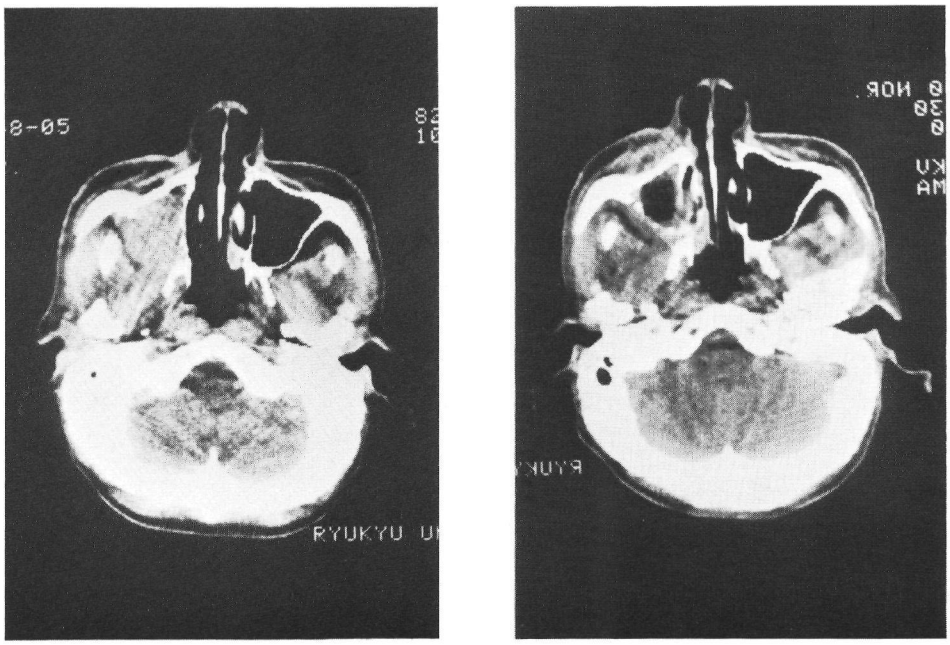

(a)　　(b)

Fig.1 Carcinoma of right maxillary antrum

(a) At the time of delivery of 10Gray (1000rad) by ^{60}Co teletherapy, Extent of bone desruction and tumor configuration are visualized

(b) After irradiation of 60Gray (6000 rad), tumor regression and ossification are observed.

次に放射線治療後の腫瘍退縮・脱落状況の観察，破壊された骨の再骨化等の観察が容易にでき，追加照射の必要性，治療後の経過観察に役立つことがわかった．

上顎癌ではないが、上顎に隣接した下顎骨筋突起部に生じた腺癌で放射線治療により興味ある経過を示した1症例をFig. 2. に示す．右上顎洞後側方の下顎骨筋突起を中心に側頭筋に浸潤する腫瘍陰影がCTに認められた．照射により漸次density を増し放射線治療2ヵ月後には軟部組織における腫瘍陰影が化骨を示すに至った．CT像は治療後の病巣部の質的変化の追跡に有用であることが判明した．

(a)

(b)

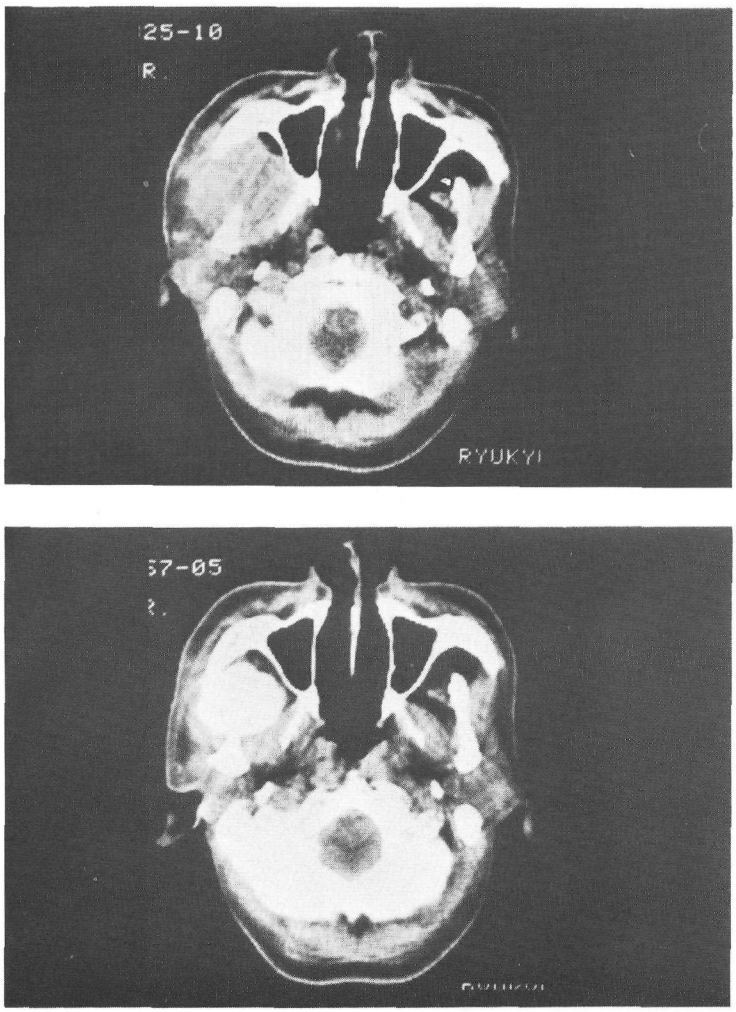

Fig. 2　Adenocarcinoma arising at the right muscular process of mandible

(a) Before beginning of radiotherapy, CT reveals bone destruction and tumor configuration in soft tissue.

(b) Two months after completion of radiotherapy, CT demonstrates ossification of soft tissue tumor.

2) 下咽頭癌

Fig. 2. に示す如く，下咽頭腫瘍と周囲の軟部組織との間に密度の大きい差がなく，腫瘍の輪郭を明瞭にすることは困難であった．また造影剤によりenhance もされなかった．しかし周囲組織との関係において腫瘍の進展範囲の推定には有用であった．

予定した線量を照射した時点での腫瘍退縮状況の把握が容易で，追加照射の必要性の検討，治療後の経過視察には参考となった．

3) 舌癌

歯牙の金属冠により著しいアーティファクトを生じた(Fig. 4a) また舌腫瘍と周囲軟部組織とのdensity の差が少く，腫瘍の輪郭は把握し難かった．この現象は口腔につながる中咽頭においても同様であった．

4) 頸部リンパ節転移

頸部リンパ節転移のCT については8例中7例までが造影剤によりenhance され，すべて造影されるわけではないが，我々の経験した症例からはFig. 4. に示すようにcontrast enhancement (CE と略す.)によった方が，診断し易くなることは明らかと思われた．

(a)

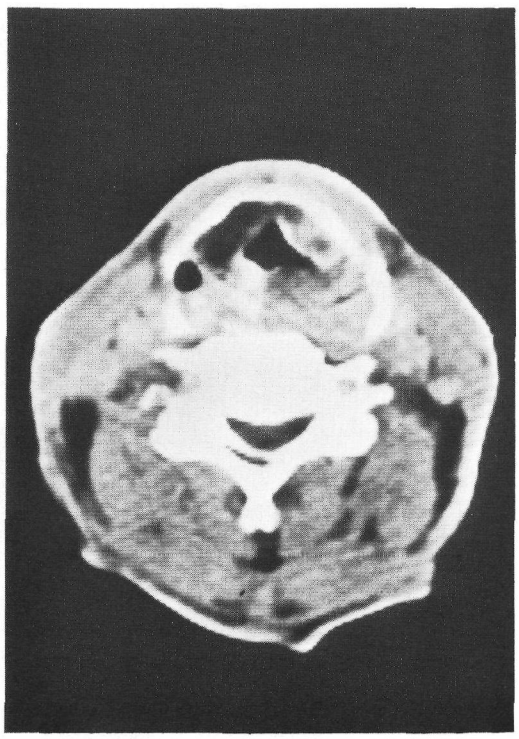

(b)

Fig. 3 Carcinoma of the hypopharynx

(a) Before the beiginning of radiotherapy, tumor configuration is estimated from association of neighboring structures.

(b) After delivery of 71.5 Gray (7150 rad) by ^{60}Co teletherapy, tumor has regressed almost completely.

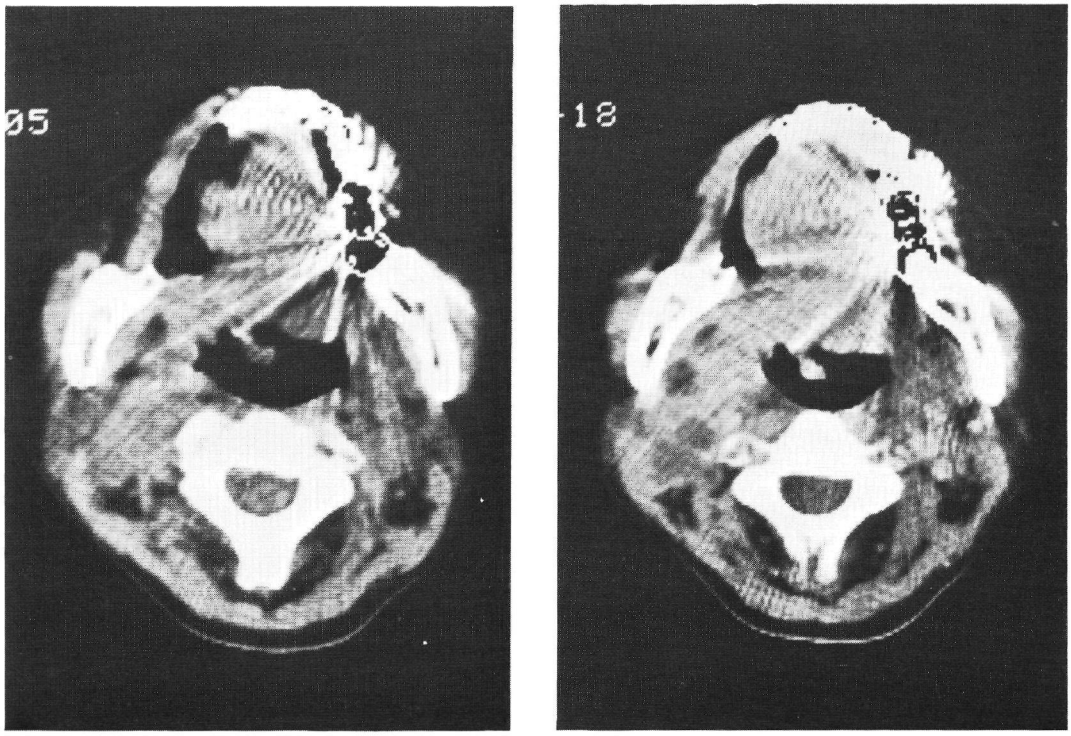

(a)　(b)

Fig. 4 Carcinoma of the oral tongue with right neck lymph node metastasis.

(a) Non-enhanced CT. It is difficult to grasp the tumor configuration.

(b) CT with contrast enhancement. Right neck lymph node metastasis is well visualized.

考　　察

頭頸部領域は視・触診により腫瘍の殆ど全貌を把え得る場合が多い．しかし視・触診は必ずしも全方位に可能なわけではない．特に骨・軟骨に囲まれた部位は従来からでもX線単純撮影，断層撮影および造影検査により腫瘍の進展範囲の診断をしていた．当然そのような部位はCT検査の価値は大きい．

以下，頭頸部腫瘍の放射線治療におけるCTの役割としては下記のようなものが考えられる．

1)　原発病巣に対する診断的価値

上咽頭癌T 4の診断（頭蓋底浸潤），上顎癌T 2とT 3の鑑別は通常の断層撮影像からも可能であるが，CT 像の方がわかり易いことは確かである．Conventional Tomography では明確なのは骨破壊のみであったが，CT は軟部組織浸潤の描出,[5)6)7)] 隣接臓器への進展状況[8)9)10)11)] 例えば眼窩，皮膚，鼻腔への進展の有無等の把握が容易になった．このことは照射野設定にも有益である．また治療効果の観察にも好都合であった．

舌癌始め口腔癌の場合，視・触診で充分腫瘍の全体像を把握できる．CTでは歯牙や歯冠によるアーティファクトを生じ易く，腫瘍の輪郭が描出され難く，CE 効果も挙げにくいことも含め，少なくとも舌癌の場合，口腔内における診断価値は低いと見做さざるを得ない．ただ

し口腔外に進展し，脈管侵襲を伴う場合は別の診断的価値を生ずる．上顎癌の眼窩内再発の早期診断に役立つという論文もある．[13]

2） 頸部リンパ節転移の診断価値

骨盤腔内および旁腹部大動脈リンパ節転移の診断は触診では殆ど不可能であるので，CT により診断できるようになったことは放射線治療の上に大きい利益をもたらした．頸部リンパ節転移は触診による診断が簡単なこと，試験摘出も容易なことより診断のCTへの依存度は低い．

しかし，触診可能なリンパ節転移も特にCEを併用することにより中心部壊死等内部構造を明らかにする等の利用価値がある．中心部壊死が判明すれば穿刺により液状の部分を吸引して縮小させることも可能である．これは特に放射線治療の経過観察にも便利である．full dose を照射してもなお触診されるリンパ節転移のCTを撮ってみると，被膜の中はenhanceされない壊死である場合もある．このような場合CTは消失しない理由を明らかにし，以後の治療方針の立案に役立つ．

頸部リンパ節転移に対する診断価値のもう一つの重要な点は触診不能なまたは困難なリンパ節転移がCTで診断できないかという点であり，一般の癌治療医にとっては当然この方の期待が大きい．われわれの経験では直径12mm以上に存在診断が可能であった．Anthony ら[14]はCEにより中心部の濃染部15mm以上を悪性の診断の指標としている．また彼等は13例中6例，触診で認め得なかったリンパ節転移をCTで診断し得たことを報告されて居り，今後CTの応用が増加すれば頸部リンパ節転移の診断に役立つことは疑いない．また，Anthony ら[14]は5mm以下のリンパ節はCTでは認められないとしている．

次に触診で診断困難なリンパ節に上深頸リンパ節があり，更にもっと触診困難なものに咽頭後部リンパ節(Rouvière's lymph node)がある．増大すれば視・触診により診断も可能であるが，これら触診困難なリンパ節転移に対する診断価値は大きい．Robert ら[15]はCT-guidedにpercutaneous biopsy をretromandibularに施行しているように穿刺細胞診への応用にも直結する．

3） 頭頸部癌と頸部リンパ節転移CE効果について

原発病巣に対しては上咽頭癌・上顎癌等骨に囲まれた腫瘍は骨との位置関係より病巣の進展範囲は単純CTで充分であり，口腔・中下咽頭については腫瘍の境界も描出され難く，腫瘍に造影剤もenhanceされなかった．以上の事実は原発巣に対してはCEを行う利点は大してないと思われる．

しかし頸部リンパ節転移に関しては特に血管への侵襲をみたり，リンパ節転移を明瞭に描出し，内部構造も写し出すのに利用価値は大である．立花[11]らは81%の頸部リンパ節転移にCE効果を認めたことを報告している．

4） その他

X線CTは手技が簡単で患者への侵襲も少く，操り返し行える利点は大きい．

5） 今後の展望

X線CTは機械の精度の進歩については行き着く所まで達した感がある．応用面もかなりやり尽された感はあるが，現在までの研究結果を各部位について，また方法論の面と両方から整理することにより，今一つの進歩は望めよう．しかしこの検査法にも限界があることは事実で，現在，研究が進展しつつあるNMR（核磁気共鳴）CTやポジトロンCT（陽電子断層法)による質的診断能の向上に期待をかけ，その普及を待望している．

ま と め

X線CTは頭頸部腫瘍およびその頸部リンパ節転移の放射線治療の上に下記のように大きい寄与が期待できる．

1） 上咽頭癌・上顎癌の局所進展度の診断(病期分類）および放射線治療効果の観察，治療後の経過観察

2） 頸部リンパ節転移の診断はより小さくより触知し難い部位に対しても可能になりし易くなる．特にCEを行うことにより転移巣の内部構造まで明らかにすることができ，脈管浸襲の診断等一層その診断は高まり，意義は大きくなる．

文　　献

1) 高橋信次，今岡睦麿，篠崎達世：廻転横断撮影法，日本医放会誌　10：1－9，1950.
2) 松田忠義編著：放射線治療とCT，秀潤社，1982.
3) 梅垣洋一郎：放射線治療と容積因子，日医放会物理部会誌　3：39－48，1983.
4) 中野政雄：病期分類と治療方針の選択，総合臨床　32：1534－1538．1983.
5) 宮内孝治，玉川芳春，斎藤　裕，小川敏英：鼻・副鼻腔領域，耳喉　54：761－769，1982.
6) 加藤孝邦，河西信勝，井上哲生，内田正興，多田信平：口腔・咽頭領域，耳喉　54：771－778，1982.
7) 早野武仁，岩根　戍，長谷川慶一，水谷武雄：放射線治療計画へのCTの役割，日本放射線技師会雑誌　27：18－22，1980.
8) Anthony, A., Mancuso, M. D. and Willian, N. Hanafee M. D. : Computed Tomography of the Head and Neck, Williams and Wilkins, 1982.
9) 犬山征夫，志賀逸夫，近藤　誠：鼻・副鼻腔疾患．耳喉　54：813－822，1982.
10) Edward M. Miller, M. D. and David Norman, M. D. : The Role of Computed Tomography in the Evalution of Neck Masses. Radiology 133 : 145-149, 1979.
11) 立花忠夫，天笠光雄，岩城　博，横尾恵美子，佐藤和子，塩田重利，桑原雄二，奥山武雄：CT scanによる口腔癌頸部リンパ節転移の診断について，日本口腔外科学会雑誌　28：1277－1285，1982.
12) 森田皓三，小幡康範，高橋一広，水谷武雄，木戸長一郎，早野武仁：CTと放射線治療計画映像情報．12：865－870，1980.
13) 西尾正道，桜井智康，晴山雅人，酒勾健，斉藤明男，高橋久明，杉森久一，土居保幸，浅野勝士・上顎癌の診断，治療におけるCTの意義，臨放　28：381－385，1983.
14) Anthony, A. Mancuso, Dennis, Maceri, Dale, Rice, and William Hanafee. : CT of Cervical Lymph Node Cancer. AJR, 136 : 381-385, 1981.
15) Robert A. Gatenby, M. D., Charles B. Mulhern, Jr., M. D. and Joseph Strawiz, M. D. : CT-Guided Percutaneous Biopsies of Head and Neck Masses, Radiology 146, 717-719, 1983.
16) 鈴木宗治，桑原雄二：口腔・咽頭疾患耳喉　54，823－830，1982.
17) Robert, H., Sagerman, M. D., Chung T. and Chung, M. D., : Computed Tnmography in the Management of Head and Neck Cancer. The Journal of Computed Tomography 5 : 229-235, 1981.

The Role of Computed Tomography in the Radiotherapy of Head and Neak Cancer

Yukio Hokama, Kentaro Miura, Naofumi Katsuyama,
Masao Nakano, Yutaka Noda* and Masahiro Yamashiro**

Department of Radiology, School of Medicine, Faculty of Medicine,
University of the Ryukyus
* Department of Otorhinolaryngology, School of Medicne, Faculty of Medicine,
University of the Ryukyus
** Department of Dentistry and Oral Surgery, University Hospital
University of the Ryukyus

Key words : head and neck cancer, radiotherapy, computed tomography.

The clinical usefullness of computed tomography (CT) was evaluated in 20 patients with carcinoma of the head and neck before, during and after radiotherapy. The role of CT in the radiotherapy of head and neck cancer was studied.

In case of carcinoma of nasopharynx and maxillary antrum, bone destruction and tumor configuration in soft tissue were well delineated and usefull for clinical staging and radiotherapy planning.

Neck lymph node involvement was also well detected, especially by using contrast enhancement. CT revealed also the structure of metastatic lesion to neck lymph node, for example central necrosis.

Many authors have reported the usefullness of CT for radiotherapy planning. But we would emphasize the contribution in the observation of tumor regression by radiotherapy, and follow-up after the therapy.