琉球大学学術リポジトリ

[症例報告]子宮転移をきたした両側乳癌の1例

メタデータ	言語: 出版者: 琉球医学会 公開日: 2010-07-02 キーワード (Ja): キーワード (En): breast carcinoma, uterine metastasis 作成者: 奥浜, 幸博, 山内, 和雄, 出口, 宝, 武藤, 良弘, Okuhama, Yukihiro, Yamauchi, Kazuo, Deguchi, Shigeru, Muto, Yoshihiro メールアドレス: 所属:
URL	http://hdl.handle.net/20.500.12000/0002015823

Ryukyu Med. J., 13 (4) 383 ～ 387, 1993

子宮転移をきたした両側乳癌の1例

奥浜　幸博、山内　和雄、出口　　宝*、武藤　良弘*

国立療養所沖縄病院外科
*琉球大学医学部外科学第一講座

(1993年1月21日受付、1993年2月24日受理)

はじめに

悪性腫瘍の遠隔臓器からの女性性器への転移は稀で、中でも子宮への転移は比較的稀と考えられている。筆者らは、最近両側乳癌ですでに骨転移の有る症例に両側単純乳房切断術後、1年半に子宮転移を認めたので子宮摘出を行い、その後生存中の症例を経験したので自験例を報告し、文献的考察を加える。

症　　例

患　者：39歳、女性
　　(既婚、経妊婦- 分娩2回、流産1回)
主　訴：不正性器出血
既往歴：1990年6月に全身骨転移を伴う両側乳癌の診断で、両側単純乳房切断術を施行した。乳癌の組織型は、左側乳癌がscirrhous carcinomaで、右側乳癌が solid-tubular carcinoma であって (Fig.1)、ともに invasive ductal carcinoma であり、estrogen receptor (＋) であった. 術後癌化学内分泌療法 (endoxan 500mg、MMC 12mg、nolvadex 40mg oral、5FU 200mg oral) を行ったが、全身骨転移の画像上の改善がみられないために、7月25日に両側 卵巣摘除を施行した。退院後も維持癌化学内分泌療法 (5FU 200 mg、nolvadex 40 mg、provera 600 mg) を継続していた。

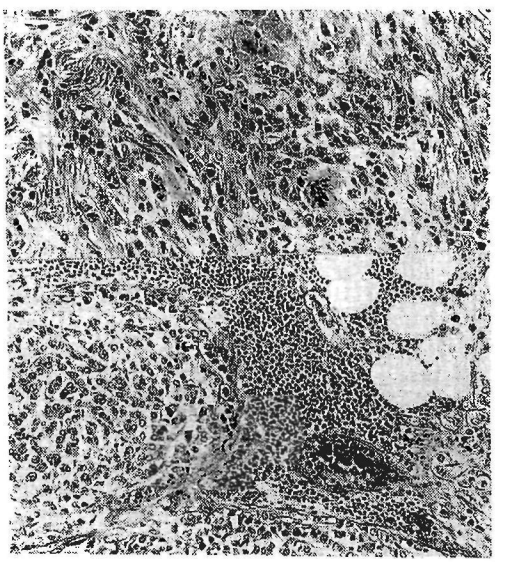

Fig. 1. Microphotographs of breast carcinoma showing invasive ductal carcinoma of the breast (upper : HE, × 50) and metastatic foci to the axillary lymph node (bottom : HE,×50).

家族歴：特記すべきことなし
現病歴：1991年の11月頃より不正性器出血を訴えるようになり、近くの産婦人科を受診して子宮内膜組織検査を受け、その結果転移性子宮癌と診断されて、1992年2月2日に当外科に再度紹介入院となった。

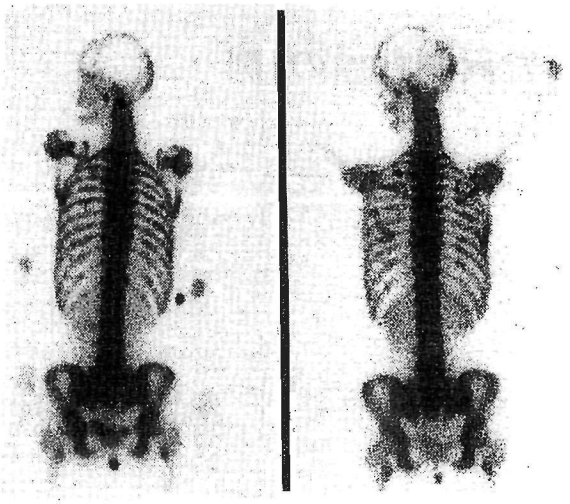

Fig. 2. Gallium whole-body scans demonstrating abnormal uptake in the general skeleton, suggestive of disseminated metastasis (left : initial admission, right : second admission).

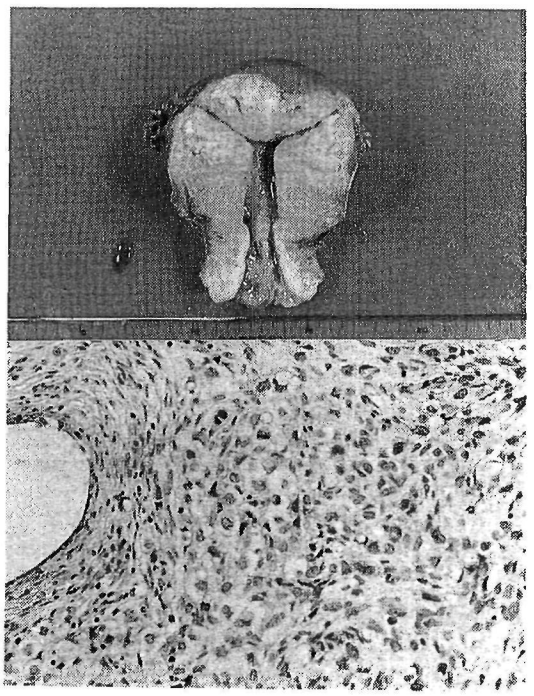

Fig. 3. Macrophotograph of the removed, opened uterus (upper) and microphotograph of metastatic carcinoma to the myometrium (bottom:HE,×50).

入院時現症：身長 158cm、体重 50kg。全身状態と栄養はほぼ良好。貧血と黄疸はなく表在リンパ節は触知しなかった。胸部の両側乳房は手術で切断されていて、手術創や胸部には理学的には著変を認めなかった。

一方、腹部は平坦で、下腹部中央に手術創があり、その他には異常を見なかった。

入院時一般検査：血液や生化学などの一般検査には異常を認めなかったが、tumor markerでCEAが7.2 ng/ml と上昇していた。

乳癌組織所見：scirrhousに間質に増生した fibrous elementsの中に cancer cellが浸潤増殖し、一部、infiltrating lobular carcinoma様の配列も見られるが cancer cellが少し大きく、infiltrating ductal carcinomaの所見である (Fig.1)。

Ga骨 scintigraphy：前回の入院時と同様に全身性に Gaの uptakeを認めた (Fig.2)。

子宮内膜組織検査：内膜組織の一部に充実性の癌胞巣が見られ、転移性癌が強く疑われた。そこで上部消化管検査などを行い原発巣の検索を行うも発見できず、最終的には乳癌の子宮転移と考え、全身の骨と子宮以外には転移は無いと判断し、患者の全身状態は良好であり、患者の希望も考慮して、1992年2月12日に子宮全摘術を行った。

手術所見：子宮は腫大していて前壁体部に10×5mm大の転移巣を認めたが、骨盤腔内や大動脈周囲リンパ節などには転移はなかった摘出子宮肉眼・組織所見：子宮筋層は全体に肥厚していて、体部や頸部では灰白色で脆い転移巣が点在していた (Fig.3)。

組織学的には、体部では内膜層に、頸部では全層性に癌巣が充実性に増殖していた。cancer cells はやや広い細胞質を有し、円形あるいは楕円形の核を有していた (Fig.3)。

この組織所見は乳癌の組織型と極めて類似していることより、乳癌の子宮への転移と診断した。退院後、患者は癌化学内分泌療法を継続中であるが、1993年1月 (症例報告記述時) 現在、状態は安定していて症状の悪化の徴候は見られない。

考　察

骨盤外臓器の悪性腫瘍が女性性器に転移を起こすことは比較的少なく、なかでも子宮に転移を起こすことは稀[1]と考えられている。遠隔臓器の悪性腫瘍が子宮に転移を起こしにくい理由[2]として、①内腸骨血管や子宮動脈の解剖学的な角度が血行転移を起こしにくい、②筋組織は収縮性の運動を有するため、腫瘍の定着を阻害する。③組織内の酸素濃度はやphなどが腫瘍の定着には適していない、ことが言われている。

ちなみに婦人性器細胞診で性器外悪性腫瘍の発現頻度は極めて低頻度[3]で、なかでも乳癌の子宮への転移に関する報告は我々が調べた範囲では今まで数例[4~6]を数えるにすぎない．ところが最近10年間 (昭和56年度～平成2年度) の日本剖検輯報[6]を調べてみると、乳癌の剖検例は毎年520～600例とほぼ横ばいの例数であり、子宮への転移率は4%～6%、卵巣へは8%～11%であって、この数値もこの10年間一定している。この剖検例の結果から見ると、乳癌の子宮へ転移は稀ではなく、本邦では骨盤内臓器以外の胃癌、肺癌、白血病、膵癌に比べて低頻度であるにすぎない。一方欧米では乳癌[7~11]が最も多く、次いで胃癌肺癌、膵癌などである。

欧米では、転移性子宮癌の42%～57%が乳癌[7~9]からの転移であったと述べられ、乳癌が子宮転移の半数を占めていて、本邦とは原発臓器別の転移頻度にかなりの違いが見られる。本邦と欧米でのこの点の相違[5]については、本邦では胃癌が癌全体に占める割合が上位であり、近年増加傾向にある乳癌でも欧米に比べて少なく、欧米では逆に乳癌の占める割合が非常に高いためと考えられている。

悪性腫瘍の遠隔臓器からの婦人性器 (卵巣子宮) への転移形式[7]は血行性およびリンパ行性と言われていて、卵巣は腫瘍細胞が血管系に侵入すると骨盤内では一番容易に、早期に転移を起こす臓器と言われている。しかも転移性卵巣癌症例は原発性卵巣癌症例の好発年齢に比較して10歳若く、30歳～40歳台の性成熟期にピークがあり、このことから、癌の卵巣への転移の発生には活発な卵巣機能の関与[12]が示唆される。先の剖検輯報の成績[6]では卵巣への転移頻度が子宮へのそれの約2倍であったが、欧米の臨床症例では乳癌の卵巣への転移頻度[13~15]は子宮へのそれと同頻度かあるいは低頻度であり、剖検例では卵巣の転移は発見しやすく、子宮の転移は発見しにくいことなどを考慮すると、癌の卵巣と子宮への転移はほぼ同頻度とも考えられる。

自験例は全身性骨転移と子宮転移のみが乳癌の進展状態であったが、子宮摘出1年半前の両側摘出卵巣には転移はみられなかった。子宮への転移形式[7]として、卵巣転移からの子宮への進展と子宮への直接の血行性転移が論議されているが、自験例は卵巣を介さない子宮への直接の血行性転移と考えられた。

癌の子宮転移の症状としては、自験例のように不正性器出血を挙げる報告[8]と、症状としては不正性器出血が多いが特異的な症状は無いとする報告[11]があるが、いずれにしても不正性器出血や卵巣転移があった場合は子宮への癌転移の有無を検索すべきである。

遠隔臓器からの女性性器への癌の転移はかなり進行した癌症例と考えられ、したがって予後は不良であることは当然としても、元来予後良好な癌である乳癌や大腸癌などの女性性器転移はその転移巣の摘出で平均20ヶ月の延命[9, 10]が得られ、5年生存例[15]も稀ではない。自験例も全身性骨転移を伴う両側乳癌の治療後やがて3年に、子宮摘出後1.5年になろうとしているが、その後の癌化学内分泌療法で病状の進展はなく、通常の日常生活を送っていて長期の生存を期待している。

おわりに

39歳の女性で、全身性の骨転移を有する両側乳癌で両側乳房切断術を行い、その1.5年後に子宮転移を来し子宮全摘術を受け、その後は癌化学内分泌療法で病状の進展はなく、初診時よりほぼ3年後も日常生活を送っている比較的稀で興味ある症例を報告した。

文　献

1）佐藤重美、高村郁世、桜庭　厚、棟方まろみ：子宮頚腟部スメアに悪性細胞が出現した子宮外腫瘍症例の検討．日臨細胞誌 27: 842-848,1988.

2）Weingold, A. B., and Boltuch, S. M.: Extragenital metastases to the uterus. Am. J. Obstet. Gynecol. 82 : 1267-1272,1961.

3）仲村厚志、小林克己、山口　潤、伊藤哲夫：子宮頚部擦過標本に出現した乳癌由来の転移性腺癌の1例．日臨細胞誌 22 : 113-116,1983.

4）草薙鉄也、工藤隆一、山内　修、橋本正淑、成松秀明：乳癌由来転移性子宮　癌の1例．日臨細胞誌 24 : 548-553,1985.

5）晴山仁志、平畠功二、呉　盧恵、川口　勲、山口　潤：子宮転移を来たした乳癌の1例、産科と婦人科 56 : 2496-2502,1989.

6）日本病理学会編：日本病理剖検輯報　第24輯～第33輯 (昭和56年度-平成2年度).

7）Stemmermann, G. N.: Extrapelvic carcinoma metastatic to the uterus. Am. J. Obstet. Gynecol. 82 : 1261-1266,1961.

8）Charache, H.: Metastatic carcinoma in the uterus. Am. J. Surg. 53 : 152-157,1941.

9）Kumar, N. B., and Hart, W. R.: Metastases to the uterus corpus from extragenital cancers. A clinicopathological study of 63 cases. Cancer 50 : 2163-2169,1882.

10）Kumar, A., and Schneider, V.: Metastases to the uterus from extrapelvicprimary tumors. Int. J. Gynecol. Pathol. 2 : 134-140,1983.

11）Bonito, L. D., Patriarca, S., and Alberico, S.: Breast carcinoma metastasizing to the uterus. Eur. J. Gynecol. Oncol. 3 : 211-217,1985.

12）白水建士、川名　尚、菅生元康、泉　陸一、水野正彦：転移性卵巣癌の臨床．産科と婦人科 56 : 76-80,1989.

13）Webb, M., Decker, D., and Mussey, E.: Cancer metastatic to the ovary. Obstet. Gynecol. 45 : 391-396,1975.

14）Gagnon, Y., and Tetu, B.: Ovarian metastases of breast carcinoma. Cancer 64 : 892-898,1989.

15）Petru, E., Pickel, M., Heydarfadai, M., Lahousen, M., Haas, J., Schaider, H., and Tamussino, K.: Nongenital cancers metastatic to the ovary. Gyneco. Oncol. 44 : 83-86,1992.

A Case of Uterine Metastasis from Breast Carcinoma

Yukihiro Okuhama, Kazuo Yamauchi,
Shigeru Deguchi* and Yoshihiro Muto*

Surgical Division, National Okinawa Hospital
*First Department of Surgery, Faculty of Medicine, University of the Ryukyus

Key words : breast carcinoma, uterine metastasis

ABSTRACT

A case of metastasis to the uterus from breast carcinoma in a 39-year-old woman is reported herein. The patient was admitted in June 1990 with bilateral breast tumors. On admission, skeletal scintigraphy demonstrated disseminated, diffuse bone metastasis. Bilateral mastectomy was performed and histologic examination showed invasive duct carcinoma in both breasts. After surgery, she had chemoendocrine therapy and regularly attended out-patient follow up. In November 1991, she developed abnormal genital bleeding. Histologic examination of curetting revealed metastatic carcinoma of the endometrium. In February 1992, laparotomy disclosed small white spots on the uterine body, interpreted as metastasis, but otherwise no metastatic foci were found around the pelvic organs and para-aortic lymph nodes. Hysterectomy was done and the removed uterus showed histologically metastatic carcinoma in the body and cervix. She underwent chemoendocrine therapy again, and has been doing well for the past 3 years since the initial operation with no clinical manifestation of progression of breast cancer.