琉球大学学術リポジトリ

[症例報告]熱傷瘢痕におけるTissue Expanderの使用

メタデータ	言語: 出版者: 琉球医学会 公開日: 2010-07-02 キーワード (Ja): キーワード (En): tissue expander, burn scar 作成者: 下地, 善久, 金津, 丈治, 唐, 安洲, 山内, 昌幸, 宇良, 政治, 楠見, 彰, Shimoji, Yoshihisa, Kanazawa, Takeharu, Tang, Anzhou, Yamauchi, Masayuki, Ura, Masaharu, Kusumi, Akira メールアドレス: 所属:
URL	http://hdl.handle.net/20.500.12000/0002015845

Ryukyu Med. J., 13 (2) 231～237, 1993

熱傷瘢痕における Tissue Expander の使用

下地　善久、　金澤　丈治、　唐　　安洲
山内　昌幸、　宇良　政治、　楠見　　彰

琉球大学医学部耳鼻咽喉科

(1992年9月17日受付、1993年1月27日受理)

緒　　言

Tissue expanderは、1976年Radovan[1]が初めて臨床報告したものである。これは腫瘍の発育や妊娠時の子宮増大に伴う皮膚の伸展にヒントを得たものであり、近年再建外科領域において注目されてきた術式である。私どもも頭頸部領域の再建に利用してきた。そして、症例によっては植皮や皮弁では得ることのできない良好な結果を得ることが可能である。今回、熱傷瘢痕の応用につき症例を供覧するとともに若干の考察を加えて報告する。

手術手技

Tissue expanderはシリコン製で、袋状になる本体のバッグ部と生食水注入用のバルブ部およびその両者を連結するチューブから構成されている。バルブ底部は生食水注入用注射針がバルブを貫通しないように金属板が埋め込まれている。このバルブ部を通して生食水を注入し、バッグを拡張することになる (Fig. 1)。

本法は、2回の手術操作が必要となる。第1回目は、皮下にtissue expanderを埋め込んでいくもので症例に応じて挿入部のデザインを決定し、適切な形状・大きさのtissue expanderを選択する。拡張予定皮下にポケットをつくりバッグを挿入する。チューブ・バルブはバッグから離れた適当な部位の皮下に挿入する。バルブの位置は、圧力が加わったり動きの激しいところは避けるようにし、生食水を注入しやすい部位に選ぶ。この操作の上で大切なことはできるだけ止血を確実に行うことである。通常、合併症がなければ約1週間経過した後、生食水を注射器で経皮的にバルブより注入し、expansionを開始する。expander容量の10～40%にあたる生食水を注入していく。私どもは、その後1週間前後の間隔で容量の15±5%の生食水注入を外来通院で行っている。

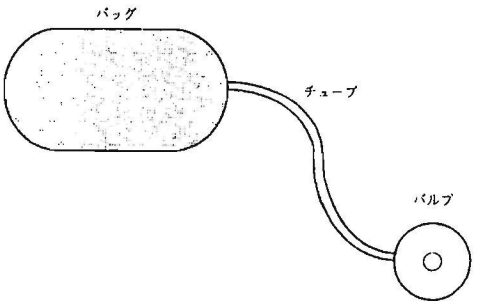

Fig. 1. The schema of the tissue expander.

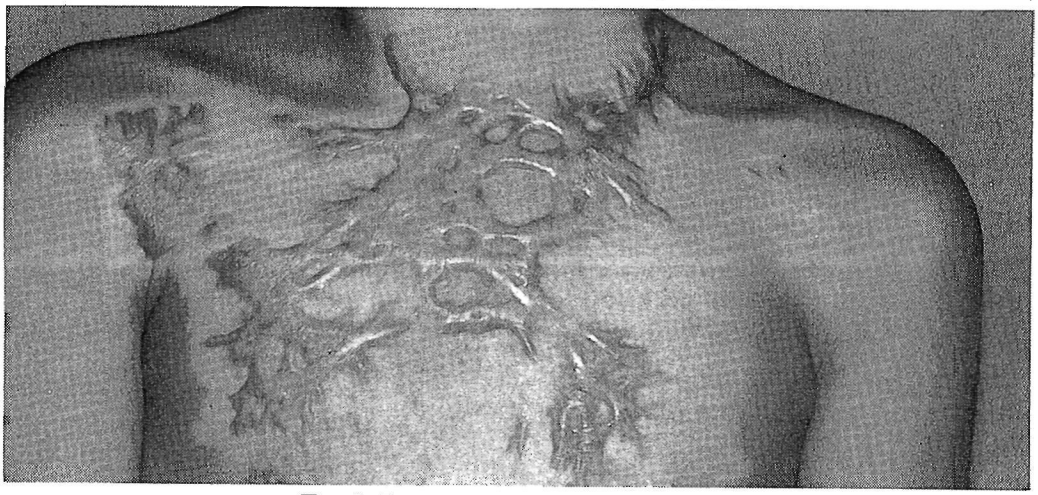

Fig. 2. Burn scar on the anterior chest.

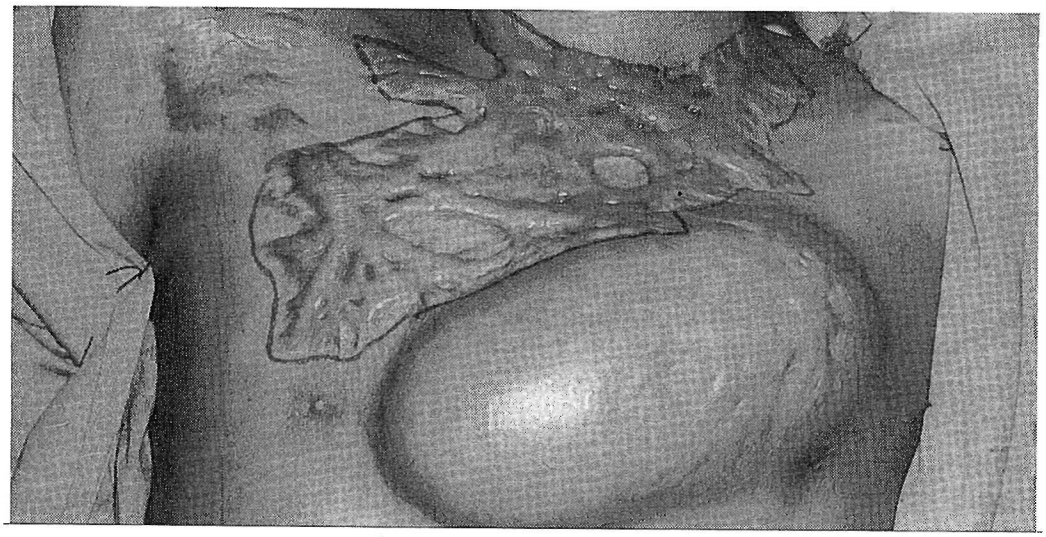

Fig. 3. Full expansion stage.

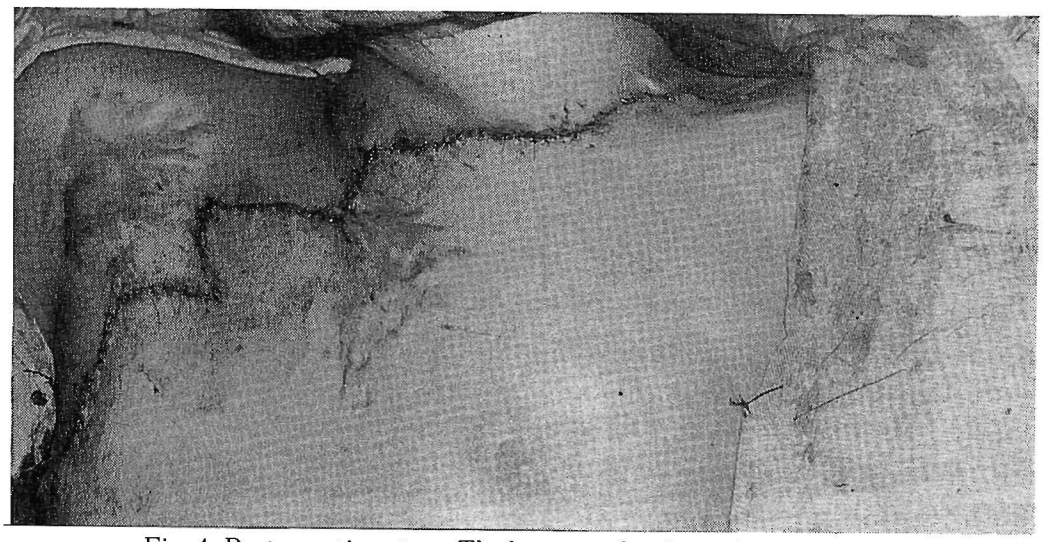

Fig. 4. Postoperation stage. The burn scar has been almost removed.

Fig. 5. Preoperation stage. After the burn, the girl had a large bald spot on the top of her head.

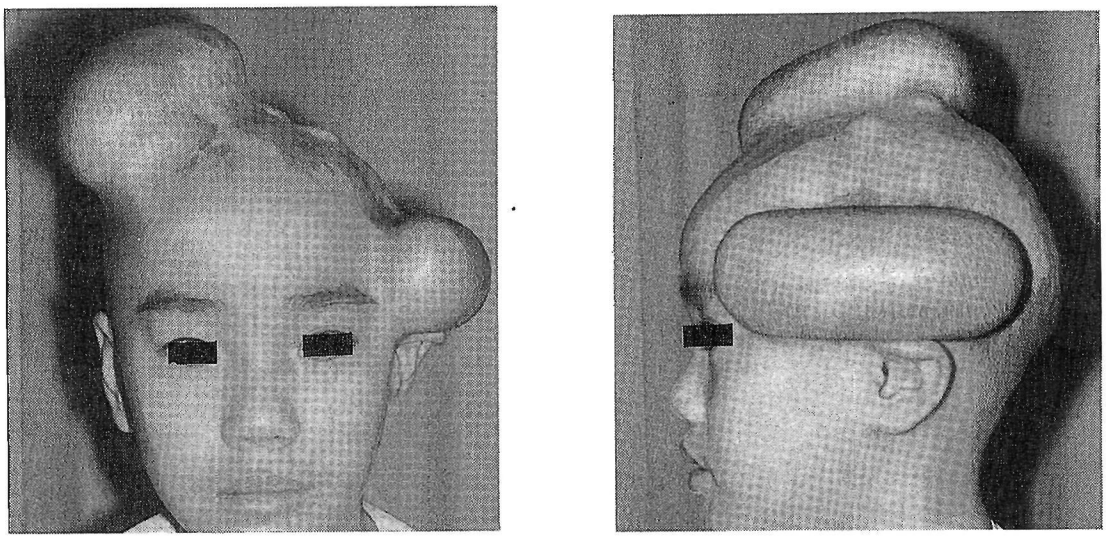

Fig. 6. Full expansion stage.

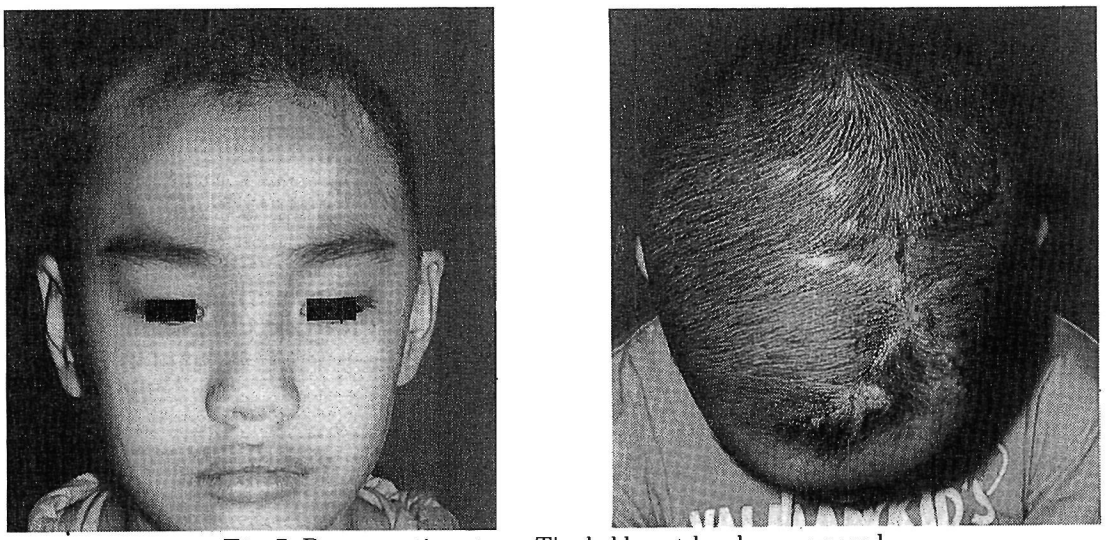

Fig. 7. Postoperation stage. The bald spot has been removed.

第２回目の手術は、充分な皮膚の伸展が認められたところでtissue expanderを取り出し、再建術を施行する。一般に２～３ヵ月の期間をかけてexpansionが必要となる。

症　例

（症例１）11歳　男児

主訴：前胸部熱傷後肥厚性瘢痕

10歳時、授業の実験中、アルコールランプの火が服に着火し受傷。その後、近医で保存的加療を受けていたが、瘢痕が著しく肥厚してきたため当科紹介受診。初診時、前胸部に長径30cm×短径7cmの広範な肥厚性瘢痕を認めた (Fig. 2)。

第１回の手術で、前胸部肥厚性瘢痕部下方の皮下、筋膜上に容量320ml、径７×12cmのrectangular typeのtissue expanderを挿入した。術後、８日目から１週間に１回40～60mlの生食水を約２ヵ月で320ml注入した (Fig. 3)。

第２回目の手術で、tissue expanderを摘除後、瘢痕部を切除。切除後の欠損部位は、伸展皮膚により充分被覆することができた (Fig. 4)。

（症例２）８歳　女児

主訴：熱傷瘢痕後禿髪

生後、２ヵ月時に誤っててんぷら油を頭からかぶって受傷。以後、熱傷部分が広範囲に禿髪となっていたため、かつらの装着を余儀なくされていた。禿髪部分は頭頂部15×25cmであった (Fig. 5)。

第１回目の手術で、帽状腱膜下に容量350ml、径７×16cmと、容量320ml、径７×12cmのrectangular typeのtissue expanderを２個挿入。術後、約３ヵ月で右方304ml、左方185mlの生食水を注入した (Fig. 6)。

第２回目の手術で、expander除去。頭皮は充分伸展しており、禿髪部分は切除後、縫縮することができた (Fig. 7)。

術後結果において、２症例とも患者、家族とも大変満足すべき結果が得られた。特に症例１は、術後６ヵ月で再瘢痕をきたすことなく経過している。

考　察

皮膚欠損部の再建術には、これまで植皮、皮弁術が一般に用いられてきた。しかし、この方法では移植された皮膚の色調、厚さの異なりから、術後の整容面で著しく醜形をきたすことがある。また、採皮部に新たな外科操作が加わるなど問題がある。

これに対して、tissue expanderによる術式は、皮下に埋め込んだシリコン製のインプラントに生食水を注入後、皮膚軟部組織を伸展させ余剰皮膚を人工的に作製し、再建に応用する方法である。また新たなdonorを必要としない。本法の特徴として、梁井[2]は、以下のことを挙げている。

(1)　植皮を用いることなく組織欠損部の修複ができ、手技が容易である。
(2)　移植部の色調、質感、厚さの同一性が保たれる。
(3)　知覚の連続性が保たれ、表情筋を含めた再建や可動部の機能的再建を要する症例に用いることができる。
(4)　delayの効果をもち、遠隔皮弁として用いることができる。
(5)　伸展による組織学的ダメージが少ない。

本法の適用例として、熱傷瘢痕拘縮除去後の再建[2]・母斑切除[3]・刺青切除[3]・乳房再建[4,5]・小耳症の耳介再建[6]が報告されている。特に頭頸部は皮膚の色調･質感が重要視され、本術式の特質を生かした症例２のような有毛部分の再建には最も有効な適用部位と思われる

組織学的な考察として、岩平ら[3]は、汗腺・毛根等の付属器に変化がみられず、豊富な新生血管網の増生を認めている。さらに、入来ら[7]は、expandされた組織は基本的にはその結合織繊維の構築が、保たれていることを示している。本法における合併症として、高柳[6]は以下のことを挙げている

(1)　小合併症
　①術後血腫、seroma形成
　②疼痛
(2)　大合併症

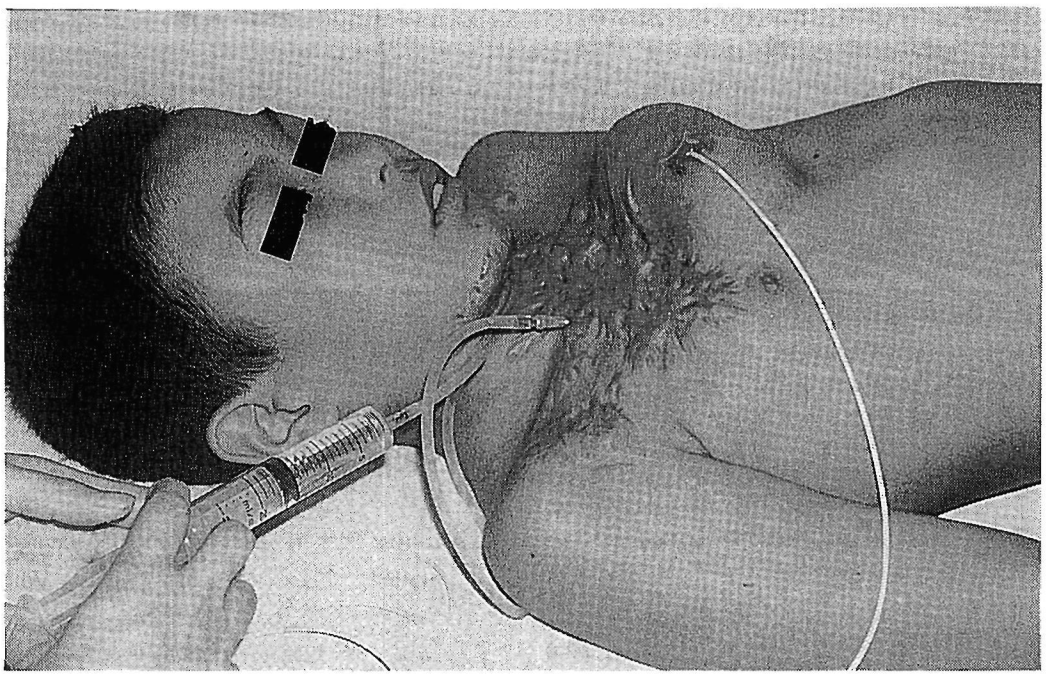

Fig. 8. The scar was injected with saline and blood flow was monitored.

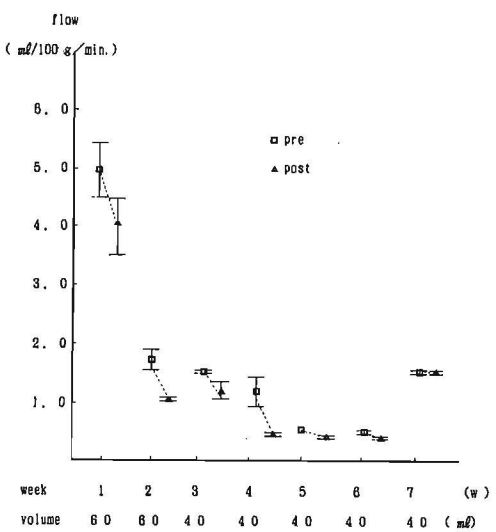

Fig. 9. Changes of blood flow between pre-and post-injection. The mean blood flow is measured by RBC velocity (mℓ/100g/min.) × volume (ml). The blood flow has been maintained to the 7th week.

①tissue expanderの露出や破損
②創部の感染
③皮膚壊死

小合併症については、相応の処置を行えば未然に防ぐことができる。しかし、大合併症については、合併症が明らかになった時点でtissue expanderの摘出を行わざるを得ない。部位別では、特に下肢に合併症発生の頻度が高いとする報告がある[3]。これは皮下の筋肉、脂肪組織により伸展が充分行えないことと、乏血が起こりやすいことによるものと思われる。

疼痛については、しばしば経験する合併症で、自験例では症例2においてみられた。しかし、一時的なものであり経過観察で充分対応できた。堀[8]は、注入後に生じる短時間の疼痛は一過性の虚血によるものであることをサーモグラフィーで観察している。さらに、伸展がすすむにつれて全体として生じる温度上昇を非特異的な炎症の結果であり、expanderのdelay効果を反映したものであるとしている。

皮膚壊死の対策については、自験例の症例1においてexpander直上皮膚の血流をドップラー血流計 (TSI社 LASERFLO® BPM 403) によりモニターしながら生食水の注入を行う方法を用いた (Fig. 8)。これにより、血流を保ちながらexpanderを伸展することができた (Fig. 9)。この症例では、疼痛を訴えることはなく伸展皮膚の血行を合併症を回避しながら簡便に知りえる方法と思われた。しかし、この方法では血流値の適格化および予測において慣れを要することから今後の課題と思われる。

まとめ

最近、当科で経験したtissue expanderの使用につき、2症例を供覧するとともに本法の特徴と問題点を中心に述べた。本術式は植皮術や皮弁術に比較しても手術手技が容易であり、術後の機能・整容面から有用な術式であると思われた。熱傷瘢痕は特に皮膚欠損を余儀なくされることが多く本術式の適応であると思われる。症例2は、この点で禿髪部分の面積から考慮すると大変有効であったと思われた。

参考文献

1) Radovan, C. : Tissue expansion in soft tissue reconstruction. Plast. Reconst. Surg. 74: 982, 1976.
2) 梁井皎: 一般外科医のための形成外科手技 (18) Tissue Expasion法. 臨床外科45: 741-747, 1990.
3) 岩平佳子、丸山優、蛯原啓文、林明照、沢泉雅之: 熱傷瘢痕へのTissue expanderの応用. 日災会誌 35: 549, 1989.
4) 岩平佳子、丸山優、蛯原啓文、林明照、沢泉雅之: 四肢における tissue expansion. 形成外科 31 : 345-350, 1988.
5) Hilton Becker, The expandable manmmary inplant. Plast. Reconst. Surg. Volume Number85: 631-637, 1987.
6) 高柳 進: Tissue Expanderによる乳房再建の経験. 形成外科 33: 997-1003, 1990.
7) 入来敦、樋口理恵、今山修平: Soft-tissue expansionによる結合織繊維の3次元構築の変化. 日形会誌 9: 175, 1989.
8) 堀 茂: エキスパンダー法. 日形会誌 9: 170, 1989.

Use of Tissue Expander in the Burn Scar

Yoshihisa Shimoji, Takeharu Kanazawa, Anzhou Tang,
Masayuki Yamauchi, Masaharu Ura and Akira Kusumi

Department of Otolaryngology, Faculty of Medicine, University of the Ryukyus

Key words : tissue expander, burn scar

ABSTRACT

A tissue expander subcutaneouly inserted could expand the skin and tissue for reconstruction of defects of the skin. Especially by replacing skin deformities of the head and neck, normal colour, thickness and continuity of the sensation in the skin could be maintained. In this paper, we reported an experience in which a burn scar had been reconstructed with the tissue expander technique in two children.