琉球大学学術リポジトリ

[症例報告]胸腔内迷走神経由来の神経鞘腫の1治験例

メタデータ	言語: 出版者: 琉球医学会 公開日: 2010-07-02 キーワード (Ja): キーワード (En): mediastinal tumor, schwannoma, vagus nerve 作成者: 玉木, 正人, 下地, 光好, 久貝, 忠男, 大田, 治, 佐久田, 斉, 川畑, 勉, 鎌田, 義彦, 宮城, 和史, 赤崎, 満, 大嶺, 靖, 伊波, 潔, 国吉, 幸男, 古謝, 景春, 草場, 昭, Tamaki, Masato, Shimoji, Mituyoshi, Kugai, Tadao, Ohta, Osamu, Sakuda, Satoshi, Kawabata, Tsutomu, Kamada, Yoshihiko, Miyagi, Kazufumi, Akasaki, Mitsuru, Ohmine, Yasushi, Iha, Kiyoshi, Kuniyoshi, Yukio, Koja, Kageharu, Kusaba, Akira メールアドレス: 所属:
URL	http://hdl.handle.net/20.500.12000/0002015853

胸腔内迷走神経由来の神経鞘腫の1治験例

玉木　正人、下地　光好、久貝　忠男、大田　治、佐久田　斉
川畑　勉、鎌田　義彦、宮城　和史、赤崎　満、大嶺　靖
伊波　潔、国吉　幸男、古謝　景春、草場　昭

琉球大学医学部外科学第二講座

(1993年1月29日受付、1993年6月16日受理)

はじめに

縦隔腫瘍の中で、神経原性腫瘍は胸腺腫、奇形腫に次いで多く、全縦隔腫瘍の18.8%を占るが、その多くが後縦隔に発生し、交感神経や肋間神経由来が殆どであり、迷走神経由来は比較的稀である。今回我々は右側迷走神経より発生した神経鞘腫の1例を経験したので報告する。

症　例

症例：72歳、女性。

主訴：胸部異常陰影。

家族歴：特記すべきことなし。

既往歴：1986年より高血圧にて内服治療中。
1990年2月、胆嚢摘出術。
1992年3月、右乳房切断術。

現病歴：6年前より近医において高血圧にて通院治療中であった。1992年6月、胸部X線写真、胸部CTスキャンにて右上縦隔に腫瘤陰影を認めた。右頚部に弾性硬、表面平滑な腫瘍が触知されため、外来にて切開生検を行った。生検の結果は神経鞘腫と診断された。手術目的にて7月21日当科入院となった。

入院時現症：身長144.3cm、体重46.5kg、血圧135/76mmHg、脈拍70/分、整。結膜に貧血、黄疸なし。右側頚部に弾性硬、平滑な腫瘤を触知するも顔面頚部に浮腫、静脈怒張なし。嗄声や Horner 症候群を認ない。表在リンパ節腫脹、皮膚色素斑、皮膚結節はいずれも認めない。

入院時検査所見：血液生化学検査では異常を認めず、腫瘍マーカー、甲状腺機能も正常であった。

胸部X線写真所見(Fig. 1)：1990年時(Fig.1-A)および、今回外来受診時 (Fig.1-B)の胸写であるが、右側上縦隔に辺縁が平滑で境界明瞭な均等陰影が認められ、気管は左方へ圧排されている。2年の経過の間に、明らかな増大傾向を認めた。

胸部CT所見(Fig. 2・A)：右側上縦隔に気管、右総頚動脈、右鎖骨下動脈に接し、圧排する、直径4cm大の類円形腫瘤を認めた。内部は低濃度の部位を有する不均一な陰影で contrast enhancement では部分的にわずかに増強効果が見られた。周囲への浸潤像は認めなかった。

胸部MRI所見：上縦隔に境界明瞭、内部不均一な類円形の腫瘍を認め、T2強調(Fig. 2-B)で高強度信号を、T1強調(Fig. 2-C)で低強度信号を呈し、薄い被膜を認めた。

血管造影所見：IVDSA にて右腕頭動脈、右

総頚動脈が腫瘍により右側に孤状に圧排されている。

シンチグラフィ所見：甲状腺シンチ、Ｇａシンチにおいては、異常集積、陰影欠損を認めなかった。

エコーグラフィー所見：右側甲状腺下極に接し甲状腺を上方へ圧排した、境界明瞭、内部エコー均一な低エコー腫瘍であった。

1992年7月21日入院。7月27日手術施行した。

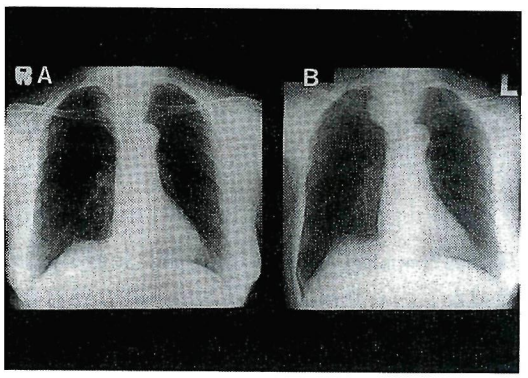

Fig. 1. Chest roentgenograms demonstrating a right upper mediastinal mass.

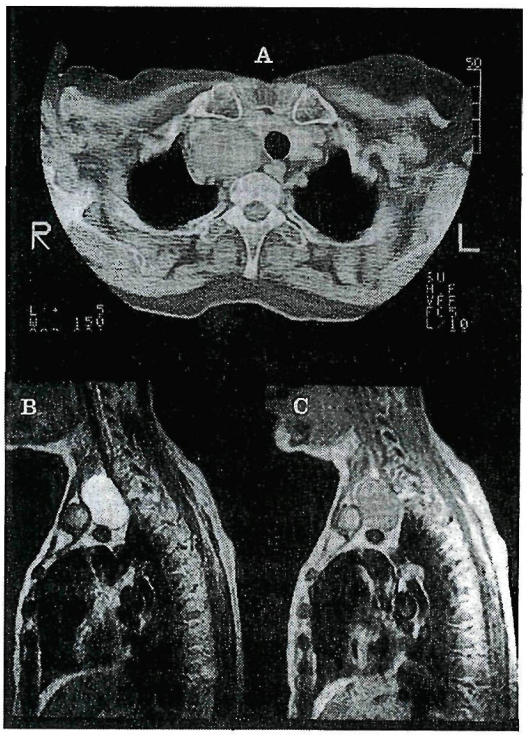

Fig. 2. (A) is Computed tomography demonstrating a sharply defined circular mass in the upper mediastinum.
(B) is T2-weighted median MR image and
(C) is T1-weighted image

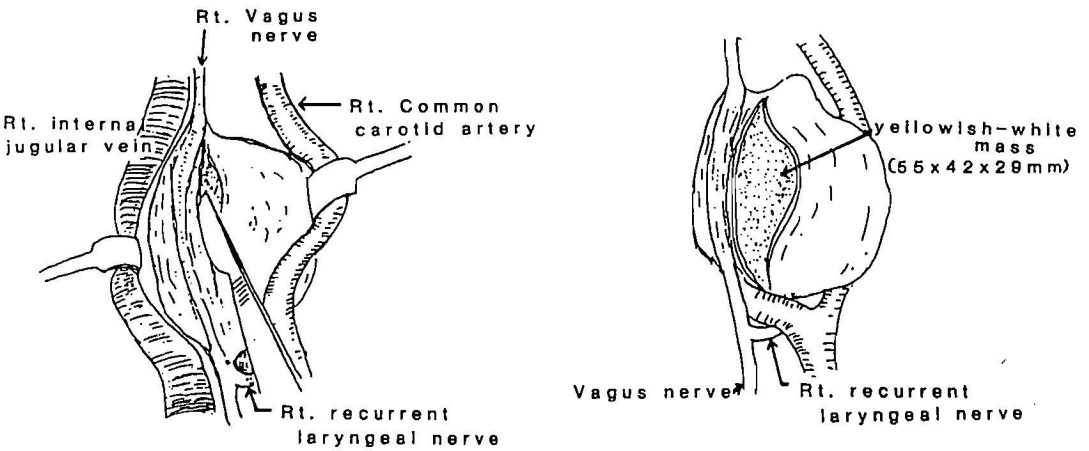

Fig. 3. Illustration of operative findings & procedure

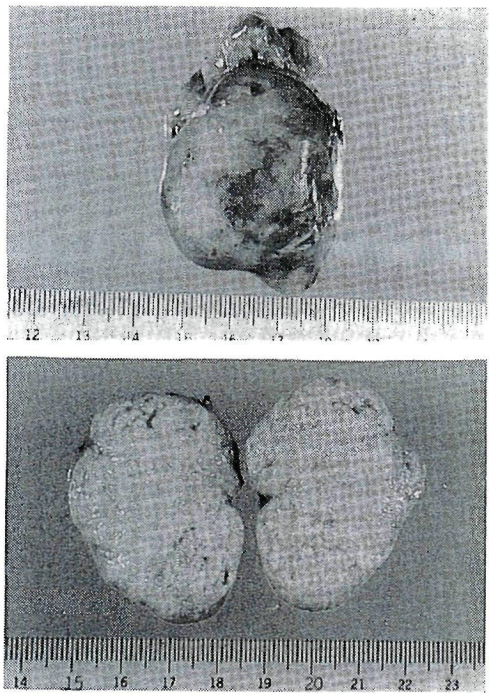

Fig. 4. Resected tumor

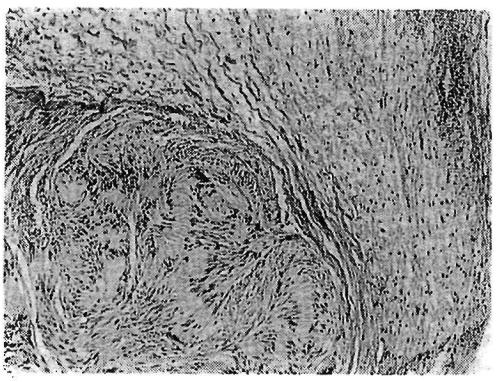

Fig. 5. Microscopic cross section showing Antoni A+B type schwannoma (HE stain, original magnification×47)

手術所見(Fig. 3)：胸骨縦切開にて上縦隔を開くと、腫瘤は総頚動脈と内頚静脈の間に接して認められた。剥離を進めると反回神経分枝部よりも中枢側の迷走神経より発生した腫瘍で周囲への浸潤は見られなかった。腫瘤部においては、神経線維は菲薄化していたが温存すべく線維方向に沿って被膜に切開を加え被膜下核出術を施行した。

摘出標本所見(Fig. 4)：大きさ55×42×29mm、表面平滑、弾性硬の類球形腫瘍で、割面は黄白色充実性で内部に小出血斑を認めた。

病理組織学的所見(Fig.5)：薄い線維性の被膜を有し、細長い腫瘍細胞や神経の微細線維が疎に配列し嚢胞状のAntoni B 型の領域の中に紡錘型細胞が密に柵状配列を示すAntoni A型が混在する神経鞘腫で悪性化の所見はなかった。

術後経過：術後3日目より、嗄声が出現し右声帯の運動制限を認めたが、頻脈や下痢などの症状はなく術後27日目に退院した。

考　察

縦隔腫瘍のうち神経原性腫瘍の発生頻度は正岡[1]寺松[2]和田[3]らの全国集計によると7132例中18.6%で、胸腺腫24.9%、奇形腫21.5%に次いで高く(Table 1)、Silverman[4]の報告では21%であった。神経性腫瘍のうちでは、神経鞘腫が最も多く(54.4%)、次いで神経繊維腫(17.9%)、神経節細胞腫(17.2%)で、悪性腫瘍が10.3%となっている[3]。神経原性腫瘍の多くは後縦隔に発生し、その多くは交感神経や肋間神経由来であり、胸腔内迷走神経由来の腫瘍は稀である。われわれが検索し得た限りでは、迷走神経に由来した神経原性腫瘍の本邦報告例は31例で、うち29例(93.5%)は神経鞘腫[5-29]、2例(6.5%)が神経繊維腫[30,31]であった。これに対しDabir[32]の集計によると27例中15例(56%)が神経繊維腫であり、合併症の記載のある12例中8例にvon Recklinghausen病の合併をみている。本邦報告の胸腔内迷走神経由来の神経鞘腫29例について検討した(Table 2)。男女比は17:12、年齢は平均47歳(24～71歳)で、自験例がその最高年齢者であった。発生部位別では左側が16例、右側が13例で有意差はなかった。反回神経分枝部との位置関係からみると、左側発生16例では、中枢側12例、分枝部2例、末梢側2例であり、右側発生13例では、中枢側2例、末梢側11例となり、

Table 1. Incidence of Mediastinal Neurogenic Tumors in Japan

	～1970.9 (1)	1970.10～1974.6 (2)	1974.7～1979.5 (3)	Total
Thymoma	839(29.4%)	449(30.2%)	492(31.8%)	1,780(24.9%)
Teratoma	1,001(24.4)	276(18.5)	256(16.6)	1,533(21.5)
Neurogenic tumors	749(18.3)	290(19.2)	290(18.8)	1,329(18.6)
Congenital cysts	332(8.1)	181(12.6)	162(10.5)	678(9.5)
Lymphogenic tumors	472(11.5)	180(12.1)	101(6.5)	753(10.6)
Mediastinal goiter	116(2.8)	69(4.1)	59(3.8)	244(3.4)
Other	592(14.5)	40(2.7)	186(12.0)	818(11.4)
Total	4,089(100%)	1,485(100%)	1,546(100%)	7,132(100%)

Author:(1) Masaoka
(2) Teramatsu
(3) Wada

Table 2. Mediastinal Schwannoma Originating from the Intrathoracic Vagus Nerve in Japanese Literature

	Authors (year)	Age,Sex	Location to Rec. Laryng. Nerve	Chief complaints	Operative methods	Postoperative complications
1	Tomita (1969)	33, F	R.(distal)	Chest pain	Subcupsular extirpation	(-)
2	Shirakusa (1975)	66, F	L.(proximal)	Abnormal shadow on chest x-ray	Vagus nerve transection	Hoarseness, tachycardia
3	Kuroda (1976)	66, M	L.(juxta)	Cough,chest oppression	Vagus nerve transection	Hoarseness
4	Okaniwa (1976)	43, M	L.(proximal)	Cough	Vagus nerve transection	Hoarseness, atelectasis
5	Yosida (1977)	49, M	L.(proximal)	Cough	Vagus nerve transection	Hoarseness
6	Tanaka (1978)	59, M	L.(proximal)	Abnormal shadow on chest x-ray	Subcupsular extirpation	Hoarseness
7	Okada (1979)	34, M	L.(proximal)	Chest oppression	Vagus nerve transection	Hoarseness, epigastric fullness
8	Sekiguchi (1980)	46, M	R.(proximal)	Hoarseness,supraclavicular mass	Vagus nerve transection	Hoarseness
9	Matsuura (1980)	52, F	L.(proximal)	Chest pain,discomfort on chest	Vagus nerve transection	Hoarseness,dysphagia
10	Mizuno (1981)	29, M	L.(proximal)	Cough,hoarseness	Subcupsular extirpation	Hoarseness
11	Tagushi (1982)	35, M	R.(distal)	Abnormal shadow on chest x-ray	Tumor resection(?)	
12	Kuwahara (1983)	65, F	R.(distal)	Cough	Vagus nerve transection	(-)
13	Kakisubata(1984)	31, F	R.(distal)	Abnormal shadow on chest x-ray	Subcupsular extirpation	
14	Kimura (1984)	24, M	R.(distal)	Abnormal shadow on chest x-ray	Subcupsular extirpation	(-)
15	Nakagawa (1985)	40, M	L.(juxta)	Abnormal shadow on chest x-ray	Vagus nerve transection	Hoarseness
16	Morishita (1986)	60, F	L.(proximal)	Abnormal shadow on chest x-ray	Vagus nerve transection	Hoarseness,tachycardia
17	Tsukimoto (1987)	51, F	L.(distal)	Abnormal shadow on chest x-ray	Vagus nerve transection	Hoarseness
18	Nakamura (1988)	32, M	L.(proximal)	Cough	Vagus nerve transection	Hoarseness
19	Yoshida (1988)	43, M	R.(distal)	Cough	Vagus nerve transection	Hoarseness
20	Yoshida (1988)	68, M	L.(proximal)	Cough	Vagus nerve transection	Hoarseness
21	Yoshida (1988)	27, F	R.(distal)	Abnormal shadow on chest x-ray	Subcupsular extirpation	(-)
22	Yoshida (1988)	67, F	R.(distal)	Abnormal shadow on chest x-ray	Vagus nerve transection	(-)
23	Hasegawa (1989)	46, M	R.(distal)	Abnormal shadow on chest x-ray	Vagus nerve transection	(-)
24	Osako (1990)	68, M	L.(distal)	Precordial compression	Vagus nerve transection	(-)
25	Kayano (1990)	50, M	L.(proximal)	Cough	Subcupsular extirpation	Hoarseness
26	Koura (1990)	40, M	R.(distal)	Abnormal shadow on chest x-ray	Vagus nerve transection	Hoarseness
27	Kou (1990)	37, F	R.(distal)	Abnormal shadow on chest x-ray	Vagus nerve transection	(-)
28	Kinoshita (1992)	42, F	L.(proximal)	Abnormal shadow on chest x-ray	Subcupsular extirpation	Hoarseness ,dysphagia
29	Present report	71, F	R.(proximal)	Abnormal shadow on chest x-ray	Subcupsular extirpation	Hoarseness

左側では75％は中枢側に発生し、右側では85％が末梢側に発生しれおり明らかな差を認めた。小浦[27]は反回神経の分枝部の高さが左右で異なることが関与するのではないかと述べている。発見動機としては自覚症状がなく、偶然、胸部レントゲン写真にて異常陰影を指摘されたものが15例と最も多く、今後画像診断の進歩と共にこの頻度は増すものと考えられる。次いで腫瘍の周囲臓器への圧迫によると考えられる咳嗽、胸部圧迫感、胸痛であり、嗄声は反回神経分枝部および中枢側発生の16例中２例[12,14]に認められるのみであった。本疾患は縦隔内に存在し、また神経原性腫瘍としては非定型的な場所より発生することより術前診断が困難であり、術前確定診断が可能であった症例は、縦隔鏡を用いた１例[16]、針生検による１例[20]と自験例の３例のみであった。しかしながら本邦報告例のＣＴ所見，ＭＲＩ所見について検討を加えるとほぼ同様な所見が得られ診断に有用と考えられた。すなわちＣＴ所見では境界明瞭、周囲組織への浸潤像なく、類円形の腫瘤で、内部は比較的均一または低濃度の部分が混在するやや不均一な陰影で、造影すると不均一に増強される。ＭＲＩではT_1強調像で筋肉組織よりやや低い低強度信号、T_2強調像で高強度信号を示した。内部の不均一さは腫瘍内の出血や壊死，Antoni Ａ、Ｂ型の混在によるのではないかと考えられた。

手術術式としては腫瘍の完全な切除と神経機能の温存、特に反回神経の温存が重要である。悪性腫瘍の報告としては、迷走神経由来の神経線維肉腫の報告[33,34]があるが、迷走神経由来の悪性神経鞘腫の報告はなく神経束を可能な限り残す被膜下摘出術が理想の術式と考えられた。しかしながら反回神経分枝より中枢側に発生した症例で、神経温存手術が試みられた５例では、全例に術後嗄声が発生しており、今後の術式の検討が必要と思われた。

文　献

1）正岡　昭、山口貞夫、森　隆: 縦隔外科全国集計．日胸外会誌　19: 1289～1300, 1971.

2）寺松　考、山本博昭、伊藤元彦: 縦隔腫瘍に関する全国集計ー第一編縦隔腫瘍全国集計ー．日胸外会誌　24: 264～269, 1976.

3）和田洋己、寺松　考: 縦隔腫瘍全国集計．日胸外会誌　30: 374～378, 1982.

4）Silverman NA. Sabiston D Jr: Mediastinal masses. Surg. Clin. North. Am. 60: 757-776. 1980.

5）富田正雄、内田雄三、中村　譲、草場英介、松尾正彦、中川元治、池田栄雄、渡辺義雄、本多静也、窪田美佐雄、柴田紘一郎、葉玉哲生、矢島　健、綾部公懿、白石満州雄、足立　晃、北里静司、大江久圀、辻　泰邦: 迷走神経に由来した縦隔腫瘍について．日胸　28: 748～75, 1969.

6）白日高歩、吉田猛朗、宮崎信義、重松信昭、石丸秀三: 迷走神経より発生した胸腔内腫瘍の１例．胸部外科　28: 827～830, 1975.

7）黒田考井、志田　寛、平山二郎、丸山雄造: 縦隔洞迷走神経鞘腫の１治験例．日胸 35: 283～288,1976.

8）岡庭群二、藤原真澄、橋本邦久、仲田祐: 中上縦隔の左迷走神経から発生した神経鞘腫の手術治験例．胸部外科　29: 754～757,1976.

9）吉田猛朗、前原喜彦、白日高歩、池田東吾: 迷走神経由来の神経鞘腫の１治験例．臨床と研究　54: 1553～1555,1977.

10）田中　聰、古谷四朗、大石健三、池田敏夫: 胸腔内迷走神経由来の縦隔神経鞘腫の１治験例について．日胸外会誌　26: 89～893,1978.

11）長田博昭、舟木成樹、岡田忠彦、川田忠典、水谷邦一、稗方富蔵、野口輝彦: 胸腔内迷走神経由来Schwannomaの１治験例．胸部外科　32: 303～306,1979.

12）関口忠司、若杉　尋、細井　順、村山英樹、森岡恭彦、長谷川嗣夫、田原一二、小林誠一: 反回神経麻痺を来した迷走神経鞘腫の１治験例．臨外　35: 269～273,1980.

13）松浦雄一朗、田村陸奥夫、山科秀機 、肥後正徳、藤井隆典、福原敏行: 胸腔内迷走神経より発生したSchwannomaの１治験

例. 臨外 35: 931～935, 1980.
14) 水野武朗、市村秀樹、柴田和男、田中宏紀、山川洋右、丹羽 宏、正岡昭: 胸腔内迷走神経由来の縦隔神経鞘腫. 臨床胸部外科 1: 446～452, 1981.
15) 田口正人、大久保幸一、小山隆夫、伊東隆碩、篠原慎治、三谷惟章、馬場国昭: 両側縦隔神経鞘腫の1例. 臨放 27: 1457～1460,1982.
16) 桑原正喜、八木一之、池 修、中田 徹、小鯖 覚、二宮和子、畠中陸朗、松原義人、船津武志、池田貞雄: 縦隔鏡検査で診断された迷走神経由来の縦隔腫瘍の1例. 日胸 42: 943～948,1983.
17) 杜若陽祐、小野誠治、森田俊一、楠原敏幸、渡辺克司、米沢 勤、柴田紘一郎: 胸腔内迷走神経由来Schwannomaの1例. 画像診断 4: 360～363, 1984.
18) 木村荘一、平井三郎、久保秋夫、稲垣敬三、伊藤通成、荒井他嘉司、平田正信、田島洋、大島武雄: 胸腔内迷走神経より発生した縦隔神経鞘腫の1手術例. 外科 46: 417～420,1984.
19) 中川芳樹、桑原 修、中岡和哉、土肥英樹: 縦隔内の迷走神経に発生した神経鞘腫の1手術例. 日胸 44: 763～768,1985.
20) 森下清文、森川雅之、渡辺祝安、田口善作、鎌田幸一、鈴木知勝、小松作蔵: 胸腔内迷走神経由来の神経鞘腫の1手術例. 胸部外科 39: 149～152,1986.
21) 月本光一、東条尚子、市岡正彦、嶋瀬順二、千田 守、宮里逸朗、谷合哲、竹内重五郎、菊地功次、池田高明、深山正久: 胸腔内迷走神経より発生したSchwannomaの1例. 日胸 46: 576～581,1987.
22) 中村広繁、堀尾裕俊、若原秀雄、石黒清介、荒木 威、森 透: 左側迷走神経より発生した前上縦隔神経鞘腫の1例. 日胸外会誌 36: 252～ 256,1988.
23) 吉田和彦、中川 健、松原敏樹、木下 巌、翁 秀岳、土屋永寿: 胸腔内迷走神経由来の縦隔神経鞘腫の4手術例. 日胸外会誌 36: 1408～1412, 1988.
24) 長谷川直人、小笠原篤夫、矢野 論、池田淳一、菱山 真、岡安健至、橋本正人、田辺達三: 胸腔内迷走神経より発生した神経鞘腫の1例. 胸部外科 42: 474～477,1989.
25) 大迫 努、加戸 靖、辻井 朗、黒須 功、田村政司: 術前に診断を予想された胸腔内迷走神経より発生したSchwannomaの1治験例. 日呼外会誌 4: 564～569,1990.
26) 萱野公一、東 良平、野村修一、西 純雄、岡田富朗、村上元正、能勢聡一郎: 胸腔内迷走神経由来の神経鞘腫の手術経験. 胸部外科 43: 553～555,1990.
27) 小浦義彦、丸山高司、栗栖佳宏、黒井克昌、中村真己、甲斐良樹、小根森元、伊藤久雄: 縦隔内迷走神経より発生した神経鞘腫の1治験例. 日胸 49: 320～324,1990.
28) 康 天志、有安哲哉、奥村典仁、糸井和美、桑原正喜: 胸腔内迷走神経より発生した神経鞘腫の1切除例. 日胸 49: 856～860,1990.
29) 木下肇彦、牧野茂行、斉藤圭治、福井英樹: 胸腔内迷走神経より発生した神経鞘腫の1例. 胸部外科 45: 435～437,1992.
30) 菊地功次、酒井障次、根元悦夫、西村嘉裕、菊地 隆、深井志摩夫、山崎史朗、石原恒夫、塚本玲三、福井俊夫: 胸腔内迷走神経に発生した. Neurofibromaの1例. 日胸疾会誌 21: 288～292,1983.
31) 佐々木正寿、黒田 譲、白崎信二: 迷走神経由来の縦隔腫瘍の1例. 日胸 45: 233～236,1986.
32) Dabir, R. R., and Picciona, W. J.: Intrathoracic tumor of the vagus nerve. Ann. Thorac. Surg. 50: 494-7,1990.
33) Furrer, ED., and Fox, I. R.: Perineural fibrosarcoma of the left vagus sheath. World J. Surg. 48: 584-6, 1940.
34) Parella, G. S.: Neurinofibrosarcoma of the vagus nerve, New Engl. J. Med. 242: 324-6, 1950.

A Case of Mediastinal Schwannoma Originating in the Intrathoracic Vagus Nerve

Masato Tamaki, Mituyoshi Shimoji, Tadao Kugai, Osamu Ohta, Satoshi Sakuda,Tsutomu Kawabata, Yoshihiko Kamada, Kazufumi Miyagi, Mitsuru Akasaki, Yasushi Ohmine, Kiyoshi Iha, Yukio Kuniyoshi, Kageharu Koja and Akira Kusaba

Second Department of Surgery, Faculty of Medicine, University of the Ryukyus

Key words : mediastinal tumor, schwannoma, vagus nerve

ABSTRACT

A case of schwannoma originating in the right intrathoracic vagus nerve was reported. A 72-year-old woman had an abnormal shadow in the right upper mediastinum on a chest roentgenogram. A CT scan and MRI revealed a tumor in the upper mediastinum compressing the trachea, right carotid artery and right subclavian artery. An incisional biopsyof the mass in the right neck was revealed to be benign schwannoma. The mass was 55 ×42×29mm in size and originated from the right vagus-nerve at the proximal level and extended to the branch of the recur-rent laryngeal nerve. There was no evidence of invasion of the mass into the surrounding organsand tissues were evident. Subcapsu-lar ex-tirpation was done preserving the nerve fibers. However, postoperative hoarseness due to dys-function of the recurrent laryngeal nerve occurred. Mediastinal schwannoma originating in the vagus nerve is notso common ; 29 cases have been reported in Japanese literature.