琉球大学学術リポジトリ

[症例報告]血清アルファ,フェトプロテイン(AFP)異常高値を示した非B非C型慢性活動性肝炎の1例

メタデータ	言語: 出版者: 琉球医学会 公開日: 2010-07-02 キーワード (Ja): キーワード (En): chronic active hepatitis, high value of alpha-fetoprotein, lectin affinities of AFP 作成者: 仲吉, 朝邦, 諸喜田, 林, 平敷, 健, 平山, 良克, 大城, 淳一, 佐久川, 廣, 金城, 福則, 斎藤, 厚, Nakayoshi, Tomokuni, Syokita, Hayashi, Heshiki, Takeshi, Hirayama, Yoshikatsu, Oshiro, Junichi, Sakugawa, Hiroshi, Kinjo, Fukunori, Saito, Atsushi メールアドレス: 所属:
URL	http://hdl.handle.net/20.500.12000/0002015860

血清アルファ·フェトプロテイン(AFP)異常高値を示した非B非C型慢性活動性肝炎の1例

仲吉朝邦　諸喜田　林　平敷　健　平山良克
大城淳一　佐久川　廣　金城福則　斎藤　厚

琉球大学医学部第一内科

(1991年9月2日受付、1991年11月11日受理)

諸　言

血清α-fetoprotein(AFP)は原発性肝細胞癌の腫瘍マーカーとして有用であるが、肝炎や肝硬変などの良性肝疾患でもしばしば陽性となることが知られている。しかし、良性肝疾患での血清AFPの上昇は通常軽度かつ一過性で、1000ng/ml以上となることは極めて稀とされている[1,2]。

近年、AFPの糖鎖組成の差による各種レクチン結合性亜種についての報告がなされ、AFP上昇の場合の良悪性の鑑別に対する臨床的有用性が検討されている[1,2]。

今回、我々は血清AFPが1359ng/mlと異常高値を示した非B非C型慢性活動性肝炎の1例を経験し、レクチン結合性についても検討したので若干の文献的考察を加えて報告する。

症　例

症　例：60才. 女性
主　訴：全身倦怠感、黄疸
既応歴：14才、腸結核. 20才、肺結核、35才、虫垂切除.
家族歴：両親：本態性高血圧症
　　兄：膀胱癌、糖尿病
現病歴：平成2年9月、全身倦怠感を伴った血便が出現し、大腸憩室炎の診断の下に、同年10月5日左半結腸切除術を施行された。輸血は受けなかったが、術後軽度の肝機能障害が一過性にみられた。その後肝機能は正常に推移していたが、平成3年1月から全身倦怠感と黄疸が出現し、1月17日に総ビリルビン3.4 mg/dl, s-GOT 483 IU/L, s-GPT481 IU/Lおよび血清AFP200.6ng/mlと上昇し、さらに血清AFPは3月1日に880ng/mlと上昇傾向がみられたため、精査目的で当科入院となった。喫煙歴、飲酒歴はなく、34才時、帝王切開術の際に輸血を受けた。

入院時現症:身長153cm,体重48kg,意識清明。貧血なし。眼球結膜に軽度の黄疸を認める。手掌紅斑やクモ状血管腫は認められない。心音·呼吸音に異常は認めず、腹部は平坦で軟、腫瘤を触知しない。帝王切開および結腸切除術による手術瘢痕を認める。肝脾触知せず、下肢に浮腫を認めない。

入院時検査成績:軽度の白血球減少、s-GOT, s-GPT, ALP, γ-GTP, LAP, T. Bil, および総胆汁酸の軽度増加を認めた。腫瘍マーカーでは血清AFPは1359ng/mlと著明高値を示したが血漿PIVKA-Ⅱは陰性であった。B型肝炎ウイルスマーカーはすべて陰性であり、C型肝炎関連抗体としてのC-100,CP-9,CP-10,GOR抗体はいずれも陰性であった。その他、抗核抗体、抗ミト

コンドリア抗体も陰性であった(Table1)。

Table.1 Laboratory data on admission

C B C			Chemistry		
WBC	3100	/mm³	T.P	6.9	g/dl
Baso	1	%	Alb	3.6	g/dl
Stab	10	%	BUN	9	mg/dl
Seg	55	%	Crea	0.8	mg/dl
Ly	28	%	T.Bil	2.3	mg/dl
Mono	6	%	D.Bil	1.7	mg/dl
RBC	330x10⁴	/mm³	GOT	100	IU/L
Hb	12.0	g/dl	GPT	95	IU/L
Hct	34.5	%	ALP	514	IU/L
Plt	205x10⁴	/mm³	LDH	388	IU/L
PT	14.9	sec	γ-GTP	800	IU/L
APTT	37.6	sec	LAP	717	IU/L
HPT	64	%	ChE	354	IU/L
			TTT	3.8	KU
Urinalysis			ZTT	10.5	KU
Prot.	(-)		s-AMY	251	IU/L
sugar	(-)				
uro.	(±)		Serology		
			CRP	0.59	mg/dl
Tumor markers			RA	(-)	
AFP	1359	ng/ml	ANA	(-)	
CEA	4.6	ng/ml	AMA	(-)	
PIVKA-Ⅱ	<0.06	AU/ml	HB_s Ag	(-)	
			HB_s Ab	(-)	
			HCV-Ab	(-)	

各種画像診断:入院時の腹部超音波、CT検査では異常はなく、経静脈胆道造影(DIC)でも胆道系に異常はみられなかった。また、肝シンチグラフィー、腹部血管造影でも肝内に腫瘤像は認められなかった。さらに、上部消化管内視鏡検査および注腸造影検査にて異所性AFP産生腫瘍を示唆する所見はみられなかった。

肝生検組織像:入院第24日目に施行した肝の経皮針生検のHE染色像では、門脈域に中等度の細胞浸潤と線維化を認め、限界板は著明に破壊されて、bridging necrosisを認めた。しかし、小葉構造は保たれており肝硬変の所見はみられなかった(Fig.1)。以上より慢性活動性肝炎(CAH-2B)と診断した。また、同検体のAFP免疫組織染色は陰性であった。

Fig.1 Histological findings of liver needle biopsy shows chronic active hepatitis (CAH2B). (H-E stain x40)

血清AFPのレクチン結合性亜種分類:タチナタマメ(以下Con-A)レクチンに対しては非結合率が8%と低値を示した(Table 2)。またレンズマメ(以下LCA)レクチンに対しては非結合性分画が100%で、結合性分画は0%であった。以上より本症例の血清AFPのレクチン結合パターンはCon-A結合性、LCA非結合性で非癌性の上昇を示し、本症例の血清AFP高値は肝細胞癌よりも良性肝疾患による可能性の高いことが示唆された。

Table.2 Lectin Affinity of AFP

Lectin Affinity of AFP	
Con-A reactive species	92 %
L C A reactive species	0 %
(1991.4.3. AFP 1208 ng/ml)	

Con-A:concanavalin A
L C A:lens culinaris aggulutinin

入院後の経過:入院時、軽度の肝胆道系酵素の上昇を認めるのみであったが、何ら誘因なく、3月14日頃からs-GOT278 IU/L,s-GPT 257 IU/Lとトランスアミナーゼが再び上昇したため、血清学的には確認し得なかったが、臨床所見および経過よりウイルス性の慢性肝炎が最も考えられた。そこで3月29日よりグリチルリチン100 ml/dayの投与を開始した。投与直後か

ら肝機能は速やかに改善し、同時に血清AFPは4月9日に1208 ng/ml,4月16日に506ng/ml,5月1日には215ng/mlと下降した。血清アルブミンは3.2～3.6 g/dlと全経過を通してほぼ一定であった(Fig.2)。

考えられた。

近年、AFPの良悪性の鑑別としてレクチン結合性亜種分類が注目されているが、本症例のAFPはCon-A結合性、LCA非結合型の非癌性の上昇[1,2,4,5]であり、本症例における血清AFP上昇

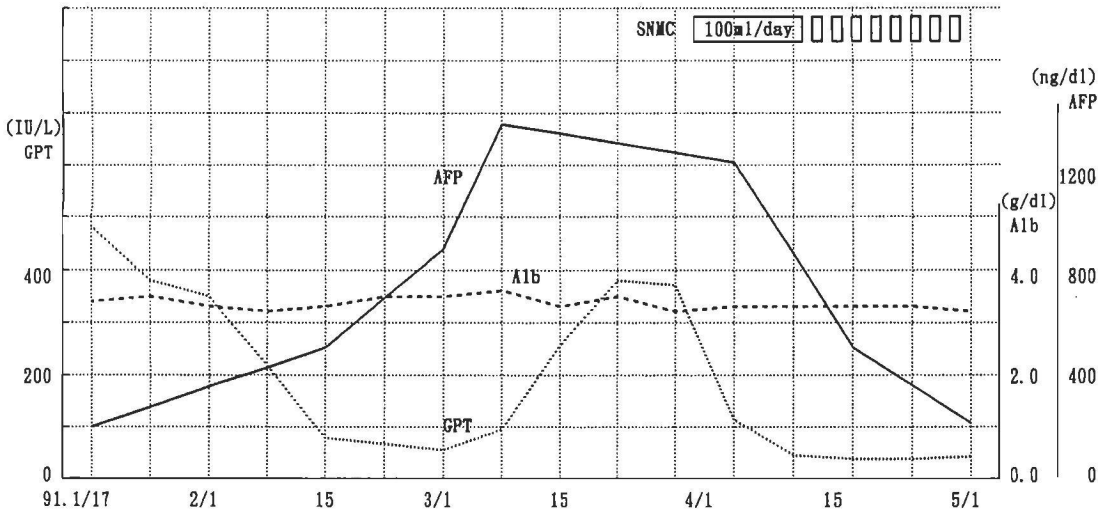

Fig. 2 Clinical course of the case

考 察

急性肝炎、慢性肝炎および肝硬変などの良性肝疾患でも血清AFPが上昇することしばしば報告されており、中等度以下の上昇では肝細胞癌に特異的とは言えない。本邦では、湯本ら[3]は、急性肝炎の45%、激症肝炎、亜急性肝炎の100%、慢性活動性肝炎の61%、慢性非活動性肝炎の33%、肝硬変の50%で血清AFPが上昇したと報告している。良性肝疾患で上昇する血清AFPはいずれも軽度で、かつ一過性とされているが、稀に著明な高値を示す例もあり、我々の知る限りでは最高16,791ng/mlを示したB型慢性肝炎例の報告がある[4]。本症例でも血清AFPは入院時に最高1,359ng/mlと高値を示したが、各種臨床検査にて肝細胞癌および異所性AFP産生腫瘍は否定的であり、グリチルリチン投与後、肝機能は速やかに改善し、それに伴って血清AFPが改善したことから悪性腫瘍の可能性は低いと

は慢性肝炎の急性増悪時の肝細胞障害に伴う、肝再生過程で上昇したものと考えられた。血清AFPの上昇機序はSilverら[6]やSellら[7]の報告のように肝細胞破壊に引き続く、肝細胞の再生過程で生じる可能性が広く示唆されているが、Alpertら[8]はヒトの肝部分切除後の再生期には血清AFPの上昇がみられなかったので、単なる肝再生だけでは血清AFPの上昇は説明できないとしており、またBeckerら[9]はラットに発癌物質投与後、肝機能や肝組織は正常であったにもかかわらず血清AFPの上昇がみられたことを報告している。

本症例の生検肝細胞におけるAFPの免疫組織染色は陰性であったが、吉武ら[10]によるとAFP陽性細胞は肝再生の盛んな時期にのみ見られ、肝再生の後期にはむしろ減少してアルブミン陽性細胞が増加すると報告されており、本症例の組織所見は肝再生のピークを過ぎた時期のものであった可能性も否定できないと思われる。

結　語

1.臨床的に比較的稀と思われる血清AFP著増をきたした非A非B型慢性活動性肝炎の1例を経験した。
2.血清AFPのレクチン結合性亜種分類ではCon-A結合性、LCA非結合性で非癌性の上昇を示した。
3.血清AFPのレクチン結合性亜種分類の臨床的有用性を支持する成績であった。

文　献

1）宮崎純、遠藤康夫、織田敏次:Crossed-immuno-affino-electrophoresisによるα-フェトプロテインのレクチン親和性の分析.肝臓.22:1559-1568,1981
2）武田和久:レクチン親和電気泳動-抗体親和転写法によるヒトα-フェトプロテインの分離検出とその臨床応用.生物物理化学.30:3-10,1986
3）湯本泰弘、難波経雄、田中義淳、太田康幸、三谷健:Radioimmunoassay法によるα-fetoproteinの原発性肝癌診断への応用.日消誌.73:659-667,1976
4）廣重嘉一郎、田辺雄一、今利泰久、四宮幸子:B型慢性肝炎の急性増悪時に血清α-フェトプロテイン値の著しい上昇を繰り返した1症例.肝臓.31:966-970,1990
5）小林道男、渡辺明治、東俊宏、長島秀夫、石黒達也、福井正憲、坂口日出男:レクチン結合性α-フェトプロテインによる肝細胞癌の診断.臨牀と研究.64:842-844,1987
6）Silver,H.K.B., Gold,P. and Shunster,J.: Alpha-fetoprotein in chronic liver disease. N.Engl.J.Med.291:506-508,1974
7）Sell,S.,Nichols,M.,Bcker,F.F.and Leffert,H.:Hepatocyte proliferation and α-fetoprotein in pregnant,neonatal,and partilly hepatectomized rats. Cancer Res.34:865-868,1974
8）Alpert, E., Starzl, T. E., Schur, P.H. and Isselbacher, K.J. : α-fetoprotein (AFP) in benign liver disease. Gastroenterology. 74 : 856-859, 1978
9）Becker,F.F.:Early elevation of α-fetoprotein in N-2-fluorenylacetamide hepato-carcinogenesis.Cancer Res.34:2489-2492,1974
10）吉武正男、向坂彰太郎、上野隆登、野口和典、神代龍吉、白石公彦、安倍弘彦、谷川久一:肝再生をめぐる諸問題、肝再生時における再生肝細胞の機能的形態的検討.肝臓.29:1136-1137,1988

A Case of Chronic Active Hepatitis (Type nonB, nonC) with High Value of Serum Alpha-fetoprotein

Tomokuni Nakayoshi, Hayashi Syokita, Takeshi Heshiki,
Yoshikatsu Hirayama, Junichi Oshiro, Hiroshi Sakugawa,
Fukunori Kinjo and Atsushi Saito

First Department of Internal Medicine,Faculty of Medicine, University of the Ryukyus
Okinawa, 903−01,Japan

Key words : chronic active hepatitis, high value of alpha-fetoprotein, lectin affinities of AFP

Abstract

Serum alpha-fetoprotein(AFP) is generally recognized to be useful as a tumor marker for hepatocellular carcinoma. But the fact that some cases of benign liver diseases (eg.chronic active hepatitis, liver cirrhosis, etc), or some of extra hepatic malignancies show high serum level of AFP is also well known.

We presented here a case of 60-year-old female, who showed very high value of serum AFP, and no evidence of hepatocellular carcinoma. She admitted our hospital for further examination of abnormal increasing of serum AFP.

Her serum AFP concentration subsequently increased up to 1359 ng/ml following with high elevated serum transaminase, and the both decreased after treatment.

Ultrasonography, computed tomography, drip infusion chorangigraphy, and abdominal arteriography showed no space-occupying-lesion in the liver.

Gastroduodenal endoscopy and barium enema were also carried out and no tumorous lesion was detected.

These studies denied presence of hepatocellular carcinoma, or ectopic AFP producing tumors.

She was received liver biopsy, and was diagnosed as having chronic aggresive hepatitis.

Lectin affinities of the increased AFP showed concanavalin A(conA)-reactive, and lentil lectin(LCA)-non reactive.

These findings suggested that the increased AFP would be caused by regeneration process of hepatic cells after the necrosis of unknown etiology.