琉球大学学術リポジトリ

[症例報告]食道平滑筋腫を合併した食道癌の1例

メタデータ	言語: 出版者: 琉球医学会 公開日: 2010-07-02 キーワード (Ja): キーワード (En): esophageal cancer, esophageal leiomyoma 作成者: 竹島, 義隆, 武藤, 良弘, 奥島, 憲彦, 野原, 正史, 宮国, 孝男, 金城, 福則, 戸田, 隆義, 赤嶺, 勝成, 外間, 章, Takeshima, Yoshitaka, Muto, Yoshihiro, Okushima, Norihiko, Nohara, Masafumi, Miyaguni, Takao, Kinjo, Fukunori, Toda, Takayoshi, Akamine, Katsunari, Hokama, Akira メールアドレス: 所属:
URL	http://hdl.handle.net/20.500.12000/0002015882

食道平滑筋腫を合併した食道癌の1例

竹島　義隆、武藤　良弘、奥島　憲彦、野原　正史、宮国　孝男
金城　福則*、戸田　隆義**、赤嶺　勝成***、外間　章****

琉球大学医学部第一外科、第一内科*, **臨床検査医学
***県立八重山病院内科
****北部地区医師会病院外科

(1992年9月14日受付、1992年10月27日受理)

緒　言

食道の平滑筋腫は食道の良性腫瘍の中では最も多く60～70%を占めているが[1]、食道癌を伴う報告例は少ない。今回筆者らは、術前の超音波内視鏡にて筋腫の併存を診断しえた、平滑筋腫に隣接する食道癌の一切除例を経験したので報告する。

症　例

患　者：66歳、男性

主　訴：人間ドック検査

家族歴・既往歴：特記すべきことなし

現病歴：平成3年8月、人間ドックにて上部消化管造影を行ったところ、中部食道に隆起性病変を指摘された。内視鏡検査を行い、生検にて扁平上皮癌の診断を受け、10月17日当院転院となった。この期間中に嚥下困難、体重減少は認めなかった。

喫煙歴：7本/日、37年間

飲酒歴：泡盛1合/日、10年間

入院時現症：体格中等度。貧血・黄疸なし。胸部・腹部ともに理学的に異常所見なく、表在リンパ節は触知しなかった。

入院時検査成績：便潜血が陽性であったが、肝腎機能および心肺機能、電解質に異常はみられなかった。腫瘍マーカーは陰性であった。

上部消化管造影検査：胸部中部食道後壁に長径3cm、立ちあがりが急峻な隆起性病変を認めた。また周囲のひきつれと壁不整が認められた (Fig. 1, left)。

上部消化管内視鏡検査：門歯から30～33cm、左側壁に表面スムーズな隆起性病変が見られた。さらに、その肛門側には、びらんと高さの低い隆起性病変が認められた。ヨード染色では、隆起の肛門側1/2およびその周囲に不染域が広がっていた。同部の生検にて扁平上皮癌と診断され、主に粘膜下に増殖する食道癌と考えられた (Fig. 2)。

胸部CT検査：気管、大動脈への直接浸潤はなく、リンパ節の腫大も認められなかった (Fig. 1, Right)。

超音波内視鏡検査：病変部には二つの異なるエコー像が認められた。一つは、固有筋層 (mp) と連続性を有する均一な低エコー域で、筋腫の存在を疑わせた。その肛門側には、不整な内部エコーを伴う低エコー域があり、癌腫と

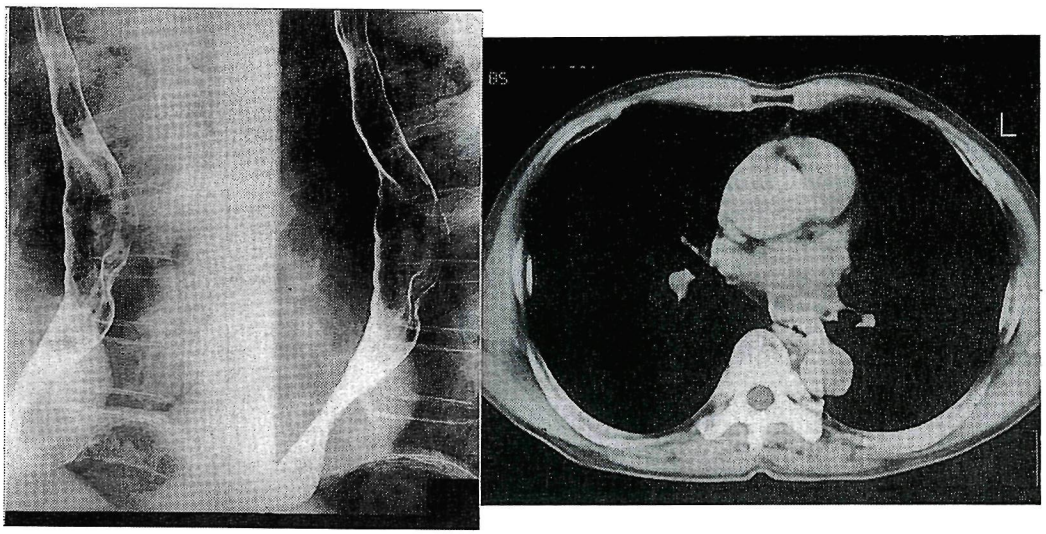

Fig. 1. UGI series demonstrates a polypoid lesion of the esophagus (left) and thoracic CT shows no evidence of invasion of the aorta (right).

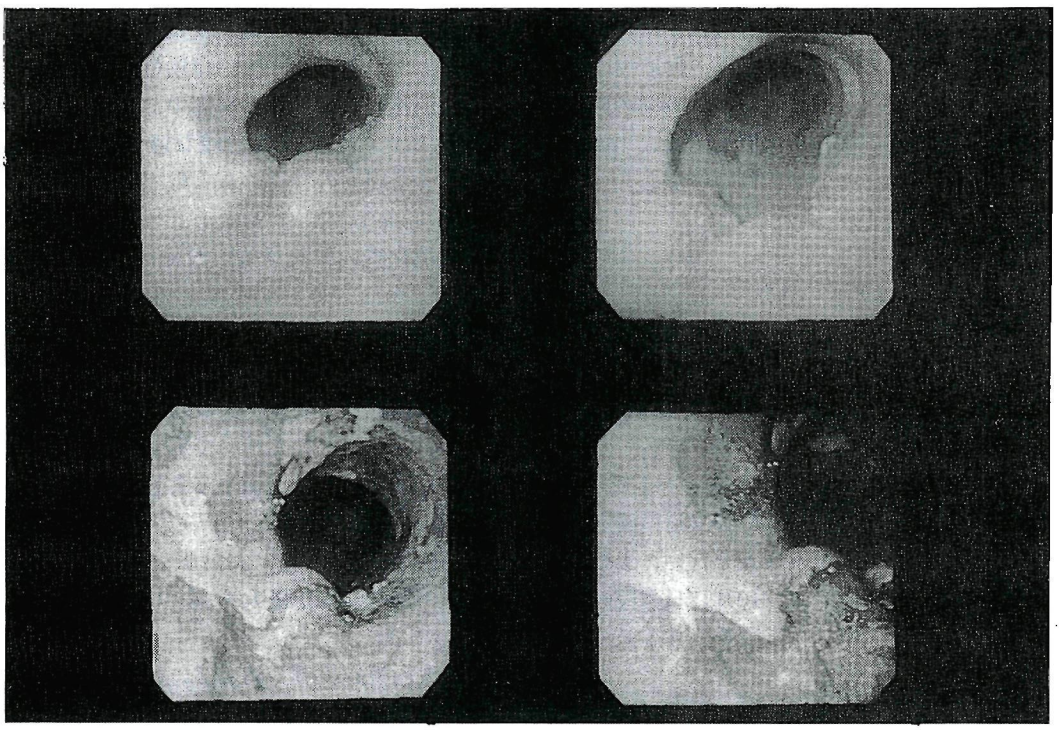

Fig. 2. Endoscopic photograph shows a polypoid lesion with overying smooth mucosa (top) and distal-irregularly unstained areas (lugol solution spraying method) (bottom).

考えられた (Fig. 3)。

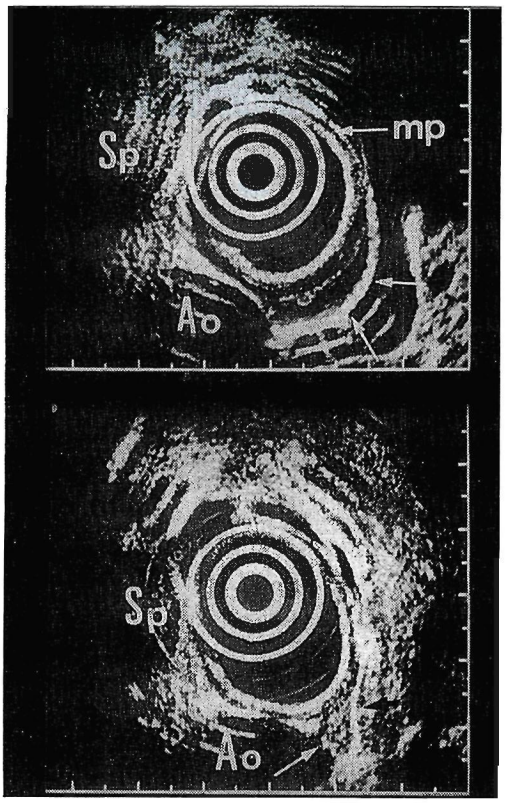

Fig. 3. Endoscopic sonography demonstrating a submucosal tumor (arrows).

11月12日、手術施行。全身麻酔下に右開胸開腹食道全摘、リンパ節郭清 (R2), 頸部食道.胃管吻合術（胸骨後再建）を行った。

切除標本肉眼所見：後壁に、中心に陥凹を有する2.5×2.2cm大の腫瘤があり、その口側に接し、表面が比較的平滑な2.3×1.6cm大の腫瘤が認められた (Fig. 4)。

病理組織学的所見：肛門側の腫瘤は、中等度分化型の扁平上皮癌で，口側の腫瘤は固有筋層と連続性を有する平滑筋腫で、両者は衝突していて一部で癌細胞が筋腫へと浸潤していた (Fig. 5, 6)。

癌病巣の組織学的進行程度はmp, pl_0、m_0、n_0でstage Iであった。

術後経過：術後adjuvant chemotherapy (CDDP,5-FU,MTX,BLM) を２クール施行し、再発もなく経過良好である。

考　察

1984年の本邦全国集計によれば、良性食道筋腫560例のうち78例（13.9%）に食道癌が併存し、良性食道疾患の中では癌合併頻度が最も高かった。文献的には1964年の中村ら[2]の報告に始まり、現在までに学会抄録を含めて64例が報告されている[4,5]。これら症例の中で自験例のように食道癌が筋腫と隣接して存在するものは24症例（30.8%）であった。平均年齢は54.5歳、男女比は18対５で男性が多かった。

一般的に食道平滑筋腫は下部食道に発生するものが多い[6]が、癌合併筋腫（22症例）の発生部位に関しては、上部食道が８例、中部食道が10例、下部食道が４例と上部・中部食道に多かった。筋腫の大きさは長径が0.8cmから最大８cmまでに認められ、３cm以下が70%を占めていた。筋腫に対する癌の発生部位をみると、口側隣接４例、肛門側隣接３例、筋腫表面のみ11例であった。また癌の深達度は$a_2$２例、$a_1$１例、mp ３例、sm ６例、m ４例と比較的早期の癌が多かった。

平滑筋腫と食道癌の因果関係については、発生学的に筋腫は中胚葉性の筋組織、癌腫は外胚葉性の上皮からの発生であるので、両腫瘍を関連付けることは困難と考えられている。筋腫が先に存在している例では、慢性の機械的刺激が癌の発生に関与している可能性があると報告[8-10]されている。また比較的早期の癌が多いことから、自験例のように筋腫が癌の深部への浸潤を妨げているかもしれないと推測[11,12]されている。しかし筋腫の併存があったため、癌が早期に発見されるきっかけになったと言える症例も多い。診断においては、筋腫を合併していると筋腫を癌浸潤と考え、癌の進展を実際より深く読み過ぎる傾向がある。自験例では、上皮内癌が筋腫表面の半分を覆っており、筋腫上に広がるヨード不染域が認められ、筋腫を含めて癌病変と考えた。超音波内視鏡のみ術前に筋腫の存在を診断しえたので、筋腫合併の癌の深達

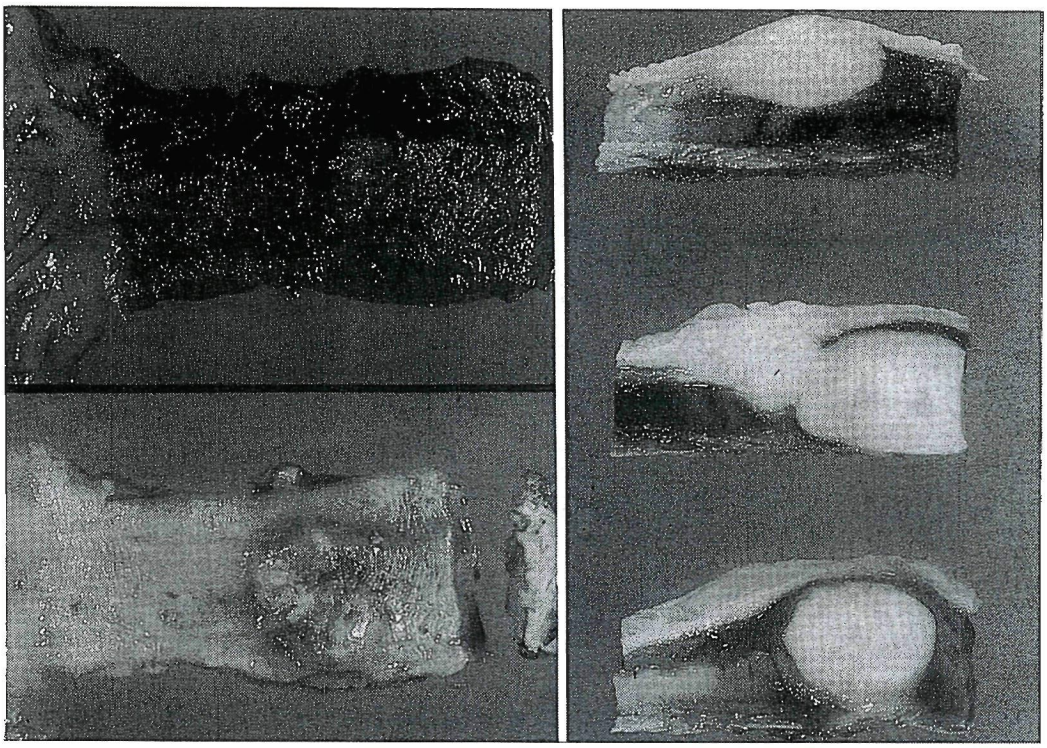

Fig. 4. Overview of the mucosal surface (left) and cut surface (right) of the resected esophagus shows a polypoid lesion and ulcerated irregular mucosal lesion (left) and squamous cell carcinoma having a collision with leiomyoma (right).

Fig. 5. Light micrograph of the resected esophagus shows carcinoma having a collision with leiomyoma (HE,×5).

Fig. 6. Light micrograph of the resected esophagus shows carcinoma invaded into leiomyoma (Top; HE, × 50) and leiomyoma (Bottom; HE,×50).

度診断に超音波内視鏡が極めて有用であると考えられる。

ま と め

症例は66歳の男性で、ドック検査で中部食道に隆起性病変が指摘され、扁平上皮癌の診断で治療のため紹介入院。入院後の内視鏡検査や内視鏡的超音波検査で隆起性病変は平滑筋腫であり、これと接して肛門側に扁平上皮癌が併存していた。胸部食道全摘術を行った。組織的に両病変は中等度分化型の扁平上皮癌 (mp 癌) (stage Ⅰ) と口側の平滑筋腫とは衝突していて癌病巣がわずかに筋腫に浸潤していた。

術後adjuvant chemotherapyを行い、経過良好である。

おわりに

術前の超音波内視鏡検査にて診断しえた、食道平滑筋腫を合併した食道癌の1例を報告し、若干の文献的考察を加えた。

「本論文の要旨は1992年6月 (大分) 第53回日本消化器内視鏡学会九州支部例会にて発表した」

1) 佐藤博、磯野可一: 食道平滑筋腫. 外科MOOK 33: 204-211, 1983.
2) 中村嘉三、掛川暉夫、下山田和夫、保坂陽一、渡辺寛: 食道癌に重複した食道平滑筋腫の1治験例. 外科診療 6: 99-103, 1964.
3) 藤崎真人、安藤 敏、三吉 博、福田健文、阿部令彦: 食道平滑筋腫上に認められた早期食道癌の1例. 日消外会誌 17: 641-644, 1984.
4) 黒木輝幸、楠 徳郎、中川一彦、三浦正博、柳 秀憲、白壁昌弥、橋本直樹、山村武平、新木 薫、伊藤令子、宇都宮譲二: 食道平滑筋腫上に併存した上皮内癌の1例. 日臨外医会誌 51: 1255-1260, 1990.
5) 小野田忠、加藤抱一、日月裕司、渡辺寛、山口肇、板橋正幸、飯塚紀文:食道平滑筋腫に併存した早期食道癌の1切除例. 日消外会誌 22: 2297-2300, 1989.
6) 細川俊彦、大谷洋一、薬師寺公一、成高義彦、小川健治、菊池友充、矢川裕一、榊原宣: 巨大食道平滑筋腫の1治験例－本邦食道平滑筋腫354例の検討－. 日臨外医会誌 46: 954-959, 1985.
7) 清水裕英、岩本末治、牟礼 勉、山本康久、木元正利、瀬尾泰雄、今井博之、長野秀樹、林秀宣、笠井 裕、佐野開三、中島壮太: 同一病巣内に食道癌と平滑筋腫が併存した1例. 臨外 41: 1051-1054, 1986.
8) 栗田義博、土居貞幸、藤本憲一、平井健清、別府真琴、村井紳浩、谷口犀三、牛尾啓二、興梠 隆: 食道平滑筋腫に伴った早期扁平上皮癌の1例. 消化器外科 9: 1549-1552, 1986.
9) 今本治彦、塩崎均、和田尚、矢野外喜治、窪田剛、穀内勇夫、宮本徳廣、城戸良弘、藤本二郎、小川嘉誉、小川道雄、森武貞: 食道平滑筋腫上に合併した表在陥凹型食道癌の1例. 消化器外科 10: 121-124, 1987.
10) Watanabe, M., Baba, T., and Hotchi, M.: A case of leiomyoma of the lamina muscularis mucosae of the esophagus with a complication of carcinoma in situ of the overlying-mucosa. Acta Pathol. Jpn. 37: 1845-1851, 1987.
11) 秦彰良、小県昇、日野修一郎: 極めて稀れな早期食道癌の1治験例. 日臨外医会誌 41: 541, 1980 (学会抄録).
12) Iizuka, T., Kato, H., Watanabe, M., Itabashi, M., and Hirota, T.: Superficial carcinoma of the esophagus coexisting with esophageal leiomyoma. Jpn. J. Clin. Oncol. 14: 115-122, 1984.

A Case of Squamous Cell Carcinoma Coexistent with Leiomyoma of the Esophagus

Yoshitaka Takeshima, Yoshihiro Muto, Norihiko Okushima
Masafumi Nohara, Takao Miyaguni, Fukunori Kinjo*, Takayoshi Toda**,
Katsunari Akamine*** and Akira Hokama****

First Departments of Surgery, *First Department of Internal Medicine and
**Departmemt of Clinical Laboratory Medicine,
University of the Ryukyus
***Yaeyama Prefectural Hospital
****Hokubu Ishikai Hospital

Key words : esophageal cancer, esophageal leiomyoma

ABSTRACT

A case of squamous cell carcinoma coexistent with leiomyoma of the esophagus in a 66-year-old male is described here. The patient was diagnosed to have a polypoid lesion of the middle thoracic esophagus during a hospital mass survey with biopsy report of moderately-differentiated squamous cell carcinoma, and was then referred to the University Hospital. On admission, endoscopic examination and endoscopic sono-graphy demonstrated two lesions; esophageal carcinoma had a collision with leiomyoma. Total thoracic esophagectomy was carried out. Histologically moderately-differentiated squamous cell carcinoma invaded to the proper muscle layer and collided with leiomyoma on the oral side. Esophageal carcinoma showed stage I. He was treated with post-operative adjuvant chemotherapy and has been doing well eleven months after surgery.