琉球大学学術リポジトリ

[症例報告]原発性胆汁性肝硬変を合併した皮膚筋炎の1例

メタデータ	言語: 出版者: 琉球医学会 公開日: 2010-07-02 キーワード (Ja): キーワード (En): dermatomyositis, primary biliary cirrhosis, pulmonary fibrosis 作成者: 秋坂, 真史, 安達, 正則, 鈴木, 信, 諸喜田, 林, 佐久川, 廣, 斎藤, 厚, Akisaka, Masafumi, Adachi, Masanori, Suzuki, Makoto, Shokita, Hayashi, Sakugawa, Hiroshi, Saito, Atsushi メールアドレス: 所属:
URL	http://hdl.handle.net/20.500.12000/0002015884

Ryukyu Med. J., 13 (1) 63～69, 1993

原発性胆汁性肝硬変を合併した皮膚筋炎の1例

秋坂　真史、安達　正則、鈴木　　信
諸喜田　林*、佐久川　廣*、斎藤　　厚*

琉球大学医学部地域医療研究センター

＊同第一内科

(1991年12月11日受付、1992年2月25日受理)

緒　　言

原発性胆汁性肝硬変(Primary Biliary Cirrhosis; 以下PBCと略す)と皮膚筋炎は両者とも自己免疫疾患を高率に合併することからその病因として自己免疫機序の関与が指摘されている。そして両者の合併の報告は極めて少ない。この度われわれは高齢において発症、PBC合併のほか多彩な臨床像を呈した皮膚筋炎の症例を経験したので報告する。

症　　例

K.M.66歳　女性。　職業：農業。

主　訴：四肢近位筋の脱力、筋痛

既往歴：特記すべき事なし

家族歴：特記すべき事なし

現病歴：昭和56年頃より顔面・頭頂部を中心として掻痒感を伴う紅斑が出現し、数ヵ所の病院の皮膚科を受診したが、診断確定せず。昭和61年、両下肢近位筋の脱力、顔面から後頚部および背部にかけての皮疹、CPK上昇、血沈120mm/1h等の所見みられ、琉球大学内科で皮膚筋炎と診断された。ステロイドの投与を受け症状軽快するも、以後、肝病変、肺線維症、胆石症、糖代謝障害、糞線虫症、乳腺症、白内障等のため入退院を繰り返した。

平成2年9月、食道カンジダ症のためステロイド投与中止を余儀なくされ、再燃増悪。平成3年1月、地域医療部受診し入院となった。

入院時現症：身長143cm、体重50kg、軽度肥満。意識清明。体温37.0°C。脈拍84回／分、整。血圧110/70mmHg、左右差なし。呼吸16／分、整。顔貌無感情。皮膚前額部から眼窩周囲にヘリオトロープ皮疹(+)。眼瞼・眼球結膜 貧血・黄疸なし。口腔 口臭(+)。心音純、心尖部に最強点をもつ収縮期雑音 (LevineⅢ／Ⅵ) を聴取。肺野両側背部に乾性ラ音を聴取。腹部軟、肝3横指、脾1横指触知。四肢両手指にバチ状指およびチアノーゼおよび両上肢近位部から両肩にかけての圧痛を認めた。

入院時検査成績:汎血球減少、肝機能異常、免疫・補体系異常、筋原性酵素異常、低酸素血症、抗ミトコンドリア抗体陽性等のデータが得られた(Table 1)。

胸部X線では、CTR54%で両下肺野に網状及び小粒状陰影を認めた。心電図では異常所見なく、心エコーで右室・左房の拡大とMモードで僧帽弁がMRパターンを呈する他は、心室壁の異常所見はみられず収縮能もEFが約90%と良好で、心筋病変は否定的であった。腹部所見：肝エコーでは、辺縁鈍、表面不整、左葉肥大、右葉萎縮の所見がみられる他は、占拠性病変を認めなかった。胃十二指腸内視鏡の所見では、十二指腸下行部において粘膜下腫瘤と憩室を認め生検を試みたが悪性所見を認めなかった。食

Teble 1. 入院時検査成績

末梢血		血液生化学		免疫血清学		血液凝固学	
RBC	327万/mm³	TP	8.1g/dl	CRP	0.39 mg/dl	PT	15.3(14.0)
Hb	11.9g/dl	ALB	2.3g/dl	HBs-Ag	(-)	APTT	34.4(36.8)
Ht	36.1%	A/G	0.40	HBs-Ab	(-)	Fib	152 mg/dl
WBC	2600/mm³	BUN	10 mg/dl	IgG	3750 mg/dl	Bleed.T	7:00
st.	10%	CRE	0.73 mg/dl	IgA	1760 mg/dl		
seg.	50%	Na	129 mEq/l	IgM	297 mg/dl	蛋白分画	
ly.	24%	K	4.7 mEq/l	C3	10 mg/dl	TP	7.3g/dl
mon.	12%	Cl	99 mEq/l	C4	11 mg/dl	AL	55.0%
eos.	2 %	TB	2.5 mg/dl	CH50	30 IU/ml	α1	1.5%
PLT	6.5万/mm³	GOT	98 IU/l	CEA	3.7 ng/ml	α2	7.0%
ESR	100mm/1h	GPT	31 IU/l	αFet	4.0 ng/ml	β	8.4%
		LDH	718 IU/l	抗核抗体	(-)	γ	28.1%
尿		ALP	190 IU/l	AMA	40		
比重	1.020	LAP	191 IU/l	抗Jo1抗体	(-)	血液ガス	
蛋白	(-)	γ-GTP	23 IU/l	OKT4	48.0 %	PH	7.402
糖	(-)	chE	103 IU/l	OKT8	23.2 %	Pco2	35.3 mmHg
ウロビリ	(3+)	CPK	326 U/l	OKT4/8	2.07	Po2	58.0 mmHg
潜血	(+)	AMY	189 IU/l	ミオグロビン	84 ng/ml	BE	-2.4 mmol/l
細菌	(+)	TC	85 mg/dl			O2SAT	89.8%
ミオグロビン	20ng/ml	GLU	155 mg/dl				

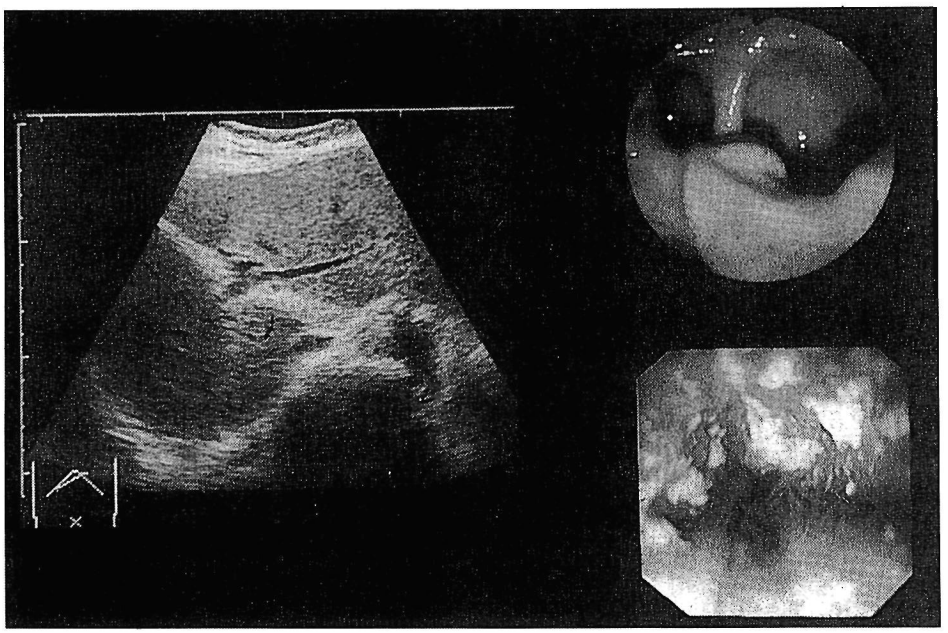

Fig. 1. 肝エコーおよび食道・十二指腸内視鏡所見

肝 | 十二指腸
食道

道内視鏡で静脈瘤は認めないが、ほぼ全周性にわたってカンジダの増生をみた（Fig. 1）。

病理検査所見：肝生検では、限界板の破壊と単核球の強い浸潤像に加え、一部に胆管上皮の軽度肥厚と剝がれた箇所を認めた。破壊性胆管炎としての明確な所見はないものの、全体的にはPBCのScheuer分類4期の組織所見と考えられた。皮膚筋肉生検で、筋線維の変性像と炎症細胞の浸潤像が認められ、皮膚筋炎の組織像を呈していた（Table 2）。

Teble 2. 病理組織検査

肝生検
組織診断：macronodular liver cirrhosis
所　　見：#1.亜小葉性、複小葉性の偽小葉がみられ、Z型の像。
#2.Lymphocytesの浸潤が強く、limiting membraneが破壊。
#3.小葉全体にわたる脂肪沈着。eosinophilic bodyあり。

皮膚筋肉生検
組　　織：biopsy of the quadriceps femoris muscle
所　　見：横紋を失った筋組織が均質化し、核の増加した部分や筋の空胞変性。炎症細胞浸潤が見られるが血管炎の所見はない。

肺気管支生検
組　　織：TBLB
所　　見：間質部分は線維の増生によりやや拡大、alveolar macrophage, eosinophilic body, Lymphocytes等の浸潤あり。

臨床経過：入院後ただちにPSL30mg/dayにて治療を開始し、CPK, ESRは著減し症状も軽快傾向をみたため、PSLも漸減した。しかしステロイド治療開始3週目頃より37°C台の熱発をみ、次第にADLの低下と傾眠傾向を認めた。血液生化学でも糖、アンモニア、Na、Kの上昇、尿ケトン体陽性をみたため、感染症に誘発された糖尿病性および肝性前昏睡の併発と考え、アミノ酸製剤の輸液及び抗生物質を含む生理食塩水の点滴とインスリン注射の治療を開始、症状は安定した（Fig. 2）。

考　　察

本症例は厚生省特別研究班による皮膚筋炎の診断基準において、①皮膚症状 ②筋症状 ③検査所見のすべての項目を満たした。さらに初発症状・抗ミトコンドリア抗体陽性・病理所見からPBCの診断基準にも適合し、PBCを伴う皮膚筋炎の症例と考えられた。多発性筋炎を伴うPBC症例の本邦における報告は、わずかに十数例を認めるのみであり、外国文献を加えてもさらに十例ほどの追加をみる程度である（Table 3）[1]。多発性筋炎の本邦報告例では2／3が女性、年齢では60歳未満が11例中10例を占め、臨床経過ではPBC先行型が11例中6例と過半数を占めた。組織型ではすべてScheuer分類で1期・2期の初期像だった。症状では3／4が無症候性PBCだった。病因は胆管上皮と骨格筋の細胞介在性の組織破壊であり、主要組織適合性抗原が重要な役割を担っていると考えられるがその詳細は未だ不明である。

本症例は、皮膚筋炎の症状としての四肢近位筋の筋力低下、筋萎縮及び筋痛、顔面紅斑及びヘリオトロープ皮疹などの定型的症状に加え、間質性肺病変、萎縮性胃炎、心病変、糖尿病の合併等を認め多彩な臨床症状を呈した例であった。間質性肺病変に関してはその合併は3割強とする報告がなされており、致命的合併症の一つとして重要であることに変わりない[2]。一方で呼吸不全が前面に出ている例も報告され、筋症状に乏しく急速に進行する間質性肺病変にて死亡した皮膚筋炎の報告例もある[3~4]。本症例においても症状、理学所見及び胸部X線所見等から間質性肺病変の存在は早くから指摘され、呼吸機能検査で拡散能低下を伴う拘束性換気障害及び病理組織学的に間質部分の線維の増生が確認された。一時酸素療法を必要とし施行した

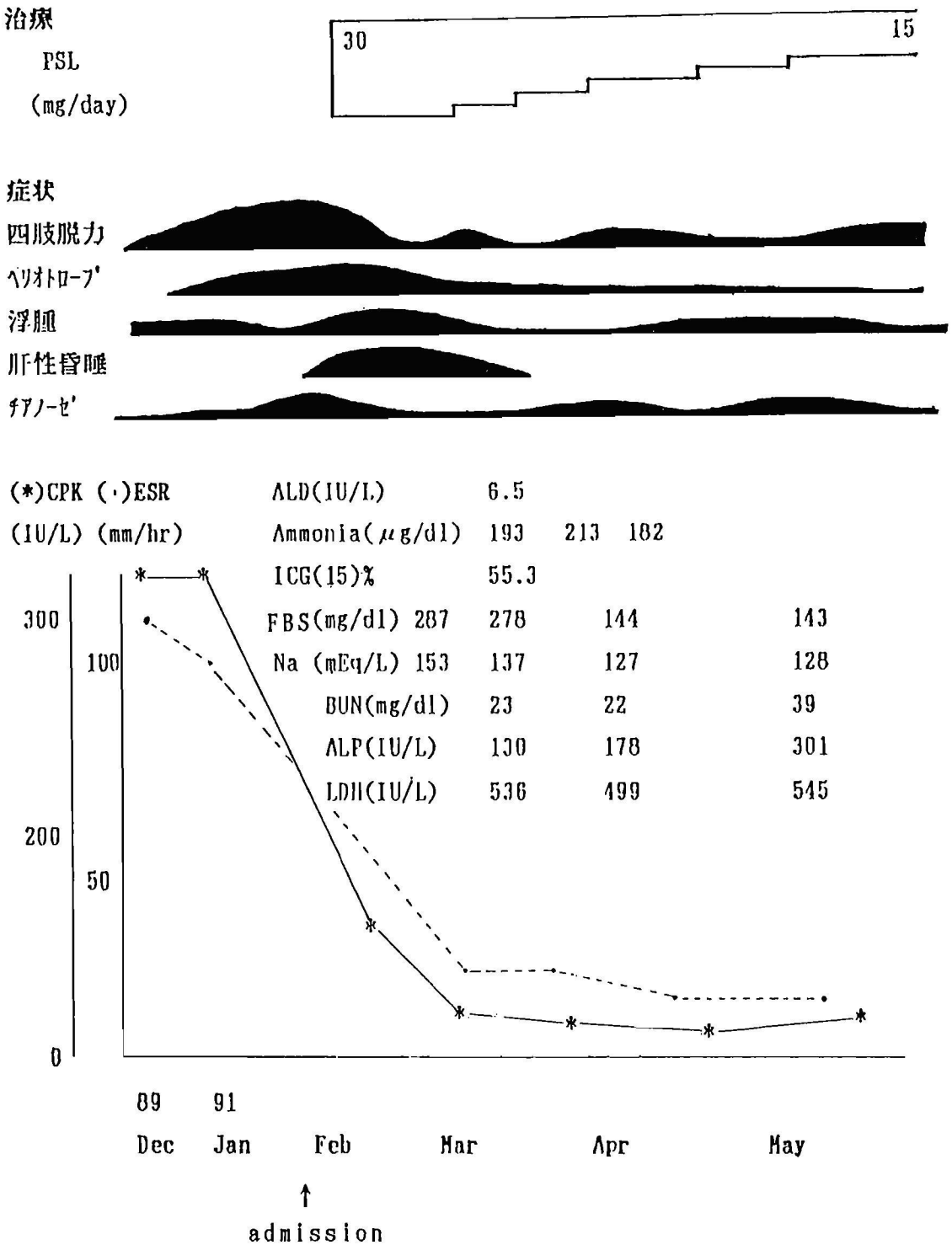
治療
PSL
(mg/day)
30
15
症状
四肢脱力
ペリオトロープ
浮腫
肝性昏睡
チアノーゼ
(*)CPK (・)ESR
(IU/L) (mm/hr)
ALD(IU/L) 6.5
Ammonia(μg/dl) 193 213 182
ICG(15)% 55.3
FBS(mg/dl) 287 278 144 143
Na (mEq/L) 153 137 127 128
BUN(mg/dl) 23 22 39
ALP(IU/L) 130 178 301
LDH(IU/L) 536 499 545
300
100
200
50
0
89 91
Dec Jan Feb Mar Apr May
admission

Fig. 2. 臨床経過

Teble 3. PBCを伴うPM／DMの報告例

報告者	年齢・性	臨床経過・組織型	AMA以外の陽性抗体	備　考
Uhl(1974)	48F	PM,aPBC(Ⅱ)		Scleroderma
Dau(1981)	45F	PM－(2yrs)→aPBC(Ⅱ)		cholecystectomy
Epstein (1981)	30F	sPBC(Ⅱ)－(6yrs)→PM	抗核抗体	
Willson (1981)	52F	aPBC(Ⅱ)－(1yrs)→PM		cholecystectomy
Milosevic (1990)	68F	sPBC(Ⅱ)－(2yrs)→PM		
栗田(1983)	33F	PM－(2yrs)→sPBC(Ⅱ)	抗細胞質抗体	第一子出産後
板垣(1985)	56M	sPBC(Ⅱ)－(3yrs)→PM		
佐藤(1986)	58M	aPBC(Ⅱ)－(2yrs)→PM	抗核抗体	両下腿湿疹
上田(1988)	39F	PM,aPBC(Ⅱ)	抗核抗体	
藤乗(1988)	56M	PM－(6ms)→aPBC		心筋病変
斎藤(1988)	55M	aPBC(Ⅰ)－(4yrs)→PM		拡張型心筋症
高木(1988)	37F		AMA(-)	肺線維症
山本(1989)	45F			Raynaud syn.
武田(1989)	44F	PM－(2yrs)→aPBC(Ⅰ)		IgA-λ
阿部(1989)	62F	aPBC(Ⅰ)－(1yr)→PM	抗核抗体	Nephrotic syn.
杉山(1990)	53F	aPBC(Ⅰ)－(2yrs)→PM	抗DNA抗体	肝左葉腫大
本症例	66F	sPBC－(4yrs)→DM		多臓器障害

sPBC : symptomatic Primary Biliary Cirrhosis, aPBC : asymptomatic PBC

こともあったが、現在症状は安定している。心病変については同じく筋病変ということで注目され、最近は報告数も少しづつではあるが増えており総論的な報告も散見する[5~6]。Okaらによると、多発性筋炎における心病変合併率は69%でその内訳は心電図異常、心筋梗塞、心筋炎が多く、組織学的所見は主に間質への細胞浸潤と心筋線維の変性となっている[7]。一方Askariらは、ST-T変化や房室ブロック、上室性及び心室性不整脈、冠動脈病変、心筋病変さらに僧帽弁逸脱症や心膜炎等に大別した[8]。またGottdienerら[9]やDenbowら[10]の報告でも多発性筋炎における心病変合併率はそれぞれ76%、72%と高く、心病変が骨格筋病変に先行したとする報告[11~12]を考慮すれば軽微なものも含めて、多発性筋炎及び皮膚筋炎の症例においては常に心病変の存在に注意を払わねばならないことがわかる。本症例では僧帽弁閉鎖不全症以外の所見を認めず心機能は良好であった。またPBC及び多発性筋炎の経過中にうっ血型心筋症を合併した例も報告されているが、心筋及び骨格筋ともに炎症所見は認められず基礎疾患との関連性は定かではない[13]。

皮膚筋炎の20%に悪性腫瘍が合併し、中でも胃癌の発生率が高いことは良く知られている。また萎縮性胃炎が前癌病変に移行しやすいことも周知の事実である。しかしながら本症例においては繰り返し全身諸臓器の悪性腫瘍について精査されたが、悪性腫瘍の存在は確認されていない。

本症例の糖尿病は、空腹時血糖がステロイド開始前後とそれ以後やや不安定な変動をみている。しかし尿糖は殆ど常に陰性、そのうえ症状も感染後などに一時的に出現する程度だったため、ステロイド性糖尿病が最も疑われた。ただ自己免疫機序が膵臓におよびインスリンの分泌能の低下を招くならば二次性糖尿病の発症は十分起こり得るものと思われる。

肝病変については、多発性筋炎及び皮膚筋炎における肝炎合併の報告例は比較的少ない。藤竹らの報告では15例（男性7例、女性8例；平均年齢45歳）中11例までが肝炎の合併が同時もしくは数カ月以内の発症となっている[14]。そのうち急性肝炎もしくはB型肝炎の合併例が4例、慢性肝炎（HBs-Ag(-)）もしくは肝硬変合併例が11例だった。森藤らの報告では、多発性筋炎及び皮膚筋炎12例の組織像において8例までが非特異的炎症像または脂肪変性像であり、これは全体の66%を占め正常像を呈したものはわずか2例のみであった[15]。これらの報告から、ごく軽度の肝病変も含めて考えるならば、多発性筋炎及び皮膚筋炎における肝障害合併の割合は高く、その病因としてウイルス感染が引き金になる可能性も示唆された。本症例における肝病変はPBCであり、肝炎の既往及び抗原抗体とも陰性であり免疫血清学的にも異常値多く、ステロイドにも良く反応していることから双方ともに自己免疫学的機序による発症の可能性がきわめて高い。

結　語

高齢において発症し、多彩な臨床像を呈し定型的皮膚筋炎の病像にPBC合併のほか多臓器不全を伴なった極めて稀な症例を若干の文献的考察を加え報告した。

文　献

1）Michael, M. and Paul, A. : Primary Biliary Cirrhosis and Polymiositis. J. Clin. Gastroenterol. 12 (3) : 332-335, 1990.

2）Tazelaar, H. D., Viggiano, R.W., Pickersgill, J. and Colby, T.V.: Interstitial Lung Disease in Polymyositis and Dermatomyositis. Am. Rev. Respir. Dis, 141:727-733, 1990.

3）Schwarz, M. I., Matthay, R. A., Sahn, S. A, Stanford, R.E., Marmorstein, B. L., and Scheinhorn, D. J. : Interstitial Lung Disease in Polymyositis and Dermatomyositis. Medicine 55 : 89-104, 1976.

4）立石睦人、大友建一郎、山本直人、高野省吾、西戸孝昭、斎藤澄：間質性肺病変による呼吸不全で急死した皮膚筋炎の一剖検例．埼玉医師会誌、446：63-67,1987.

5）Haupt, H. M., and Hutchins, G. M. : The heart and cardiac conduction system in polymyositis-dermatomyositis : A clinico-pathologic study of autopsied patients. Am J. Cardiol. 50 : 998-1006, 1982.

6）Rechavia, E., Rotenberg, Z., Fuchs, J. and Strasberg, B. : Polymyositic heart disease. Chest. 88 : 309-311, 1985.

7）Oka, M. and Raasakka, T. : Cardiac involvement in polymyositis. Scand. J. Rheumatol. 7 : 203-208, 1978.

8）Askari, A. : Cardiac abnormalities. Rheum. Dis. 10 : 131-149, 1984.

9）Gottdiener, J. S., Sherber, H. S., Hawley, R. J., and Engel, W. K. : Cardiac manifestation in polymyositis. Am. J. Cardiol, 41 : 1141-1149, 1978.

10) Denbow CE, Lie JT, Tancredi RG, Bunch TW : Cardiac involvement in polymiositis. Arthritis. Rheum. 22 : 1088-1092, 1979.

11) 河合祥雄、岡田了三：多発性筋炎の心病変．内科、51：297-299,1983

12) 安部行弘、武田光、藤井章伸、原郁夫、山本光利、桑島実、斎藤大治：高度の心病変が骨格筋病変に先行して出現した多発性筋炎の一例．日内会誌、77：63-68,1988.

13) 斎藤修一、山田昇司、高木均、阿部毅彦、竹沢二郎、長嶺竹明、小林節雄、飯塚春太郎、片貝重之：原発性胆汁性肝硬変症に多発性筋炎、うっ血性心筋症を合併した男性剖検例．日消誌,85：287-291,1988.

14) 藤竹純子、斉田恭子、西谷裕、杉之下俊彦、尾崎承一：慢性活動性肝炎を合併した多発性筋炎の一症例．臨床神経学,30：55-61,1990.

15) 森藤隆夫、渡辺進、七宮実、斉藤孝一、西間木友衛、吉田浩、粕川禮司：膠原病における肝障害について．肝臓、22：422-429,1981.

Dermatomyositis Associated with Primary Biliary Cirrhosis

Masafumi Akisaka, Masanori Adachi, Makoto Suzuki, Hayashi Shokita*, Hiroshi Sakugawa* and Atsushi Saito*

Research Center of Comprehensive Medicine and *First Department of Internal Medicine, Faculty of Medicine, University of the Ryukyus

Key words : dermatomyositis, primary biliary cirrhosis, pulmonary fibrosis

ABSTRACT

A 66-year-old woman was admitted to our hospital because of exacerbation of dermatomyositis. She had been treated as dermatomyositis since 1986. She also suffered from liver cirrhosis of unknown etiology and diabetes mellitus. She complained of fever, muscle weakness and myalgia in proximal extremities. Physical examination disclosed body temperature of 37°C, a scaly erythema on her forehead, purpuric rash of the eyelids, cyanosis, clubbing of the fingers and toes. Symmetrical atrophies in proximal limb muscle were evident and muscles were tender to palpation. Auscultation of the heart revealed a midsystolic murmur in apex. Dry rales were heard in bilateral bases of the lung. Abdominal palpation showed a hepatosplenomegaly. Laboratory findings include erythrocyte sedimentation rate 100 mm/h, serum phosphokinase 326 U/L, serum GOT 98 IU/L, serum LDH 718 IU/L, serum total bilirubin 2.2 mg/dl, serum myoglobin 84 ng/dl. Antimitochondrial antibody was positive. The electromyogram study was normal but the muscle biopsy showed slight myopathic change. The liver biopsy demonstrated lymphocytes infiltration, destruction of limiting membranes, which were compatible with Primary Bilialy Cirrhosis(PBC). The final diagnosis of her illness included 1) dermatomyositis, 2) PBC, 3) pulmonary fibrosis and 4) diabetes mellitus. Clinical manifestations gradually improved with predonisolone therapy. However, because of hypoxia and congestive heart failure, rehabilitation for muscle weakness could not be done sufficiently. Dermatomyositis associated with PBC is very rare, although 21 patients with polymyositis associated with PBC were reported to our best knowledge.