琉球大学学術リポジトリ

[症例報告]ＨＣＶ抗体陽性の原発性胆汁性肝硬変症に肝細胞癌を合併した1例

メタデータ	言語:
	出版者: 琉球医学会
	公開日: 2010-07-02
	キーワード (Ja):
	キーワード (En): PBC, HCC
	作成者: 照屋, 寛, 我喜屋, 出, 新村, 政昇, 志喜屋, 孝伸, 山城, 章裕, 佐久川, 廣, 金城, 福則, 斎藤, 厚, Teruya, Hiroshi, Gakiya, Izuru, Niimura, Seishou, Shikiya, Koushin, Ymashiro, Akihiro, Sakugawa, Akihiro, Kinjo, Fukunori, Saito, Atsushi
	メールアドレス:
	所属:
URL	http://hdl.handle.net/20.500.12000/0002015897

ＨＣＶ抗体陽性の原発性胆汁性肝硬変症に肝細胞癌を合併した１例

照屋　寛、我喜屋　出、新村　政昇、志喜屋孝伸、山城　章裕
佐久川　廣、金城　福則、斎藤　厚

琉球大学医学部内科学第１講座
(1993年９月７日受付、1993年10月12日受理)

A Case Report of Primary Biliary Cirrhosis Accompanied by Hepatocellular Carcinoma with Positive Reaction of Antibody to Hepatitis C Virus

Hiroshi Teruya, Izuru Gakiya, Seishou Niimura, Koushin Shikiya, Akihiro Ymashiro, Hiroshi Sakugawa, Fukunori Kinjo and Atsushi Saito

First Department of Internal Medicine, Faculty of Medicine, University of the Ryukyus

ABSTRACT

There have been a few case reports of primary biliary cirrhosis (PBC) accompanied by hepatocellular carcinoma (HCC). We presented here a case report of 59-years-old female, who had PBC accompanied by HCC. She was admitted to our hospital for evaluation of liver dysfunction in 1985. She was diagnosed as having PBC, and in 1992 underwent ultrasonography to correct a space occupying lesion in the segment 7 of the liver. Moreover, a selective celiac angiography showed a tumor in the same region. From the result of these imaging studies she was diagnosed as having HCC. We could not decide which etiological factor contributed to HCC, PBC or HCV infection, however it was decided that it is necessary to check heptitis virus markers and perform ultrasonography regularly, as follow up of PBC. *Ryukyu Med. J., 14 (1) 83 ～ 85, 1994*

Key words : PBC, HCC

緒　言

原発性胆汁性肝硬変症（ＰＢＣ）に合併した肝細胞癌（ＨＣＣ）において，Ｃ型肝炎ウイルス（ＨＣＶ）との関連について検討した報告は僅かである。今回我々は輸血歴のあるＨＣＶ抗体陽性のＰＢＣ症例の経過観察中にＨＣＣの合併を認めた１例を経験したので，若干の文献的考察を加えて報告する。

症　例

症　例：59歳，女性
主　訴：皮膚掻痒感
既往歴：35歳：子宮筋腫
現病歴：昭和43年，子宮筋腫の手術の際，2000mlの輸血を受け，輸血後肝炎を発症した。1986年腹痛を訴え，当科初回受診し，その際，生化学検査で胆道系酵素の上昇を伴う肝機能異常を指摘され，精査目的で入院。抗ミトコンドリア抗体陽性で，腹腔鏡下肝生検では，肝硬変像と胆管の破壊像が認められたことよりＰＢＣと診断した（Fig.1,2）。以後外来で経過観察していたが，1992年１月，腹部超音波検査で肝のＳ７領域に腫瘍性病変を指摘され精査目的で入院となった。

入院時現症：身長152cm，体重56kg，球結膜に黄疸認めず。前胸部にくも状血管腫があり，また，手掌紅斑を認めた。腹部に軽度波動認め，下肢に浮腫を認めた。また，肝を２横指触知した。

入院時検査所見：汎血球減少と赤沈の亢進を認めた。生化学検査では，低アルブミン血症，ＧＯＴ優位のトランスアミナーゼの上昇，ＡＬＰ，γ－ＧＰＴ，

Table 1. Laboratory data on admission

Peripheral blood		Coagulation test	
WBC	2200/mm³	PT	14.6sec
RBC	347×10⁴	APTT	39.7sec
Hb	11.3g/dl	HPT	70%
PLT	4.6×10⁴/mm³		
ESR	25mm/hr	Serology	
		IgG	3313mg/dl
Blood chemistry		IgA	359 mg/dl
TP	7.4g/dl	IgM	404 mg/dl
Alb	3.3g/dl	HB_s Ag	(−)
BUN	12mg/dl	HCV-Ab	(+)
Creatinine	0.81mg/dl	HCV-RNA	(+)
T-Bill	0.9mg/dl	ANA	(−)
GOT	63IU/L	RA	(+)
GPT	64IU/L	LEtest	(−)
ALP	274IU/L	AMA	×160
LDH	360IU/L	AMA-M_2	(+)
γ-GPT	41IU/L		
LAP	201IU/L	Tumor markers	
CHE	235IU/L	PIVKA-2	2.6Au/ml
TBA	11.5IU/L	AFP	203.5ng/ml
TTT	25.7KU		
ZTT	21.5KU		
T-CHO	124mg/dl		
TG	118mg/dl		

ＺＴＴ，胆汁酸の上昇を認めた。血清学的検査では，抗ミトコンドリア抗体が陽性で，抗ミトコンドリアM_2抗体も陽性であった。また，ＨＣＶ抗体が陽性でＨＣＶ－ＲＮＡも陽性であった。腫瘍マーカーは，α-fetoproteinとPIVKA-2の上昇を認めた(Table 1)。

各種画像検査：腹部超音波検査では，肝Ｓ7に２個の癒合した内部不均一な腫瘍性病変を認め周辺にhaloも見られた(Fig.3)。

腹部血管造影では，動脈相で右肝動脈の後上区域と前上区域の動脈枝により栄養されたhypervascular areaを認め，毛細血管相で同部位に腫瘍濃染像を認めた(Fig.4)。

以上よりＨＣＣと診断し血管造影後ただちにマイトマイシン20mg，５-ＦＵ250mgの動注とスポンゼル，リピオドールによる腫瘍塞栓療法を施行した。２週間後の腹部ＣＴでは，肝Ｓ7,8にリピオドールの集積像が認められた。

考　察

従来，ＰＢＣにＨＣＣが合併することは稀であるとされており，本邦では，1990年までに14例の報告をみるにすぎない[1]。しかしこれらの報告では，いずれもＨＣＶの関与を検討していない。

Fig. 1. Laparoscopic examination showing liver cirrhosis.

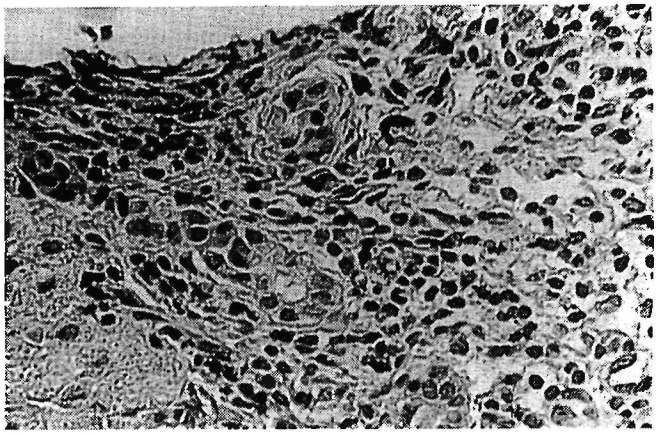

Fig. 2. Irregular bile duct lumen with disrupted epithelium. (H-E stain×100).

本症例の場合，非代償期肝硬変である為血小板減少，凝固時間の延長が認められ肝生検施行によって重篤な出血の危険性もある為肝生検が行えずＨＣＣの病理組織診断を得ることができなかった。しかし血管造影検査では腫瘍濃染像と静脈相での造影剤のwash outがみられ典型的なＨＣＣのpatternを呈し，またＨＣＣに特異性の高いPIVKA-2の上昇も認められた。これらの所見よりＨＣＣと診断した。本症例のＨＣＣの原因に関しては，ＨＣＶ抗体が陽性であることより，まず基礎病変である肝硬変の成因がＨＣＶによるものか，あるいは，ＰＢＣに由来するかが問題となる。Ｃ型肝炎ウイルス感染の50％は輸血によるものであり慢性化した場合，Ｂ型肝炎とは異なり自然治癒はありえずまた肝硬変への進展年数は平均20年といわれている。本症例の場合，約20年前に輸血後肝炎を発症しており現在もＨＣＶ－ＲＮＡ陽性であることより輸血によりＣ型肝炎ウイルスに感染し急性肝炎発症後慢性化し肝硬変へ

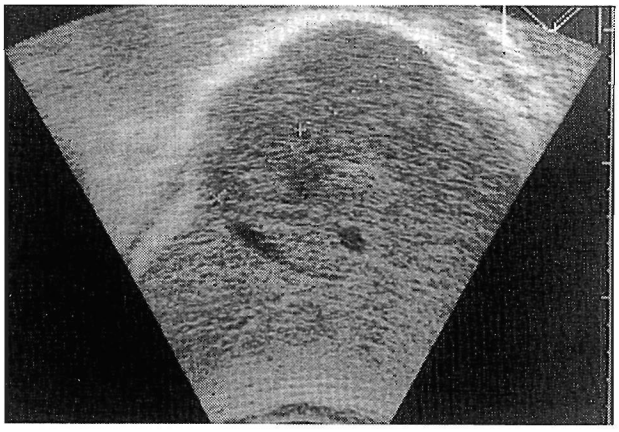

Fig. 3. Ultrasonogram showing space occupying lesion which is hypoechoic with ill defined margins and non-uniform echos.

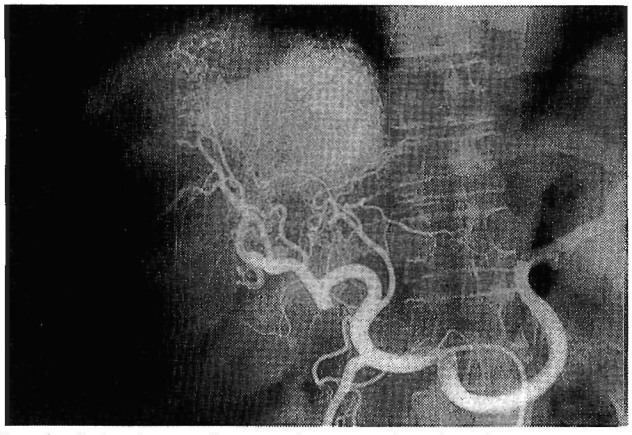

Fig. 4. Selective celiac angiogram showing hypervascular mass lesion in the segment 7,8 of the liver.

と進展していったと考えられる。また本症例の肝硬変の組織像は胆管の破壊，消失像が著明でありＰＢＣの肝硬変期の組織像にも一致しており肝硬変の原因としてウイルスと共にＰＢＣの関与も考えられる。以上より本症例はＨＣＶとＰＢＣの両方の要因が加わって肝硬変が発症したと考えられる。次に，肝発癌に関してもＰＢＣ，ウイルス性のいずれによるかが，問題となってくる。ＰＢＣはウイルス性の肝硬変に比べ肝硬変期間が短く，肝細胞の再生力が弱いことより，ＨＣＣの発症が少ないと考えられている[2,3]。ＰＢＣの場合，黄疸を認めてからの生存期間は，平均５年とされているが，ＨＣＣを合併したＰＢＣ例では，ほとんどの場合，肝硬変期間が５年以上であり肝硬変期間の長期化が見られている。

従って，ＰＢＣからのＨＣＣの発症に関しては，肝硬変期間の長期化が重視されている[4,5]。本例でも肝硬変がＰＢＣに由来するものであれば，肝硬変期間は７年であり，ＰＢＣからのＨＣＣの発症もありうると思われる。

今後，ウルソ酸やコルヒチン等の使用により，ＰＢＣの患者でも，肝硬変の状態で比較的長期に生存する症例が増えてくると思われる。その様な症例においては，ＨＣＣの発症も念頭において，腹部超音波検査で，経過観察していく必要があると思われる。また，ＨＣＶ関与の検索も同様に重要であると思われる。

結　語

１，ＨＣＶ抗体陽性のＰＢＣにＨＣＣを合併した１例を経験した。

２，ＰＢＣからのＨＣＣの発症に関しては，肝硬変状態での生存期間の長期化が発癌に関連していると言われているが，本例では肝硬変状態で７年経過していた。

３，今後治療の進歩に伴ない肝硬変状態へ進展したＰＢＣの長期観察例の増加が予想され，その際，ＨＣＣの発症も念頭においた経過観察が必要と思われた。また，ＨＣＶ関与の検索も同時に重要であると思われた。

文　献

１）畑耕治郎，畠山重秋：ＨＣＶ抗体陽性の原発性胆汁性肝硬変症に肝細胞癌を合併した１例．肝臓33（２）：167-171,1992.

２）市田隆文，波田野徹，笹川哲哉，朝倉均：原発性胆汁性肝硬変症から見出だされた肝細胞癌．肝胆膵21：969-975，1990.

３）高木文昭，高橋敦，横山武：原発性胆汁性肝硬変症に合併した肝細胞癌の一剖検例．病理と臨床３：664-668,1985.

４）市田隆文，石原清，野本実，上村朝輝：原発性胆汁性肝硬変の病理と症候．肝胆膵19：1113-1119，1989.

５）鈴木一幸，山崎潔，佐藤俊一：原発性胆汁性肝硬変における肝細胞癌の合併，その頻度と病因に関する検討．肝臓(Sppl.)32：50,1991.