琉球大学学術リポジトリ

[症例報告]非クロストリジウム性ガス壊疽の1治験例

メタデータ	言語: 出版者: 琉球医学会 公開日: 2010-07-02 キーワード (Ja): キーワード (En): non-clostridial gas gangrene, perineal abscess 作成者: 花城, 直次, 伊佐, 勉, 本馬, 周淳, 松本, 光之, 徳嶺, 章夫, 草野, 敏臣, 武藤, 良弘, 高江州, 裕, Hanashiro, Naoji, Isa, Tsutomu, Honma, Kaneatsu, Matsumoto, Mitsuyuki, Tokumine, Fumio, Kusano, Toshiomi, Muto, Yoshihiro, Takaesu, Yutaka メールアドレス: 所属:
URL	http://hdl.handle.net/20.500.12000/0002015904

非クロストリジウム性ガス壊疽の1治験例

花城　直次、伊佐　勉、本馬　周淳、松本　光之
徳嶺　章夫、草野　敏臣、武藤　良弘、高江州　裕*

琉球大学医学部外科学第一講座
*北部地区医師会病院外科

(1993年10月5日受付、1994年3月8日受理)

A Case of Non-Clostridial Gas Gangrene

Naoji Hanashiro, Tsutomu Isa, Kaneatsu Honma, Mitsuyuki Matsumoto,
Fumio Tokumine, Toshiomi Kusano and Yoshihiro Muto and Yutaka Takaesu*

*First Department of Surgery, Faculty of Medicine, University of the Ryukyus, and *Northern Okinawa Medical Center*

ABSTRACT

A case of non-clostridial gas gangrene in a 67-year-old female with good result of therapy was described. The patient with spiked fever and perineal abscess of a few weeks' duration was referred to the Ryukyu University Hospital on November 20, 1991. On admission, she appeared critically ill. The physical examination showed gas formation with crepitation within the lower abdominal wall and around the perineal opened wound with a foul-smelling, brown exudate. Abdominal computed tomography demonstrated numerous gas bubbles in the abdominal wall and in the abdominal cavity. Emergency colostomy and decompression drainage of all involved compartments were performed. Bacterial cultures of drained abscess yielded *Enterococcus avium.* The patient was vigorously treated with nutritional and antibiotic therapy. She recovered from her gas gangrene and was discharged about 4 months after admission. *Ryukyu Med. J., 14(2)151～154, 1994*

Key word : non-clostridial gas gangrene, perineal abscess

諸　言

ガス壊疽はガス生産性感染症を意味し、菌種別にクロストリジウム性ガス壊疽、非クロストリジウム性ガス壊疽に大別できる。両者で治療法が異なるため鑑別を要し、治療開始の遅れはしばしば予後[1]を左右する。今回、著者らは基礎疾患をもたない患者の肛門周囲膿瘍から発生した非クロストリジウム性ガス壊疽の1例を経験したので、若干の文献的考察を加えて報告する。

症　例

患者：67歳、女性
家族歴：特記すべきことなし
既往歴：16年前、緑内障の手術
現病歴：1991年11月初旬、肛門周囲に約1㎝の有痛性腫瘤を触知したため、近医を受診し、鎮痛剤の処方を受けた。数日後に40℃台の発熱と肛門周囲の腫瘤の増大、疼痛の増強を認めたため他医を受診し、肛門周囲膿瘍の診断で膿瘍穿刺を施行された。以来外来通院加療を受けていたが、保存的治療で症状の改善がなく、11月20日当科に入院となった。

Table 1 Laboratory data on admission

WBC	14200	/mm³	HPT	41	%
RBC	335×10⁴	/mm³	CPK	19	IU/L
Hb	9.5	g/dl	T.Bil	0.3	mg/dl
Plt	32.9×10⁴	/mm³	CRP	18.52	mg/dl
Cre	0.8	mg/dl	pH	7.537	
BUN	18	mg/dl	PCO_2	29.9	mmHg
TP	4.8	g/dl	PO_2	59.7	mmHg
Alb	1.8	g/dl	HCO^{-3}	25.5	mmol/l
GOT	12	IU/L	BE	3.1	mmol/l
GPT	9	IU/L	Blood culture:		negative
ChE	58	IU/L	Abscess culture:		E. avium

入院時現症：身長150cm、体重69kg、意識明瞭、体温38.7℃、脈拍90／分、不整、血圧100/60mmHg、呼吸数40回/分。眼球結膜に黄染なく、眼瞼結膜に軽度貧血があった。触診上、両側々腹部の皮膚に握雪感と、右側腹部に波動を伴う発赤を認めた。肛門周囲の9時と3時の方向には自潰した、悪臭のある浸出液の排泄を伴う潰瘍が観察された。

入院時検査所見：血液検査では、白血球増多、軽度の貧血、低蛋白血症、低酸素血症、呼吸性アルカローシスを呈し、CRPの上昇がみられた(Table 1)。
紹介医にてのバリウム注腸造影にて、直腸と肛門周囲の皮下に瘻孔の存在が確認され、膿瘍腔を形成していた。また、皮下組織にも淡いガス像がみられ、局所所見では肛門周囲の9時と3時の方向に悪臭と浸出液を有する自潰した膿瘍腔が認められた(Fig. 1)。入院時のCT検査では一部、筋層間にもガス像がみられたが、主要なガス存在部位は皮下組織中であった(Fig. 2)。細菌培養の結果を待たずに臨床経過よりガス壊疽と診断し、11月20日緊急ドレナージ手術を行った。

手術所見：直腸と肛門周囲の皮膚に瘻孔ができていたため、S状結腸に人工肛門を造設し、ドレナージチューブをダグラス窩に一本、皮下に計7本、肛門周囲の膿瘍腔へ左右一本ずつ留置し、緊急手術を終了した。

術後経過：術後9日目に食事摂食を開始したが、持続する発熱によると思われる食欲不振がみられ、中心静脈栄養を中心に患者の管理を行った。後日、肛門周囲の膿瘍腔より*Enterococcus avium*が分離同定されたが、嫌気培養にてはクロストリジウム属を含む嫌気性菌は検出されなかった。術後14日めには再度白血球が16000／mm³、発熱も39℃台が続発し、創の細菌培養の結果を待たずにメチシリン耐性黄色ブドウ球菌

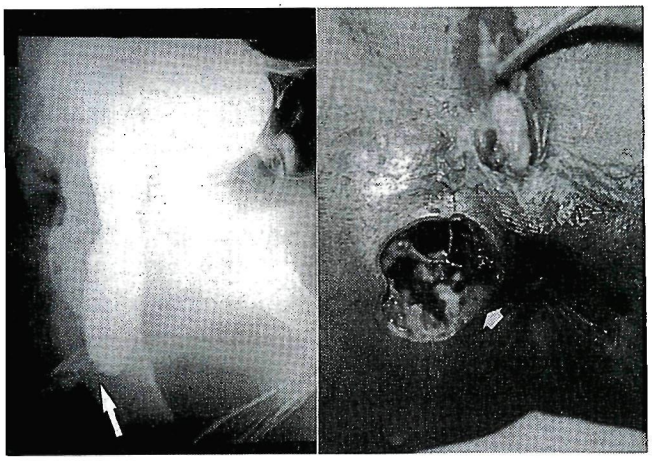

Fig. 1 Barium enema study in the local hospital (left) demonstrating a recto-cutaneous fistula (arrow) and macrophotograph on admission (right) showing a ruptured perineal abscess (arrow).

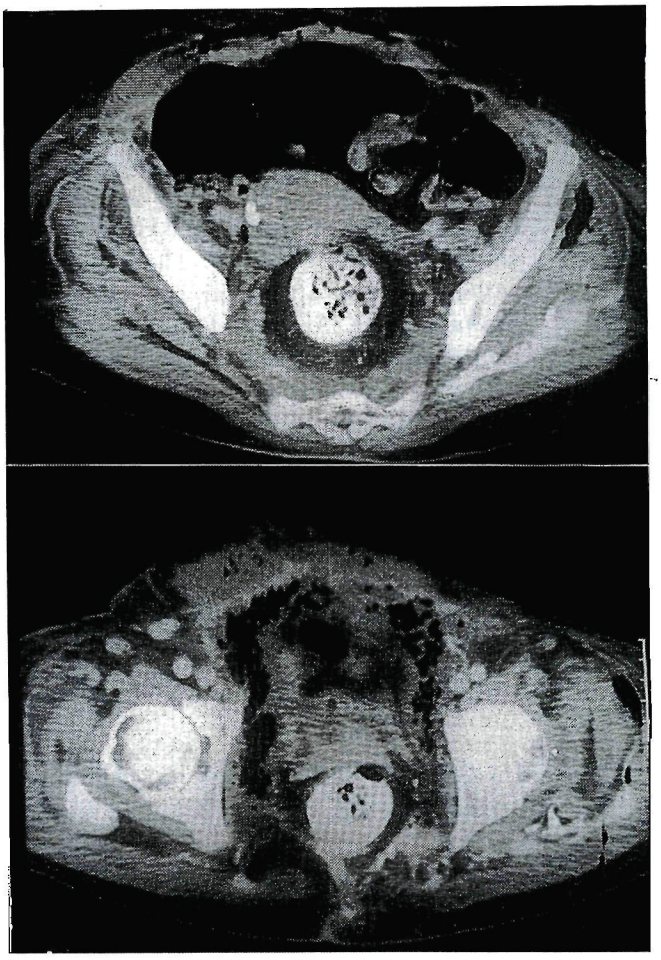

Fig. 2 Abdominal CT scan demonstrating numerous gas bubbles (hypodense bubbles) within the abdominal wall (top) and in the abdominal cavity (bottom).

(MRSA)の感染予防を考慮し抗生物質としてバンコマイシン(VCM)を使用した。しかし、その後の細菌培養の結果ではMRSAは検出されずVCMを中止とした(Fig. 3)。術後33日までには全粥経口摂取も可能となり全身状態も改善したので、全身的な抗生剤の投与は中止し以後はポピドンヨード生食による肛門周囲膿瘍腔の洗浄をおこなった。しかし、膿瘍腔の創傷治癒は遅延し、時々37℃台の発熱が継続したのでその都度感受性のある抗生物質の静脈内投与を行った。経過中起炎菌は*Enterococcus avium*から*Acinetobacter, Candida*の混合感染を経て*Pseudomonas*, MRSAへと菌交代現象がみられた。術後128日目の平成4年3月28日膿瘍腔が閉鎖したため退院とした。人工肛門の閉鎖は1年3か月後の1993年2月19日に行い、その後の経過は良好である。

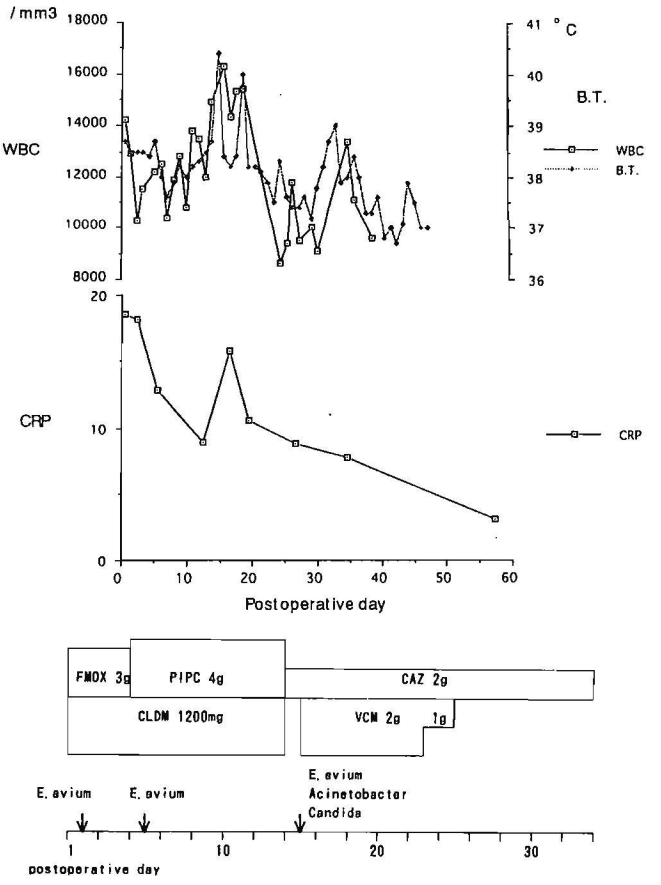

Fig. 3 Clinical course of our case.
FMOX: Flomoxef sodium. PIPC: Piperacillin sodium. CLDM: Clindamycin. CAZ: Ceftazidime. VCM: Vancomycin.

考 察

ガス壊疽を菌種別[2]に分類すると、クロストリジウム性ガス壊疽と非クロストリジウム性ガス壊疽に大別される。非クロストリジウム性ガス壊疽の起炎菌としては、*Streptococcus, Proteus, E. coli, Enterococcus, Klebsiella, Pseudomonas, Bacteroides*などが知られており、Bessmannら[3]の報告では48例中単一の起炎菌が検出できたのはわずか7例であり、大部分が混合感染であったと述べている。患者の基礎疾患[2]として、糖尿病[4~6]、肝硬変、腹部外科手術後[7]および産後などが多いが、基礎疾患が明らかでなく外傷の既往のない報告[8]もみられる。

自験例は基礎疾患はなく、非クロストリジウム性のガス壊疽であったが、肛門周囲膿瘍という閉鎖腔の中で嫌気性菌が発育しやすい環境にあったため細菌が腹壁内に侵入してガス壊疽を発生したと考えられた。

診断上最も重要なことは、クロストリジウム性ガス壊疽との鑑別である。クロストリジウム性ガス壊疽は高圧酸素療法が有効[9,10]であるが、非クロストリジウム性ガス壊疽では高圧酸素療法は無効[9,10]であり、両者間には治療方法が異なる。

ガス壊疽の診断は局所の聴診による捻髪音と触診による握雪感で確診できる。しかし、局所の皮膚の色調の変化がみられず圧痛のみしかみられない場合[11]もあり、このような症例では診断と治療の開始が遅れる一因となっている。X線写真ではガス像がみられ、CT検査ではX線写真では確認できない小さなガス像でも検出可能であり、感染の波及部位や範囲を決定するのに更に有用である。さらに、クロストリジウム性ガス壊疽では筋が炎症の主体であるため筋層内に羽毛状ガス像を呈するが、非クロストリジウム性ガス壊疽[2]では炎症の主体が筋膜であるため、ガス像は皮下筋膜に沿って存在し筋層内には存在しない。このガスの存在部位よりクロストリジウム性か否かの診断が可能である。自験例はCT所見より非クロストリジウム性ガス壊疽が疑われた。それでも確定診断には細菌培養が必要であるが、クロストリジウム属が外傷部から検出されない場合やcontaminationによることがあるため、最低3ヵ所以上の部位の分泌物の培養や菌に対するグラム染色など[14]が必要とされている。

予後に関しては、非クロストリジウム性ガス壊疽の死亡率は診断後数時間以内に壊死組織をすべて切除することによって、30%～76%あったものが8.3%～12.5%[2]まで改善しているといわれている。そのため、治療はただちに創を開放とし、健常組織がでるまで壊死組織を広範囲にdebridement[1,15]することが必要である。そして、抗生物質は初期にはクロストリジウム性ガス壊疽と非クロストリジウム性ガス壊疽の鑑別が難

しいためペニシリンと混合感染に対しセフェム系及びアミノグリコシド系の併用[7]が効果的で、経過中に注意すべきことは次々に菌交代現象が起こるため頻回の細菌検査が必要であり、結果に応じた抗生物質の変更[1,2]を行わなければならない。自験例も早期に壊死組織の除去と適切な抗生物質の併用療法を開始し、頻回の細菌検査と適切な抗生物質の投与を行い、4ヵ月の長期入院で治癒を得た。

このように綿密な経過観察を行い可能な限り早期診断、治療に努めることが、予後改善に大きく影響すると思われた。

結　語

基礎疾患のない肛門周囲膿瘍より体幹に波及する非クロスリジウム性ガス壊疽症例を経験したので、若干の文献的考察を加え報告した。

文　献

1) Freischlag, J. A., Ajalat, G., and Busuttil, R. W.: Treatment of necrotizing soft tissue infection: The need for a new approach. Am. J. Surg. 149: 751-755, 1985.
2) 西出和幸, 杉本　侃：非クロストリジウム性ガス壊疽. 救急医学　10：1457-1466, 1986.
3) Bessman, A. N., and Wagner, W.: Nonclostridial gasgangrene: Report of 48 cases and review of the literature. J.A.M.A. 233: 958-963, 1975.
4) 向田尊洋, 近藤潤次, 野上厚志, 池田光則, 原史人, 中嶋健博：糖尿病に合併した非クロストリジウム壊疽の1例. 日臨外医会誌　53：2790-2793, 1992.
5) 辻　福正, 木村文敏, 小山隆司, 山崎良定：下肢ガス壊疽の3例. 日臨外医会誌　53：75-80, 1992.
6) 葉山典泰, 喜多島豊三, 奥村光次郎, 黒田　亮, 小泉　強, 難波　亨, 中嶋雅彦, 上田利貞, 大城　博：非クロストリジウム感染性ガス壊疽の1例. 医療 42：721-724, 1988.
7) Robert, E. C., William, E. T., Robert, A. P., Kent, C. W., and Raymond, C. R.: Postoperative necrotizing fasciitis of the abdominal wall. Am. J. Surg. 140: 787-790, 1980.
8) 植田直樹, 冨士原彰, 馬淵透明, 田邊治之：非クロストリジウム性ガス壊疽の1治験例. 日臨外医会誌　53：2904-2907, 1992.
9) 小川道雄：ガス壊疽と高圧酸素療法. 外科診療 14：1630-1632, 1972.
10) Roading, B., Groeneveld, P. H. A., and Boerema, I.: Ten years of experience in the treatment of the gas gangrene with hyperbaric oxygen. Surg. Gynecol. Obstet. 134: 579-585, 1972.
11) Darke, S. G., King, A. M., and Slack, W. K.: Gas gangrene and related infection-classification, clinical feature and etiology, manegement and mortality: A report of 88 cases. Br. J. Surg. 64: 104-112, 1977.
12) 杉本　壽, 澤田祐介, 吉岡敏治：嫌気性感染症(ガス壊疽)に対する高圧酸素療法. 整形・災害外科 23：143-153, 1980.
13) Paul, H. R., Jerry, M. S., Bruce, D. T., and William, P. R.:Diagnosis and therapy of necrotizing soft tissue infection of the perineum. Ann. Surg. 187: 430-434, 1978.
14) 渋谷正徳, 杉本　壽, 杉本　侃：ガス壊疽の最近の治療. 医学のあゆみ　141：389-391, 1987.
15) Changyul, O., Chongwook, L., Julius, H. J.: Necrotizing fasciitis of perineum. Surgery, 91: 49-51, 1982.