琉球大学学術リポジトリ

# [症例報告]完全直腸脱に対するRoscoe Graham氏法の2治験例



| メタデータ | 言語:<br>出版者: 琉球医学会<br>公開日: 2010-07-02<br>キーワード (Ja):<br>キーワード (En): rectal prolaose, Roscoe Graham operation<br>作成者: 久貝, 忠男, 砂川, 恵伸, 池村, 栄作, 川畑, 勉, Kugai, Tadao, Sunagawa, Keishin, Ikemura, Eisaku, Kawabata, Tsutomu<br>メールアドレス:<br>所属: |
| --- | --- |
| URL | http://hdl.handle.net/20.500.12000/0002015910 |

Ryukyu Med. J., 12(3), 281～285, 1992

# 完全直腸脱に対するRoscoe Graham氏法の2治験例

久貝　忠男　　砂川　恵伸　　池村　栄作　　川畑　　勉

沖縄県立宮古病院外科

（1991年6月4日 受付、1991年7月4日 受理）

## はじめに

直腸脱は高齢者に多く、かつ良性疾患であることから、その外科治療としては、本邦では簡便で、安全性の高い経会陰式手術がよく選択されている。しかし、経会陰式手術は経腹式手術に較べ、再発率が高く、根治性に問題を残している。

われわれは、Roscoe Graham氏法による経腹式手術を2例に施行し、根治性および機能性において推奨しうる術式と思われたので報告する。

## 症　　例

症例1：72歳、女性。
主訴：直腸脱出
既往歴：11年前に痔核切除術を受けた。
現病歴：1983年11月に直腸脱をきたし、用手還納不能のため来院した。完全直腸脱の診断で入院した。
病悩期間は約4カ月であった。

肛門所見では、直腸の全層が約10cmにわたり完全に脱出していた。脱出直腸粘膜の一部にはびらんがあり、出血が見られた。肛門輪は弛緩していた。

臨床検査所見：WBC6500/mm³, RBC395×10⁴/mm³, Hb12.6g/dl, Ht32.1%
肝機能正常、腎機能正常、心肺機能正常、

症例2：82歳、女性。
主訴：直腸脱出
既往歴：特記すべき事なし。
現病歴：1991年1月に直腸脱をきたし用手還納不能のため来院した。完全直腸脱の診断で入院した。
病悩期間は約6カ月であった。

肛門所見では、直腸の全層が約15cmにわたって完全に脱出しており、脱出直腸粘膜は同心円状で輪状の溝が見られた。肛門直腸粘膜にはびらんや出血は見られなかった。肛門輪は弛緩しており、脱出直腸は用手還納後も力むと容易に脱出した。

臨床検査所見：WBC4600/mm³, RBC374×/10⁴/mm³, Hb10.1g/dl, Ht30.7%。
肝機能正常、腎機能正常、心肺機能正常。

手術手技：Roscoe Graham氏法[1]の要点は、肛門挙筋群のうち最も強大である恥骨直腸筋を縫縮し、前方に転位している直腸を後方に移動させ、岬角仙骨靭帯に固定して降下を防止することにある（Fig. 1）。直腸の前、後、両側方の剝離を尾側まで広範囲に行ない、恥骨直腸筋を露出する。恥骨直腸筋と直腸前壁との間に示指がはいる程度の余裕を残して恥骨直腸筋を2針縫縮し、一部、直腸前壁にも固定した。つぎに、直腸後壁を岬角の仙骨前靭帯に固定した。2症例とも術後経過は良好で、症例1は術後7年、症例2は術後5カ月の現在、再発を見ていない。

## 考　　察

完全直腸脱に対する手術法は、到達経路別に、経会陰式手術と経腹式手術に大別される。

荒川による全国集計[2]によると、本邦では経会

陰式手術が約６割をしめ、特に、三輪－Gant法あるいは三輪－GantにThiersch法を併用する術式が最も多く、本邦における標準術式となっている（Table １）。その理由は、経会陰式手術は侵襲が少なく手術が簡単であるという利点があるからである。しかし、経会陰式手術は再発率が高く、根治性に問題がある。欧米においては、経腹式手術が70～80％と大多数を占め[3,4]、三輪－Gant法はほとんど施行されていない。

術後の合併症と死亡率の面から経会陰式手術と経腹式手術を比較した場合、経会陰式手術では術後合併症の頻度が低く、かつ軽症で容易に対処しうるものである。一方、経腹式手術では術後合併症の頻度が経会陰式手術に較べて高く、しばしば重症で死亡例も報告されている。しかし、死亡例のほとんどは周術期管理が未熟であった過去の症例であり、現在ではほとんどみられない。安全性においても経腹式手術は次第に評価されてきている。

術後再発率についてみると（Table２）、経会式手術では、Thiersch法54-56％、三輪－Gant・Thiersch法14-18％、その他の経会陰式手術 45-66.7％と高いのに対して、経腹式手術では、直腸－S状結腸切除術を除けば、Roacoe Graham法０－８％、Ripstein法6.5％、Wells法０－8.7％と低い。また、術後再発までの期間では、経会陰式手術は２－３カ月にピークがあり、殆どが１年以内に再発いてしるのに対して、経腹式手術は２－３年にピークがあり、術後５年以上を経過した症例では再発をきたしたものはほとんどない。すなわち、経腹式手術は再発率の低い点、再発までの期間が長い点で優れている。手術後の直腸肛門機能を便失禁の残存の面からみると、Thiersch法や三輪－Gant法に代表される経会陰式手術では直腸肛門機能の回復はほとんど望めず、再発がなくても便失禁は残ると考えられる。一方、経腹手術では６％に改善がみとめられている[3,8]。完全直腸脱に伴う便失

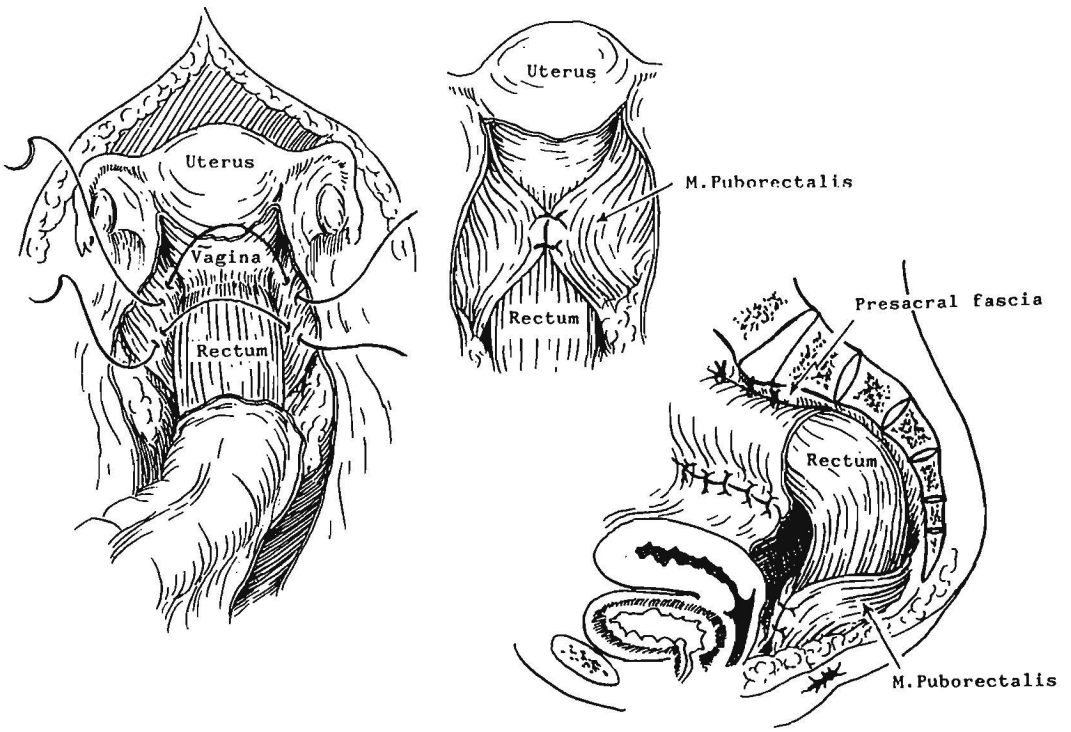


Fig.1 Roscoe Graham Operation[1]

Table 1　Operations for rectal prolapse in Japan

| | Operation | % |
|---|---|---|
| Transperineal | Miwa－Gant(or+Th.) | 32.9% |
| | Thiersch | 11.9% |
| | Others | 12.9% |
| | | 57.7% |
| Transabdominal | Roscoe Graham | 2.4% |
| | Ripstein | 4.9% |
| | Anterior resection | 2.9% |
| | Others | 29.5% |
| | | 39.7% |
| Others | | 2.5% |

(by H.Arakawa[2])

禁は、経腹式では期待できるが、経会陰式では期待できないと考えられる。

完全直腸脱の手術目的として安全性、根治性、簡便性を求めるのは当然であるが、現時点ではこれらの全てを満たす術式はない。経腹式手術では、術後合併症が発生しやすいことが欠点として挙げられて来たが、これらの問題は周術期管理の進歩、手術手技の向上により解決可能でり、むしろ、根治性と術後直腸肛門機能の回復を重視して積極的に経腹式手術を選択すべきであると考える。経腹式手術としては種々の術式があり、それぞれに特色があるが、これらのうち、Ripstein法は異物を装着することに懸念があり、また前方切除術に関しては良性疾患に対する術式としては侵襲が大き過ぎると考えられ

Table 2 Recurrence Rate of Various Surgical Procedures for Massivve Rectal Prolapse

| Operation | Author | Recurrences |
|---|---|---|
| Transperineal procedure | | |
| Thiersch | Küpfer(1970)[3] | 56% |
| | Goligher(1984)[5] | 54% |
| Gant-Miwa·Thiersch | Takemura(1982)[6] | 14% |
| | Mutoh(1984)[7] | 18% |
| | Konishi(1990)[8] | 0% |
| Others | Okada(1982)[9] | 45% |
| | Goligher(1984) | 66.7% |
| Transabdominal procedure | | |
| Ripstein | Theuerkauf(1985)[4] | 3.4% |
| Bacon | Okada(1982) | 4.0% |
| Kümmel | Okada(1982) | 6.5% |
| Anterior resection | Okada(1982) | 16.7% |
| | Theuerkauf(1985) | 1.8% |
| Wells | Küpfer(1970) | 0% |
| | Goligher(1984) | 8.2% |
| | Theuerkauf(1985) | 3.3% |
| Roscoe Graham | Küpfer(1970) | 8.0% |
| | Adel-Enein(1979)[10] | 0% |
| | Goligher(1984) | 7.6% |
| | Konishi(1990) | 0% |

る。われわれは、その他の経腹式術式の成績、術後合併症、再発率を比較検討した結果、Roscoe Graham氏法を選択した。Roscoe Graham氏法は、本邦では、それほど多くは施行されていないが、Goligher[10]は再発率の低い点を評価しており、特に15cmを越える巨大直腸脱には今後根治手術として推奨しうる術式と思われる。

## 結　　語

完全直腸脱は良性疾患であるが、その症状は強く、心理的に悪影響を与え、自宅にひきこもりがちで無能力状態、うつ状態になり、患者の根治手術に対する期待は大きい。われわれは、２例の完全直腸脱の症例にRoscoe Graham氏法を施行して良好な結果を得た。Roscoe Graham氏法は根治性および機能の面から推奨しうる術式と考えられた。

## 文　　献


1) Graham, R.R: The operative repair of massive rectal prolase. Ann Surg 6:1007-1014, 1942.
2) 荒川廣太郎：直腸脱の現状ー最近10年間の本邦全国集計ー．大腸肛門誌　35:224-229, 1979.
3) Küpfer C.A, Goligher, J.C.: One hundred consecutive cases of complete prolase of the rectum treated by operation. Brit J Surg 57:481-487, 1970.
4) Theuerkauf, F.J.Jr.: Rectal prolapse and internal intussusception of the rectum: diagnosis and surgical treatment. Colon, Rectal and Anal Surgery (Kodner, I.J., Hoffman, M.J. and Fry, R.D.), pp76-90, The CV Mosby Co., St.Louis, 1985.
5) Goligher, J.C.: Prolapse of the rectum. Surgery of the Anus, Recum and Colon, 5th Ed., pp246-284, Balliere, Tindall, 1984.
6) 竹村　浩，土屋　周二，小林　俊介：経肛門的アプローチによる手術ーとくにGant-三輪法・Thiersch法併用手術ー．大腸肛門誌35:476-482, 1982.
7) 武藤徹一郎，小西　文雄，上谷潤次郎，沢田俊夫，森岡　恭彦:直腸脱の手術と成績ーGant-三輪・Thiersch法併用手術ー．外科 46：584, 1984.
8) 小西　文雄，宇賀神浩人，金澤蕉暁太郎：直腸脱の手術．手術44:1905-1911, 1990.
9) 岡田　光生，岩垂　純一，柳田　通，塚本順，隅越　幸男：直腸脱の治療（開腹術式について）．大腸肛門誌35:483-486, 1982.
10) Aboul-Enein, A.: Prolapse of the rectum in young man: treatment with a modified Roscoe Graham operation. Dis Colon Rectum 22:117-119, 1979.

# The Surgical Repair with Roscoe Graham Operation of Massive Rectal Prolapse: Report of Two Cases

Tadao Kugai, Keishin Sunagawa, Eisaku Ikemura, and Tsutomu Kawabata

Division of Surgery, Prefectural Miyako Hospital, Okinawa 906, JAPAN

Key words: rectal prolaose, Roscoe Graham operation

**Abstract**

Massive rectal prolapse is a benign disease, however a disabling condition both physiologically and psychologically. In surgical treatment of massive rectal porlapse, transperineal procedures have usually been used in Japan, because of simple technique with small operative risk. However, transperineal procedures have been associated with high postoperatve recurrences and residual incontinence. We used Roscoe Graham operation in the treatment of two female casea with massive rectal prolapse aged 72 and 82 years. The patients have been well with complete recovery of anorectal function and no recurrence of the prolapse 5 months and 8 years after the surgery, respectively. Roscoe Graham operation is a recommendable procedure for cases with massive rectal prolapse, since acceptable recovery of anorectal function with low incidence of postoperative recurrence of the prolapse.