琉球大学学術リポジトリ

[原著] ネコ脳におけるForel H 野(Campus Foreli)投射の解剖学的研究：順行性軸索内輸送物質 biocytin を用いて

メタデータ	言語: Japanese 出版者: 琉球医学会 公開日: 2010-07-02 キーワード (Ja): キーワード (En): campus foreli, nucleus campi foreli, brainstem reticular formation, intralaminar nuclei, biocytin 作成者: 宮里, 洋, Miyazato, Hiroshi メールアドレス: 所属:
URL	http://hdl.handle.net/20.500.12000/0002015917

Ryukyu Med. J., 12(3), 270～280, 1992

ネコ脳におけるForel H 野（Campus Foreli）投射の解剖学的研究
ー順行性軸索内輸送物質 biocytin を用いてー

宮 里 洋

琉球大学医学部脳神経外科

（1991年10月7日 受付、1991年10月31日 受理）

はじめに

Forel H野破壊術（Forel-H-tomy）は、陣内およびその門下によって確立されたてんかんの外科的治療法である[1,2]。これは、Forel H野がてんかん性興奮の伝導路であり、さらにてんかん性興奮の再帰回路を構成するという解剖生理学的研究[3-8]に基づいて開発された。これら一連の研究のうち、六川[8]がネコのForel H野を破壊してMarchi法で変性顆粒を追跡し、変性線維が大脳皮質、基底核、脳幹および小脳に及ぶことを報告した。しかし、この結果には解決すべき問題が残った。すなわち、Forel H野の求心性および遠心性線維の区別がつかないこと、Forel野核由来の線維と通過線維の区別がつかないこと、そして神経終末を判別できないことである。

私は先にHRPを用いてForel野核の求心性線維を追跡して報告した[9]。ここに順行性軸索内輸送物質 biocytin を用いてForel野核の遠心性線維を調べたので報告する。

方 法

体重1.9～3.3kgの成熟ネコ21頭を用いた。麻酔は pentobarbital sodium 45mg/kgを腹腔内に投与して行った。一部は ketamine 35mg/kg筋注で麻酔導入後、thiamylal sodium 50mg/kgを腹腔内に投与した。経口挿管による人工呼吸を併用した例もあった。定位固定装置（David kopf, Model 1404）に頭部を固定した後、左頭頂部に設けた直径約7mmの骨窓から5％biocytin［Sigma, 0.05M Tris-HCl緩衝液(pH7.6)に溶解］を満たしたガラス電極（先端の外径50-60μm）をForel野核に定位的に刺入し、電気泳動的（5μA, 7秒on/7秒off, 15～25分）に注入した。電極刺入はSnider and Niemer[10]のアトラスに従い、A:7.0～7.5mm, L:3.0～3.2mm, H:1.6～2.5mmを目標とした。刺入経路からの漏出を最少限にするため注入終了後20分間電極を留置した[11]。

生存2日後、深麻酔下に開胸し、経心的に1.000単位のヘパリンを含む生理食塩水500mlで灌流し、ついで0.5％paraformaldehydeと2.5％glutaraldehydeを含む0.1Mリン酸緩衝液（pH7.4）1,000mlで固定した。開頭して脳を取り出し、30％庶糖を含む0.1Mリン酸緩衝液（pH7.4, 4℃）の中に12～24時間おいた。

厚さ50μmの凍結切片を作製し、4ないし6枚おきに採取して以下の反応手順（Kingらの方法[12]を改変した車田らの方法[11]）に従った。0.3％tritonXを含む0.1Mリン酸緩衝液(pH7.4)で10分間、2回洗浄し、0.3％triton-Xを含む0.1Mリン酸緩衝液(pH7.4)500に対して1の割合で溶解したhorseradish peroxidase avidin D (Vector)の中で3時間室温で反応させた。0.1Mリン酸緩衝液（pH7.4）で10分間3回洗浄した後、0.05％diaminobenzidine (DAB)および0.0025％塩化ニッケル／酢酸コバルトを含む0.1Mリン酸緩衝液（pH7.4）の中で10分間置いた。ついで、このDAB溶液50mlに対して150μlの3％過酸化水素水を加え、5～20分間発色反応を行った。最後に0.1Mリン酸緩衝液（pH7.4）で10分間、3回洗浄し、ゼラチンで被膜形成し

たスライドグラスに切片を載せ、乾燥後ニュートラルレッドで対比染色を施した。

結　　果

biocytin注入がForel H野に限局した6例（冠状断5例、矢状断1例）を分析した。すなわち、注入部位が外側の不確帯、内側の手網脚間路、背側の視床核（VPM、CM）、腹側の視床下核および尾側の赤核に及んでいない6例である。このうち、最も吻側に注入した1例(C11)では視床下部背側野の一部に及んでいた。

注入部位は円形または卵形に染まり、その大きさは最大径0.8mm(C11)、最小径0.3mm（C7）であった。代表例をFig. 1に示す。

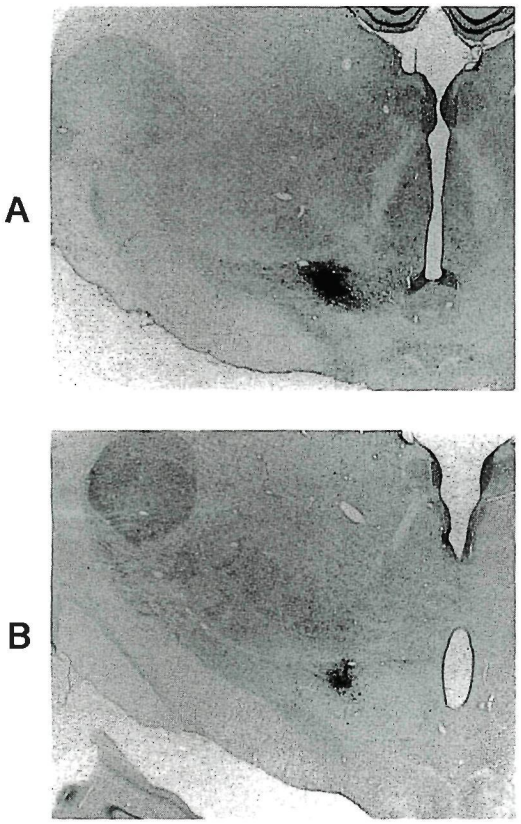

Fig 1. Photomicrograph of biocytin injection sites in C8(A) and C6(B).

以下、標識された線維および終末について、biocytin注入側が左側になるように切片を図示し、投射部位別に述べる。

1．脳　　幹

(a) 中脳(Fig. 2-G, H)

線維は尾側の赤核や中脳網様体に向かう。赤核中を走る繊細な線維はこの核に房状の終末を作り（Fig. 4-A）、他の太い線維はこれを通過する（Fig. 4-B）。中脳網様体には多数の通過線維および終末が網状に密集している（Fig. 4-C）。腹内側では脚間核に終末を作り、さらに腹側被蓋交叉を通って反対側の赤核と中脳網様体へ向かう線維がある（Fig. 2-H）。腹外側で黒質網様部に終わる線維がわずかにみられる。

一方、背側へ向かう線維は中脳水道を取り囲むように走る。一部は分岐して主に同側の中心灰白質に細かい終末を作る（Fig. 2-G, H）。動眼神経核にもやや太い線維が直線状に走って短い分枝が細かい終末を作り、反対側の核にも終わる（Fig. 2-H, 4-D）。背内側へ走って後交連から正中線を越える線維は反対側の中心灰白質と中脳網様体に終わる（Fig. 2-G, H)。背側被蓋交叉を通る線維も認められ、反対側中脳網様体に細かい終末を多数作り、一部は中心灰白質に入って主に腹側部および外側部に終末を作る（Fig. 2-H）。

(b) 橋（Fig. 2-I～L）

線維はさらに尾側へ向かい、主に同側の吻側橋網様核（Fig. 2-J)、尾側橋網様核（Fig. 2-L)、橋被蓋網様核（Fig. 2-K）に終わる。これら網様核にみられる終末は一般に顆粒状である(Fig. 4-E)。

結合腕交叉を通って反対側の上小脳脚および歯状核へ達する太い線維を認める（Fig. 2-I～L)。

(c) 延髄（Fig. 2-M～P）

線維は数を減じながら背側を尾側に走って両側の巨大細胞網様核（Fig. 2-M～O）に終末を作り、さらにやや尾腹側の外側網様核（Fig. 2-P）に極繊細な終末が少数認められる。縫線核を越えて反対側の巨大細胞網様核および小細胞網様核にも終末を作る（Fig. 2-L～O)。これよ

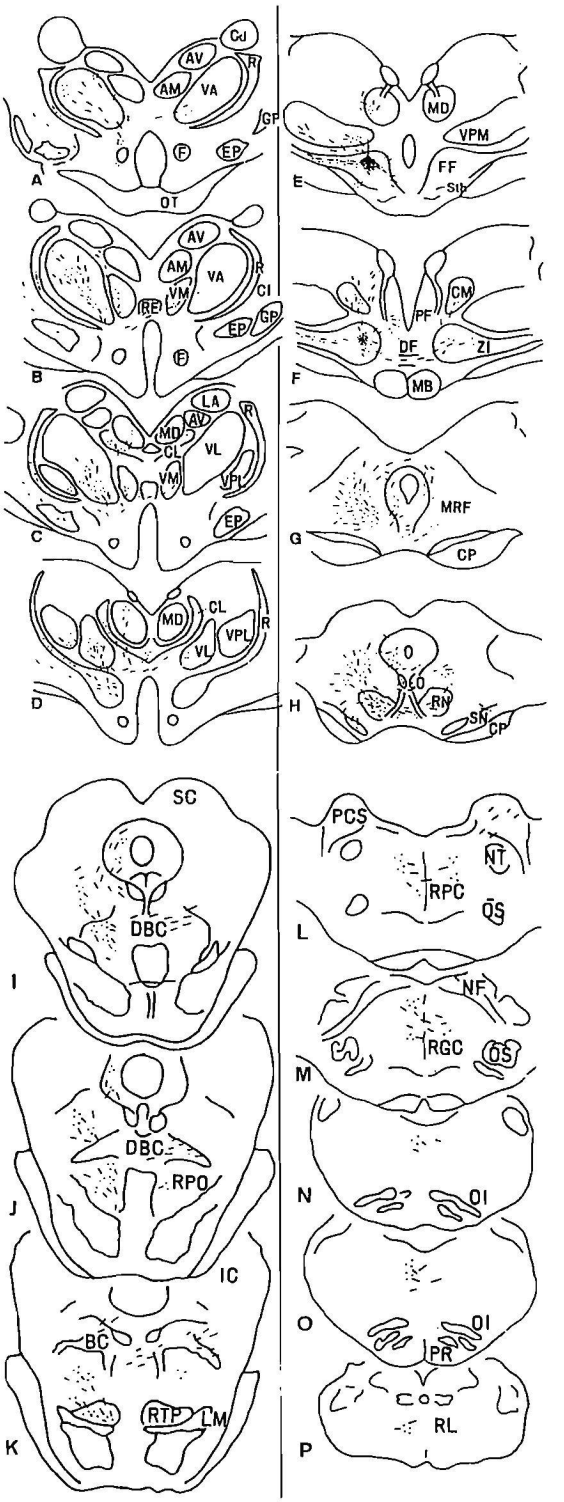

Fig 2. Distribution of labeled fibers and terminals in the thalamus (A-F), midbrain (G-H), pons (I-L) and medulla oblongata (M-P). Labeled fibers are shown by fine lines and labeled terminals are by dots. See abbreviation for figures.

り尾側では微細な線維をわずかに認めるが、確認し得るだけの数と太さに欠ける。

2. 視床（Fig. 2-A～F）

視床へ向かう線維および終末を形態によって3群に分けた。視床核の分類はCarpenter[13]に従った。

(a) 第1群

軸索は繊細で終末は小顆粒状であり、比較的まばらな群である（Fig. 5-A)。髄板内核群（CM, PF, CL)、正中核群（RE)、腹側核群中の後腹側核（VPM, VPL）および内側核（MD）に達する線維群である（Fig. 2-C～F)。

(b) 第2群

特徴的な形態として太い軸索がその太さを減じることなく末梢へ延び、大型で明瞭な終末が群を作る（Fig. 5-B)。吻・背外側に延びて腹側核群（VLおよびVA）に達する線維群がこのような型で終わる（Fig. 2-A～D)。

なおVMにも少数の線維があり、第1および第2群が混在していた。

(c) 第3群

非常に繊細でbouton en passant様の多数の終末をその走行中に作る（Fig. 5-C)。不確帯の中を背外側に走って視床網様核に終わる線維がこの型である。

以上、同側の視床投射を形態によって分類したが、反対側視床への投射も小量みられる。中間質を通ってCM、CL、VM、VLおよびVAに少量の線維と終末をわずかに認める（Fig. 2-A～D, F)。

3. その他

(a) 腹側の視床下核に入って終末を作る線維を小数認める（Fig. 2-E)。

(b) 腹内側に走り、乳頭体上交叉を通って反対側のForel 野核に小顆粒状の終末を作る。一部は外側の不確帯、背側のPF（束傍核）およびCMに終わる（Fig. 2-F)。

(c) 視床下部前野から無名質（Meynertの基底核）にかけてきわめて細かい線維および終末をわずかに認める（Fig. 3-C)。さらに不確帯から内包に入った線維は一部分界条間質核（Nucleus interstitialis striae terminalis）に終わり、さらに外側の脚内核、淡蒼球、被核、内側の尾状核に少数の線維が終わる。外包および前障にも線維を認め、視索前野にbouton en passantをわずかに認める（Fig. 3-A～C)。

(d) ごくわずかであるが前および後S状回のVI層、シルビウス前回および帯状回に入る線維がある。

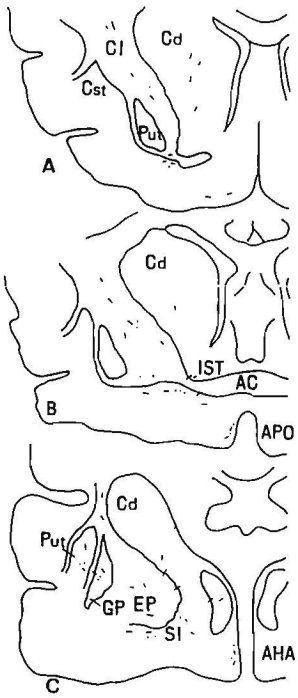

Fig 3. Labeled fibers and terminals in basal ganglia（A 17.0～13.0）.

考　　察

Forel H野は解剖学的に以下の構造から成るといわれる[7,13]。

1)小脳視床路（Cerebellothalamic tract）
2)淡蒼球からの投射線維
a. レンズ核ワナ（Ansa lenticularis）
b. レンズ核束（Fasciculus lenticularis, H2）
3)視床束（Fasciculus thalamicus, H1）
4)皮質からの投射線維

5)Forel 野核
6)その他

これらの内、主たるものは小脳－視床間および基底核－視床間の連絡線維から成ると現在でも教科書的に説明されている。

私は先にHRPを用いてForel 野核への求心性線維を追究し、同側の大脳皮質、視床下部、中脳網様体さらに両側の橋・延髄網様体に及ぶことをすでに報告した[9]。これらの内、尾側からの求心性投射は延髄の下部から中脳におよぶ広範な脳幹網様体からであった。

さらに、Forel 野核は中脳被蓋[14]や橋網様核（の主に吻側）[15]から線維を受けるとされている。私の成績も含めたこれら脳幹網様体からの投射系は、腹側の偏平な神経束（Scheibel[16]のいうventral leaf）を構成して広く視床下核領域に終わる。

私はForel 野核への求心性線維に加えて、この核の神経連絡の全貌を知るためにbiocytinをForel 野核に注入して遠心性線維を追究し上述の結果を得たが、これらについてつぎに考察する。

1．脳　幹

実験成績を要約すると、中脳では両側の中脳網様体、中心灰白質、赤核、脚間核および動眼神経核に終末を作った。さらに橋では両側の吻・尾側橋網様核、橋被蓋網様核および中心灰白質に、そして延髄では両側の巨大細胞網様核および同側の延髄外側網様部に終末を作った。尾側に向かうほど量的にまばらになり、下部延髄ではごく少量で頚髄にはほとんど確認されなかった。

これら遠心性線維は、基底核および大脳皮質に逆行性に標識された細胞を認めなかったので、淡蒼球や皮質からの線維が標識されたものとは考えられず、Forel 野核に由来する線維であるといえる。

Isa[17]らは脳幹と上位頚髄を刺激してForel 野核から逆行性誘発電位の細胞外記録を行い、その分析から、この核の神経細胞をつぎのごとく２型６亜型に分類した。

Ⅰａ：動眼神経核（以下Ⅲｎ）と中心灰白質に投射する。延髄に達しない。
Ⅰｂ：Ⅲｎ、中心灰白質および延髄の巨大細胞網様核に投射する。
Ⅰｃ：Ⅲｎと第１頚髄に投射する。
Ⅱａ：中脳および／または橋の網様核に投射する。
Ⅱｂ：中脳の楔状核（Nucleus cuneiformis）、楔状下核（Nucleus subcuneiformis）、赤核および延髄の巨大細胞網様核に投射する。
Ⅱｃ：脊髄まで下行する。

私の解剖学的成績はこの電気生理学的に験し得た投射域のうち、網様体、中心灰白質、赤核および動眼神経核についてはほぼ一致する。しかし彼らの方法は一側に限定されていることから対側への投射が言及されていないが、今回の結果では動眼神経核を含めて終末はほぼ両側性であった。ただし延髄下部では対側の終末は明らかでなかった。また、私の実験では延髄下部より尾側において標識線維および終末を確認できなかった。

なお、線維および終末を形態からみると、動眼神経核では比較的太い線維が直線状に走って短い分枝が細かい終末を作るが、脳幹網様体では繊細な線維および終末が網状に密集することが多かった。

2．視　床

1)視床への投射はVA－VL complexが主体である。しかし、私の成績では結合腕交叉から上小脳脚を通って歯状核へ達する太い密な線維があり、また、この線維の母細胞が歯状核に標識された（Fig. 4-F)。これは小脳視床路が逆行性に標識されたものと考えられる。したがって私の成績における視床への線維はこの点を考慮して、小脳視床路からのものとの鑑別が必要である。

放射性同位元素でラベルしたアミノ酸を標識物質として用いた小脳視床路の研究[18-20]によれば、この神経路は大多数が内側および吻背側部のVA－VL complexに終わり、小数

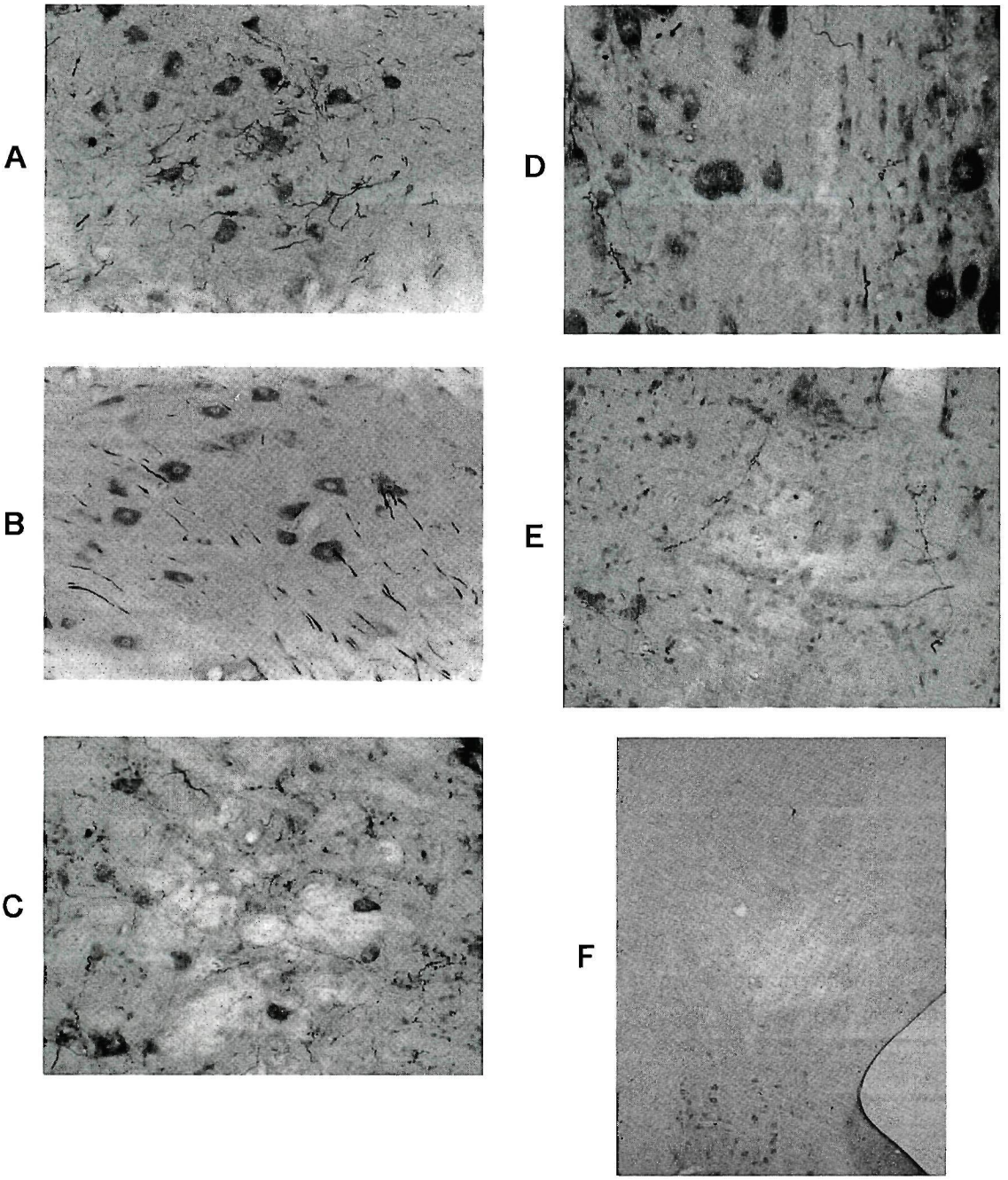

Fig 4. Labeled fibers and terminals in the red nucleus of coronal (A) and sagittal (B) plane, the midbrain reticular formation (C), oculomotor nucleus(D), nucleus reticularis pontis caudalis (E) and retrogradely labeled cells and fibers in the dentate nucleus (F).

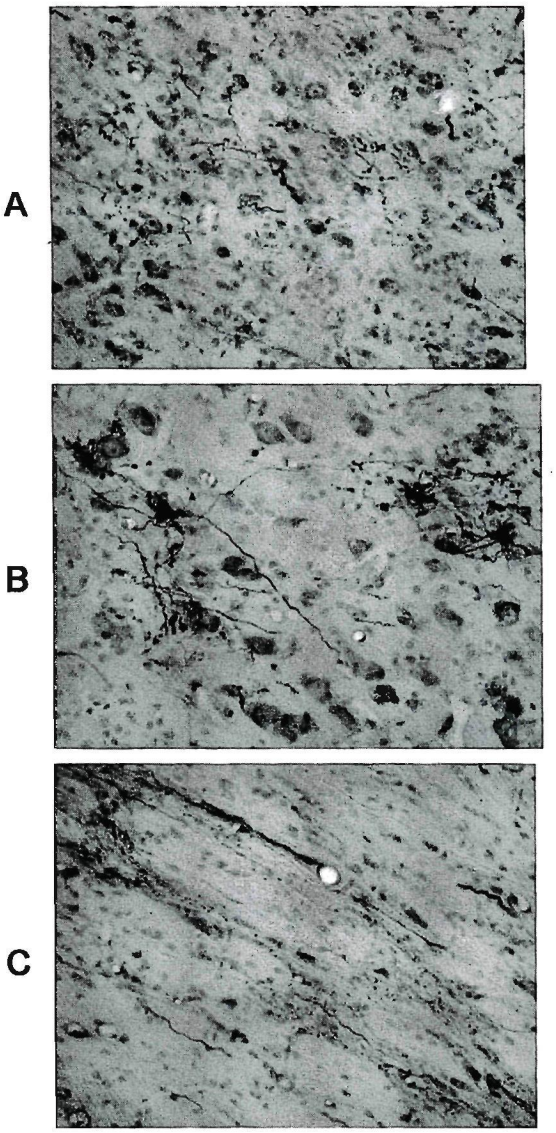

Fig 5. Labeled fibers and terminals in the nucleus centralis lateralis (A), nucleus ventralis anterior (B) and nucleus reticularis thalami(C).

のものがCL、CM、VM、MDなどに終わるとされる。

2)髄板内核群、正中核群、後腹側核、内側核および視床網様核にも少数の繊細な終末を作る。

私の実験から得られたこれら2つの視床投射系のうち、前者（VA－VL complex への投射）の大部分は小脳（歯状核）由来と思われる。しかし、後者（髄板内核群、正中核群を中心とした諸核へのそれ）はForel 野核に由来する可能性が高い。

3．大脳基底核

被殻、淡蒼球および脚内核への微細な線維および終末は小数であるが存在した。これは六川[8]の報告と一致するが、Nauta and Mehler[21]の淡蒼球視床投射やNauta[22]の淡蒼球内節の投射線維が逆行性に標識された可能性を否定できない。

4．大脳皮質

前および後S状回のⅥ層、前シルビウス回および帯状回に入る小数の微細な線維があった。私はHRPを用いた実験で前および後S状回の第Ⅴ層からForel 野核に達する線維があることを報告した[9]。Forel 野核と大脳皮質運動野の間には交互に線維連絡があるといえる。

以上考察したようにForel 野核からの遠心性投射は、

1．中脳から延髄にわたる脳幹網様体

2．視床髄板内核群・正中核群

を主体とする。これら2つの投射域と比べると、同側の基底核および運動領皮質を中心とする大脳皮質にはきわめてわずかにしか投射しない。

近年、てんかんあるいは不随意運動の治療法としての破壊目標としてForel H野が注目されている[1-4,23,24]。その機序として陣内と六川[1,25]はこれが必ずしもけいれん伝導路の破壊のみでなく、てんかん性興奮の促進系の遮断に関わっていると説明している。しかも興味あることは、実験ならびに臨床的経験からForel H野の破壊によって脳波の基礎律動の徐波化を認めないこと[1,26]、けいれん閾値が上昇すること[3]、意識障害を起こさないこと[7]が報告されている。

一方、中脳・橋・延髄網様体への電気刺激[27,28]やけいれん惹起物質注入[29,30]によってててんかん波および痙攣が誘発されること、また視床核のうち、髄板内核群（CL[31]、CM[32]）や正中核群[30]はてんかん性興奮の開始・伝播に重要な役割を演じていることが報告されている。

私の解剖学的実験成績および以上の諸報告をふまえ、私はForel H野破壊術の奏効機序を脳幹網様体および視床髄板内核群・正中核群との関係で説明したい。すなわち、Forel野核はてんかん性興奮の維持に関係するこれらの部位に密接に投射しており、この核の破壊はてんかんの病理生理学的過程に大きな影響をおよぼすものと考えられる。

結　　論

ネコのForel野核にbiocytinを注入して遠心性線維連絡を追及し、以下の結論を得た。

1．脳　幹

両側の脳幹網様体（延髄下部は同側のみ）、中心灰白質、赤核、脚間核および動眼神経核に終末を作る。

2．視　床

主に同側の髄板内核群、正中核群、内側核、後腹側核および視床網様核に終末を作る。

なお、VA－VLcomplexにも多数の終末を認めたが、それらは主に小脳（歯状核）由来と思われた。

3．その他

同側の被殻、淡蒼球、脚内核、前・後S状回第Ⅵ層、シルビウス前回、帯状回に小数の終末を認める。

Forel野核は脳幹網様体および視床髄板内核群・正中核群に密接に投射しており、この核の破壊はてんかんの病理生理学的過程に大きな影響をおよぼすものと考えられる。

稿を終えるにあたり、御指導および御校閲を頂いた恩師琉球大学脳神経外科学教室六川二郎教授、同第一解剖学教室平田幸男教授、ならびに技術的な御指導および御助言を頂いた新潟大学第二解剖学教室車田正男教授に深甚なる謝意を表します。

また、実験を手伝って頂いた藤原京子嬢、原稿の整理を手伝って頂いた外間智恵美嬢に心から感謝いたします。

文　　献

1）Jinnai, D., Mukawa, J.：Clinical observation in man：Forel-H-tomy and its place in epilepsy, in Epilepsy and the reticular formation：the role of the reticular core in convulsive seizures (Fromm, G.H., Faingold, C.L., Browning, R.A., Burnham, W.M., ed), pp163-191, Alan R. Liss, New York, 1987.

2）Mukawa, J.：Surgical treatment of epilepsy. Jpn J Psychiatr Neurol 45:201-211, 1991.

3）Mukawa, J.：Effects of brainstem and subcortical lesions on corticogenic epileptic convulsion with special reference to Forel H-field. Acta Med Okayama 18:153-171, 1964.

4）Jinnai, D., Mogami, H., Mukawa, J., Iwata, Y., Kobayashi, K.：Effect of brainstem lesions on metrazol-induced seizures in cats. Electroenceph clin Neurophysiol 27:404-411, 1969.

5）岩田吉一：発作性興奮に及ぼす促進と抑制に関する脳内機構についての実験的研究（第1編）大発作に対する皮質下および脳幹部の促進と抑制、阪大医誌 19:295-301, 1967.

6）岩田吉一：発作性興奮に及ぼす促進と抑制に関する脳内機構についての実験的研究（第2編）限局性発作に対する皮質下および脳幹部の促進と抑制、阪大医誌 19:303-312. 1967.

7）小林清史：新・古・原皮質系の発作性興奮に及ぼす脳幹の機能－視床旁下部を中心にした実験的研究－、精神経誌 74:124-187, 1972.

8）Mukawa, J.：Fiber connections of the Forel H-field as seen in Marchi preparatio-

ns. Acta Med Okayama 18:207-220, 1964.
9) Miyazato, H.: Mukawa, J., Miyagi, K., Nakata, M., Sakuta, O. Afferent connections of the neurons in the Forel's field of H in cat. Jpn J Psychiatr Neurol 45:395-400, 1991.
10) Snider, R.S., Niemer, W.T.: A Stereotaxic atlas of the cat brain. The University of Chicago Press, Chicago, 1961.
11) Norita, M., Mchaffie, J.G., Shimizu, H., Stein, B.E.: The corticostriatal and corticotectal projections of the feline lateral suprasylvian cortex demonstrated with anterograde biocytin and retrograde fluorescent techniques. Neurosci Res 10:149-155, 1991.
12) King, M.A., Louis, P.M., Hunter, B.E., Walker. D.W.: Biocyin: a versatile anterograde neuroanatomical tract-tracing alternative. Brain Res 497:361-367, 1989.
13) Carpenter, M.B.: Core text of neuroanatomy, 2nd edn, The Williams & Wilkins Co., Baltimore, 1978.
14) Rafols, J.A., Anavi, Y., Mintz, S.: The primate nucleus of the field of Forel: neurons types and afferent fibers. Society for neuroscience (20th annual meeting abst) vol. 16 (Part 1), pp239, St. Louis, 1990.
15) Robertson, R. T., Feiner, A. R.: Diencephalic projections from the pontine reticular formation: autoradiographic studies in the cat. Brain Res 239:3-16, 1982.
16) Scheibel, M. E., Scheibel, A. B.: Structural organization of nonspecific thalamic nuclei and their projection toward cortex. Brain Res 6:60-94, 1967.
17) Isa, T., Itouji, T., Nakao, S., Sasaki, S.: Subtypes of neurones in Forel's field H as defined by their axonal projection. Neurosci Lett 90:95-99, 1988.
18) Hendry, S.H.C., Jones, E.G., Graham, J.: Thalamic relay nuclei for cerebellar and certain related fiber systems in the cat. J Comp Neurol 185:679-714, 1979.
19) Sugimoto, T., Mizuno, N., Itoh, K.: An autoradiographic study on the terminal distribution of cerebellothalamic fibers in the cat. Brain Res 215:29-47, 1981.
20) Ilinsky, I.A., Kultas-Ilinsky, K.: An autoradiographic study of topographical relationships between pallidal and cerebellar projections to the cat thalamus. Exp Brain Res 54:95-106, 1984.
21) Nauta, W.J.H., Mehler, W.R.: Projections of the lentiform nucleus in the monkey. Brain Res 1:3-42, 1966.
22) Nauta, H.J.W.: Projections of the pallidal complex: An autoradiographic study in the cat. Neuroscience 4:1853-1873, 1979.
23) 吉井信夫、清水志郎：てんかんに対するForel-H野破壊術の効果、慶応医学47:119-125, 1970.
24) Ramani, S.V., Yap, J.C., Gumnit, R.J.: Stereotactic fields of Forel interruption for intractable epilepsy. Appl Neurophysiol 43:104-108, 1980.
25) 陣内伝之助、六川二郎:V. てんかん：現代外科学大系26D、木本誠二(監修)、pp169-213、中山書店、東京、1972.
26) 六川二郎、中田宗朝：Ⅶ. 脳神経外科的治療：てんかん学、秋元波留夫、山内俊雄（編）、pp351-361、岩崎学術出版社、東京、1984.
27) Kreindler, A., Zuckerman, E., Steriade, M. Chimion, D.: Electroclinical features of convulsions induced by stimulation of brainstem. J Neurophysiol 21:430-436, 1958.
28) Burnham, W.M.: Elcetrical stimulation studies: generalized convulsions triggered from the brain-stem, in Epilepsy and the

reticular formation : the role of the reticular core in convulsive seizures (Fromm, G.H., Faingold, C.L., Browning, R. A., Burnham, W. M., ed), pp25-38, Alan R. Liss, New York, 1987.

29) Ralston, B. L., Langer, H.: Experimental epilepsy of brain-stem origin. Electroenceph clin Neurophysiol 18:325-333, 1965.

30) Cesa-Bianchi, M.G., Mancia, M., Mutani, R.: Experimental epilepsy induced by cobalt powder in lower brainstem and thalamic structures. Electroenceph clin Neurophysiol 22:525-536, 1967.

31) Hori, M., Ito, T., Shimizu, M.:Thalamic generalized seizure induced by tungstic acid gel in cats and its suppression by anticonvulsants. Jpn J Pharmacol 31:771-779, 1981.

32) Velasco, M., Velasco, F., Alcalá, H., Dávila, G., Diaz-de-León, A. E.: Epileptiform EEG activity of the centromedian thalamic nuclei in children with intractable generalized seizures of the Lennox-Gastaut syndrome. Epilepsia 32:310-321, 1991.

Abbreviations for figures

AC=anterior commissure
AHA=area hypothalamica anterior
AM=nucleus anteromedialis
APO=area preoptica
AV=nucleus anteroventralis
BC=brachium conjunctivum
Cd=caudate nucleus
Cl=internal capsule
CL=nucieus centralis lateralis
CM=centromedian nucleus
CP=cerebral peduncle
Cst=claustrum
DBC=decussation of the brachium conjunctivum
DF=decussatio Foreli supramamillaris
EP=entopeduncular nucleus
F=fornix
FF=Forel s H-field
GP=globus pallidus
HL=lateral habenular nucleus
HM=medial habenular nucleus
IC=inferior colliculus
IST=nucleus interstitialis striae terminalis
LM=medial lemniscus
MD=nucleus medialis dorsalis
MRF=mesencephalic reticular formation
NF=facial nerve
NT=trigeminal nerve
O=oculomotor nucleus
OT=optic tract
PF=nucleus parafascicularis
PR=pyramidal tract
Put=putamen
R=nucleus reticularis thalami
RE=nucleus reuniens
RGC=nucleus reticularis gigantocellularis
RL=nucleus reticularis lateralis
RN=red nucleus
RPC=nucleus reticularis pontis caudalis
RPO=nucleus reticularis pontis oralis
RTP=nucleus reticularis tegmenti pontis
SC=superior colliculus
SN=substantia nigra
Sth=subthalamic nucleus
VA=nucleus ventralis anterior
VM=nucleus ventralis medialis
VPL=nucleus ventralis posterolateralis
VPM=nucleus ventralis posteromedialis
ZI=zona incerta

Fiber Connections of the Forel's H-field in Cats Demonstrated by Anterograde Axonal Transport of Biocytin

Hiroshi Miyazato

Department of Neurosurgery, Faculty of Medicine, University of the Ryukyus

Key words : campus foreli, nucleus campi foreli, brainstem reticular formation, intralaminar nuclei, biocytin

Abstract

The efferent fiber connections of the nucleus campi Foreli were analysed in cats by means of anterograde tracer, biocytin.

1. Brainstem

The labeled fibers and terminals were found bilaterally in the reticular formation of the mesencephalon, pons and rostral medulla oblongata, central gray matter, red nucleus, interpeduncular nucleus and oculomotor nucleus, and ipsilaterally in the reticular formation of caudal medulla oblongata.

2. Thalamus

Mainly, ipsilateral projections were followed into the intralaminar nuclei, reuniens nucleus, dorsomedial nucleus, ventral posterior nuclei and thalamic raticular nucleus. Dense projections into the ipsilateral ventralis anterior-ventralis lateralis (VA-VL) complex were also found, but they seemed to be of cerebellar origin.

3. Others

Sparse labeled fibers and terminals were found in the ipsilateral putamen, globus pallidus, ento peduncular nucleus, the layer VI of the anterior and posterior sigmoid gyri, presylvian gyrus and cingulate gyrus. These results suggest that the efferent fiber connections from the nucleus campi Foreli to the brainstem reticular formation, intralaminar nuclei and reuniens nucleus may play an important role in retaining an epileptic excitability of the neocortical system proposed by Jinnai and Mukawa.