琉球大学学術リポジトリ

[症例報告]大腸癌肺転移に対する外科治療の経験

メタデータ	言語: 出版者: 琉球医学会 公開日: 2010-07-02 キーワード (Ja): キーワード (En): colon cancer, pulmonary metastases, surgical treatment 作成者: 伊佐, 勉, 仲地, 厚, 中本, 尊, 山内, 和雄, 我喜屋, 亮, 大田, 守雄, 川畑, 勉, 石川, 清司, 源河, 圭一郎, 草野, 敏臣, 武藤, 良弘, Isa, Tsutomu, Nakachi, Atsushi, Nakamoto, Takeru, Yamauchi, Kazuo, Gakiya, Akira, Ohta, Morio, Kawabata, Tsutomu, Ishikawa, Kiyoshi, Genka, Keiichiro, Kusano, Toshiomi, Muto, Yoshihiro メールアドレス: 所属:
URL	http://hdl.handle.net/20.500.12000/0002015922

大腸癌肺転移に対する外科治療の経験

伊佐　勉，仲地　厚，中本　尊，山内和雄*，我喜屋　亮，大田守雄
川畑　勉，石川清司，源河圭一郎，草野敏臣**，武藤良弘**

国立療養所沖縄病院外科
*同沖縄愛楽園外科
**琉球大学医学部外科学第一講座

（1996年9月12日受付、1996年11月18日受理）

Clinical experiences of surgical treatment for pulmonary metastases from colon cancer

Tsutomu Isa, Atsushi Nakachi, Takeru Nakamoto, Kazuo Yamauchi*, Akira Gakiya, Morio Ohta, Tsutomu Kawabata, Kiyoshi Ishikawa Keiichiro Genka, Toshiomi Kusano**and Yoshihiro Muto**

Department of Surgery, National Okinawa Hospital
**Department of Surgery, National Leprosarium Okinawa Airaku-en*
***First Department of Surgery, Faculty of Medicine, University of the Ryukyus*

ABSTRACT

Five cases of surgical treatment for pulmonary metastases from colon cancer are reported. There were 5 patients, three males and two females, with a mean age of 59.2±14.2 years. Histologically, all the primary tumors showed well to moderately differentiated adeno- carcinoma, and the depth of invasion of the cancer was ss in four patients and se in one. A mean disease free interval of pulmonary metastases was 24.0±9.4 months, and metastatic lesion was solitary in four patients and multiple in one. Four of the patients had a lobectomy and one a thoracoscopic resection of the tumors. Liver metastases was not evident in pre- and postoperative period. Their postoperative courses were uneventful and the patients have been doing well for 35.3±22.8 months since resection of the pulmonary metastses, except for one patient who died of complicated hypertrophic myocardiopathy during a postoperative periods. One case underwent lobectomy twice for pulmonary metastases and colectomy for primary colon cancer and has been doing well for the post 8 years. Our data may indicate that an aggressive surgical treatment for pulmonary metastases from colon cancer may lead to a favorable outcome. *Ryukyu Med. J., 16(4)213~216, 1996*

Key words: colon cancer, pulmonary metastases, surgical treatment

緒　言

これまでは、大腸癌の肺転移例に対しては有効な化学療法がなく、外科治療も一定の治療効果は報告されているが、適応が限られている[1~3]。一方、近年胸腔鏡下手術の進歩によって、比較的低侵襲で肺腫瘤切除が可能になり[4~6]、今後大腸癌の肺転移例に対する外科治療の適応の拡大が期待される。そこで、今回筆者らは、大腸癌術後に2度の肺葉切除術を受け、7年8ヵ月間生存中の1例を含め、5例の大腸癌肺転移例に対する外科治療を経験したので若干の文献的考察を加えて報告する。

症　例

症例1：59歳、男性。1988年11月S状結腸癌にてS状結腸切除術を受けた［中分化腺癌、se, ly_2, v_1, n(-), H_0, P_0, M_0, stageⅡ］。2年後の1990年11月左肺下葉に3.0×3.0cmの腫瘤陰影を認め（Fig. 1）、左肺下葉切除および2群リンパ節郭清術を行い、大腸癌肺転移と診断された。リンパ節転移および肝転移は認めなかった。4年10ヵ月後の1995年9月には右肺下葉に7.0×4.0cmの腫瘤が出現し（Fig. 2）、右肺下葉切除および2群リンパ節郭清術を施行した(Fig. 3)。組織学的にも大腸癌肺転移と診断された（Fig. 4)。初回肺切除時と

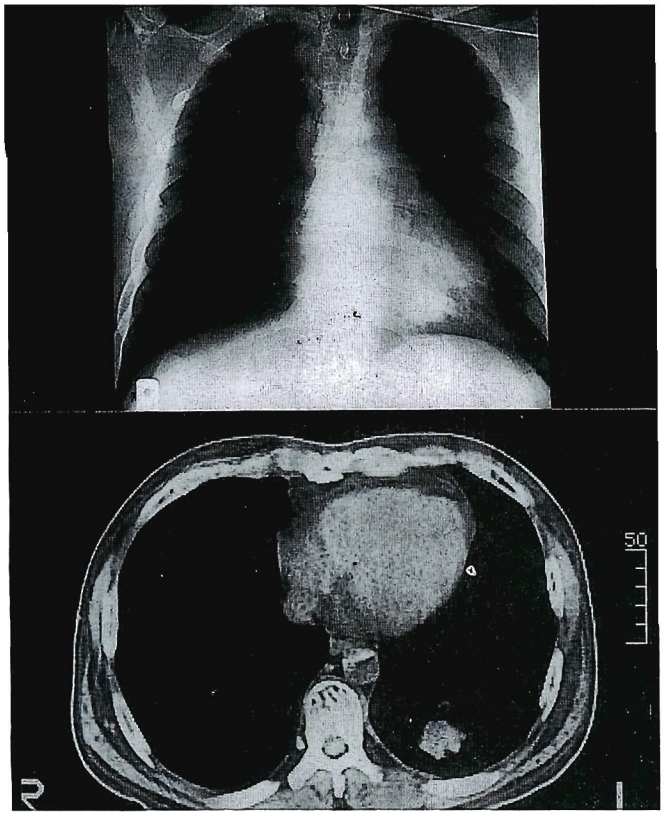

Fig. 1 Chest X-ray(Top) and CT scan (Bottom) demonstrating a solitary coin lesion in the left lower lobe 2 years after surgery for sigmoid colon cancer (case 1).

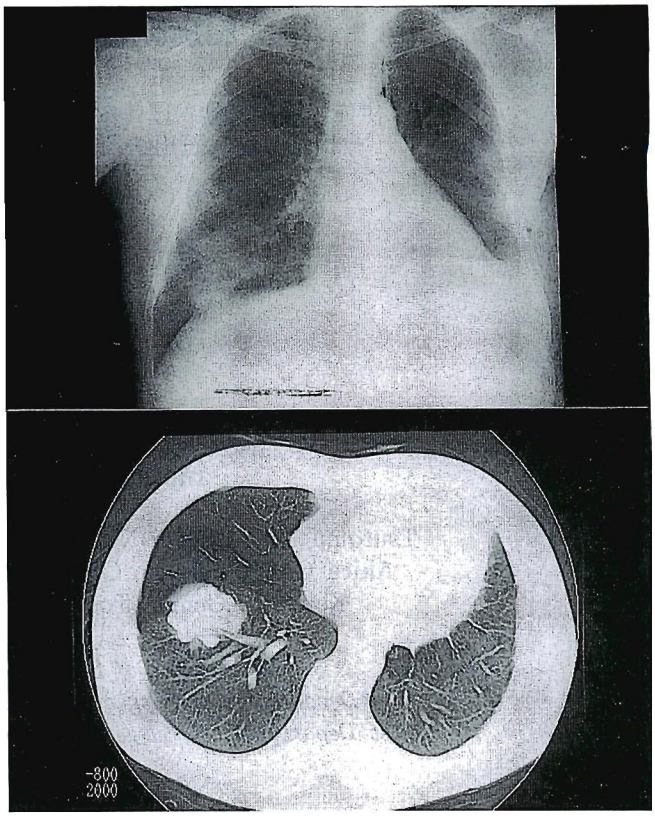

Fig. 2 Chest X-ray (Top) and CT scan (Bottom) demonstrating a solitary coin lesion in the right lower lobe 4 years and 10 months after surgery for sigmoid colon cancer (case 1).

Fig. 3 The resected tumor on second pulmonary resection showing a gray yellowish mass measuring 7.0×4.0 cm in size (case 1).

Fig. 4 A microphotograph of metastatic tumor on second pulmonary resection revealing well differentiated adenocarcinoma which consist of tall columnar epithelium with marked bleeding, necrosis and fibrosis (case 1).

同じくリンパ節転移および肝転移は認めなかった。2回目の肺葉切除後10ヵ月経過した現在、外来通院中である。

症例 2：76歳、男性。1990年4月盲腸癌にて結腸右半切除術を受けた［高分化腺癌，ss，ly_1，v_0，n(-)，H_0，P_0，M_0，stageⅡ］。3年後の1993年4月右肺下葉に4.5×4.0cmの腫瘤と前縦隔に腫瘤が出現し、右肺下葉切除、縦隔腫瘍切除術および2群リンパ節郭清術を施行した。組織学的にも大腸癌肺転移と診断された。リンパ節転移および肝転移は認めなかった。術後、肥大型心筋症による心不全、肺炎からARDSを併発し、24日目に死亡した。

症例 3：59歳、女性。1993年1月下行結腸癌にて結腸左半切除術を受けた［中分化腺癌，ss，ly_0，v_1，n(-)，H_0，P_0，M_0，stageⅡ］。10ヵ月後の1993年11月胸部CTにて左肺に3個の結節陰影を認め、手術を施行した。胸腔鏡下切除を予定したが、胸膜播種を認めたため腫瘍の生検と抗癌剤胸腔内注入を行っ

Table 1 Clinical features

Case	Age	Sex	Location of colon canser	Histrogical features	DOI	DFI	NPM	SPM(cm)	Mede of operation
1	59	M	Sinmoid	MDAd	se	2Y	1	3.7×3.0	Lobectomy
						4Y10M	1	7.0×4.0	Lobectomy
2	76	M	Cecum	MDAd	se	3Y	1	4.5×4.0	Lobectomy
3	59	F	Descending	MDAd	se	10M	3	0.8×0.8	VATS-Biopsy
								0.7×0.7	ITA
								0.5×0.5	
4	37	M	Cecum	MDAd	se	1Y11M	1	3.8×2.0	Lobectomy
5	65	F	Ascending	MDAd	se	2Y3M	1	4.3×4.3	Lobectomy

MDAd : moderately diffrentiated adenocinoma, WDAd : well diffrentiated adenocarcionma, DOI : depth of invasion, DFI : Diseaserree interval, NPM : number of pulmonary metastases, SPM : size of pulmonary metastases, VATS-Biopsy : Video Assisted Thoracoscopic biopsy, ITA : Intrathoracic administration of anticancer drug

Table 2 Complication and prognosis

Case	Age	Sex	Complication	RPM	outcome	STCC(STPM)
1	59	M	(1st)none	contralateral pulmonary metastases	Alive	7Y8M(5Y8M)
			(2nd)none	none		(10M)
2	76	M	heart failure	operative deart	Dead	2Y11M(24D)
3	59	F	none	none	Alive	3Y6M(2Y8M)
4	37	M	none	unknown	Alive	4Y(2Y1M)
5	65	F	none	none	Alive	3Y7M(1M4M)

RPM : recurrence after the operation for pulmonary metastases, STCC : survival time after the operation for colon cancer. STPM : survival time after the operation for pulmonary metastases

た。肝転移はなかった。術後2年8ヵ月経過した現在、CEA値の上昇を認めるものの、外来通院中である。

症例 4：37歳、男性。1992年7月回盲部癌にて回盲部切除術を受けた［高分化腺癌，ss，ly_1，v_0，n_2(＋)，H_0，P_0，M_0，stageⅢb］。1年11ヵ月後の1994年6月左肺下葉に3.8×2.0cm腫瘤を認め、左肺下葉切除および2群リンパ節郭清術を施行した。組織学的にも大腸癌肺転移と診断された。リンパ節転移および肝転移はなかった。外来通院は自己中断しているが、肺葉切除後2年1ヵ月経過した現在、職場復帰し生存中である。

症例 5：65歳、女性。1992年12月上行結腸癌にて結腸右半切除術を受けた［高分化腺癌，ss，ly_1，v_0，n(-)，H_0，P_0，M_0，stageⅡ］。2年3ヵ月後の1995年3月左肺下葉に4.3×4.3cmの腫瘤を認め、左肺下葉切除および2群リンパ節郭清術を施行した。組織学的に大腸癌肺転移と診断され、リンパ節転移は認めなかった。肺葉切除術後1年4ヵ月経過した現在、再発所見もなく外来通院中である。

以上の5例をまとめると、男性3例、女性2例、平均59.2±14.2歳であった（Table 1）。大腸癌の組織型は高分化腺癌3例、中分化腺癌2例で、深達度はssが4例、seが1例であった。原発巣手術から転移巣手術までの期間は平均24.0±9.4ヵ月で、大腸癌術後肺転移巣は4例が単発、1例は多発、肺転移巣の術式は肺葉切除術4例、胸腔鏡下腫瘍生検及び抗癌剤注入1例であった。肝およびリンパ節転移は1例も認めなかった。術後合併症は肥大型心筋症を合併していた症例2は術後24日目に死亡したが、他の4例は経過良好であった（Table 2）。転移巣切除後は症例3が5年後に対側肺に再発した以外は新しい転移巣は認めていない。予後は術死1例を除く4例は肺転移巣術後1年4ヵ月～5年8ヵ月間、平均35.3±22.8ヵ月間生存中である。

考　察

大腸癌の肝転移に対しては、超音波検査をはじめとした診断技術の向上と肝切除術の安全性の確立に伴って、積極的な外科治療が行われるようになってきた[7,8]。手術適応や術式に関しては多少の議論はあるが、肝転移に対する外科治療の役割は確立してきた。一方、肺転移に関しては、有効な化学療法が確立してないため積極的な外科治療が推奨されてはいるが[1,2]、単独の肺転移症例が比較的少ないことや[3]、消化器外科医の肺転移に対する関心が肝転移に対するほどないことなどの理由によって、適応が確立した治療法には至っていない。

これまでの報告では大腸癌の肺転移巣切除術後の5年生存率は30～42%であり[1,2,9,10]、遠隔転移であることを考えると比較的良好な成績である。しかし、呉屋ら[1,2,11]は、5年生存率は40%以上の好成績を得ながらその後癌死で失われる症例が多く、10年生存率は22%に低下することから、肺転移切除

例は生物学的におとなしい癌が対象症例として選択された結果のselection biasやlength biasが影響している可能性を指摘している。自験例でも、術死1例を除く4例全例が術後1年4ヵ月～5年8ヵ月間、平均35.3±22.8ヵ月間生存中で良好な成績であるが、症例3のように胸膜播種のために切除不能であったにも関わらず2年8ヵ月間生存中の症例もあり、その可能性を示唆するものである。それでも、症例1のように、大腸癌術後に2回の肺葉切除術を受け、7年8ヵ月間生存中の症例もあり、少なくとも肺転移に対する切除術は予後の改善に寄与しているものと考える。ところで、癌の血行性転移の臓器選択性の説明として、anatomical mechanical theoryとseed and soil theory[12]があり、癌細胞は単に物理的、解剖学的経路で到達した臓器に転移するものではなく、親和性の高い臓器に選択的に転移するとされている。症例1では肺転移巣切除術後に対側肺に転移を認め再切除を行うも、現在までの経過中に肝転移を認めておらず、このように大腸癌肺転移例の中には肺転移に対する選択性が強く、その治療によって予後の改善が得られる症例が存在することを示唆するものである。

肺転移に対する術式およびリンパ節郭清に関しても、まだ一定の見解は得られていない。約20%に肺門リンパ節転移を認めたとの報告[1,2]や腫瘍径が3.1cm以上の症例の40%にリンパ節転移を認めたとの報告[13]などから、腫瘍径によっては肺葉切除およびリンパ節郭清が必要とされている[14]。一方では、肺への転移は血行性転移であることやlength biasを考慮すると、転移巣手術時には画像上では検出できない転移巣がすでに潜在している可能性もあり、できる限り肺機能を温存した術式の選択も考慮すべきものと思われる。自験例でも症例1は初回転移巣切除術後のリンパ節再発はなく，2回目の転移巣切除時には呼吸機能低下が問題となり、腫瘍径によっては初回肺切除時の縮小手術も考慮すべきであったと思われた。

ところで、CTを中心とした診断能の向上によって肺の小腫瘤性病変の検出も可能となり、また、最近では胸腔鏡下外科手術の進歩によって比較的低侵襲で肺腫瘤切除が可能になってきている[4~6]。転移を早期発見すればリンパ節郭清は必ずしも必要ではなく、胸腔鏡下切除を行うことによって良好なQOLや呼吸機能を保つことができるものと考える。従って、血行性転移の頻度が高いとされる深達度ss以上の大腸癌症例のフォローアップは、肝転移とともに肺転移を常に念頭に置いて、胸写だけではなく胸部CT検査も積極的に取り入れることによって肺転移の早期発見に努めることが重要と思われた。

文　献

1) Goya, T., Miyazawa, N., Kondo, H., Tsuchiya, R., Naruke, T., and Suemasu, K.: Surgical resection of pulmonary metastases from colorectal cancer. 10-year follow-up. Cancer 64:1418-1421, 1989.
2) 呉屋朝幸：大腸癌肺転移の治療成績．臨床外科 47：1191-1195, 1992.
3) Schulten, M.F., Heiskell, C.A., and Shields T.W.: The incidence of solitary pulmonary metastasis from carcinoma of the large intestine. Surg. Gynecol. Obstet. 143:727-729, 1976.
4) 石川清司，大田守雄，川畑　勉，国吉真行，源河圭一郎：肺の腫瘤性病変に対する胸腔鏡下手術症例の検討－適応と手技を中心に－．医療 49：901-905, 1995.
5) 伊佐　勉，大田守雄，中本　尊，仲地　厚，我喜屋亮，川畑　勉，国吉真行，石川清司，源河圭一郎：転移性肺腫瘍に対する胸腔鏡下切除術の経験．国療沖縄医誌 17: 71-74, 1996.
6) 浅村尚生，成毛韶夫：胸腔鏡下外科手術の適応と問題点．外科 56：1484-1487, 1994.
7) Scheele, J., Stang, R., Altendorf-Hofmann, A., and Paul, M.: Resection of colorectal liver metastases. World J. Surg. 19: 59-71, 1995.
8) 安井健三，平井　孝，加藤知行，紀藤　毅：大腸癌の肝転移．リンパ節郭清を伴う系統的肝切除．外科 55：1075-1079, 1993.
9) Thomford, N.R., Woolner, L.B., and Claget, O.T.: The surgical treatment of metastatic tumors in the lung. J. Thorac. Cardiovasc. Surg. 49: 357-363, 1965.
10) Mansel, J.K., Zinsmeister, A.R., Pairolero, P.C., and Jet, J.R.: Pulmonary resection of metastatic colorectal adenocarcinoma. Chest 89: 109-112, 1986.
11) 末舛恵一，呉屋朝幸: 大腸癌の肺転移．外科 51：899-902, 1989.
12) Paget, S.:The distribution of secondary growths in cancer of the breast. Lancet 1：571-573, 1898.
13) 関　誠，中川　健，土屋繁裕，松原敏樹，木下　巌，大田博俊，西　満正，土屋永寿，柳沢昭夫，高橋　孝：大腸癌肺転移切除27例の検討－肺切除術式を中心に－．肺癌 29：343-350, 1989.
14) 前部屋進自，三好新一郎，鈴間孝臣，平井一成，吉増達也，内藤安顯：大腸癌肺転移切除例の検討．胸部外科 46：503-506, 1993.