琉球大学学術リポジトリ

[原著] 脊髄損傷の予後に関する基礎的研究：MRI、電気生理学的および組織学的評価

メタデータ	言語: Japanese 出版者: 琉球医学会 公開日: 2010-07-02 キーワード (Ja): キーワード (En): experimental spinal cord injury, spinal cord evoked potentials, magnetic resonance imaging, histopathology, prognosis 作成者: 屋良, 哲也, 佐藤, 栄, 金谷, 文則, Yara, Tetsuya, Sato, Sakae, Kanaya, Fuminori メールアドレス: 所属:
URL	http://hdl.handle.net/20.500.12000/0002015930

脊髄損傷の予後に関する基礎的研究
― MRI、電気生理学的および組織学的評価 ―

屋良哲也，佐藤　栄，金谷文則

琉球大学医学部整形外科学講座

（1996年11月29日受付、1996年12月16日受理）

Prognosis of experimental spinal cord injury
—evaluation by MR imaging, electrophysiology and histopathology—

Tetsuya Yara, Sakae Sato and Fuminori Kanaya

Department of Orthopedic Surgery, Faculty of Medicine, University of the Ryukyus

ABSTRACT

Experimental spinal cord injury was sequentially evaluated by Magnetic Resonance Imaging (MRI), electrophysiological and histopathological findings. Spinal cord injury was induced using the modified Allen's technique under general anesthesia in 16 cats. Descending spinal cord evoked potentials (SCEP) induced by stimulating Th7 spinal cord were recorded at eight linked electrodes lying across L1 injury site. T2-weighted MR images were obtained immediately and 48 h after injury with a 1.5-tesla unit using spin-echo sequence. In ten cats, spinal cord was excised 48 h after injury and evaluated histologically. All cats presented complete paraplegia immediately after injury. The cats were divided into two groups according to the degree of paraplegia 48 h after injury, that is, one as no recovery group (n=10) and the other as recovery group (n=6). MR image in seven of the ten cats of the no recovery group showed central low signal area surrounding by high signal area. Histological findings revealed that the central low signal area in MRI corresponded with massive hemorrhage in gray matter whereas the high signal area corresponded with dissolution of white matter. MR images in the recovery group showed central localized high signal area which corresponded with edematous and ischemic tissues in gray matter. High signal area extension in both cranial and caudal directions was longer in the no recovery group (17±6 mm cranial to L1 and 15±7 mm caudal to L1) than that in the recovery group (10±7 mm cranial and 5 ±5 mm caudal) immediately after injury. This high signal area extended to both cranial and caudal 48 h after injury in the no recovery group with no extension observed in the recovery group. SCEP recorded caudal to injury site disappeared immediately after induction of spinal cord injury in the no recovery group, and decreased significantly in the recovery group. SCEP recorded cranial to injury site showed temporary augmentation in both groups. This augmentation was observed 28 and 14 mm cranial to injury site in the no recovery group and 14 and 7 mm cranial in the recovery group. SCEP augmentation phenomenon immediately after spinal cord injury extended greatly in cranial region than in the high signal area as observed by MRI. This facts suggested that spinal cord had a transient dysfunction beyond high signal area in MRI. *Ryukyu Med. J., 16(4)189～194, 1996*

Key words: experimental spinal cord injury, spinal cord evoked potentials, magnetic resonance imaging, histopathology, prognosis

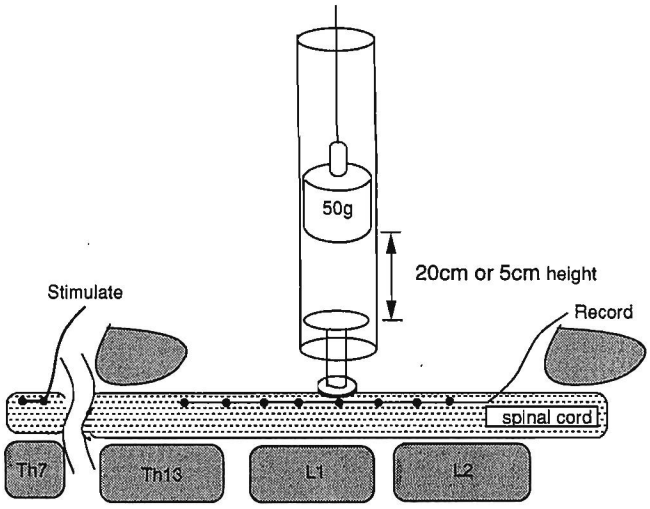

Fig. 1 Method for producing impact injury on spinal cord and electrodes placement.
Stimulating bipolar electrodes were placed on the dura at Th7 level. Laminectomy was performed from Th13 to L2 and recording electrodes were laid on the midline of spinal cord. In producing impact injury on spinal cord, 50g weight was dropped onto an impacter through the cylinder from 20cm or 5cm height.

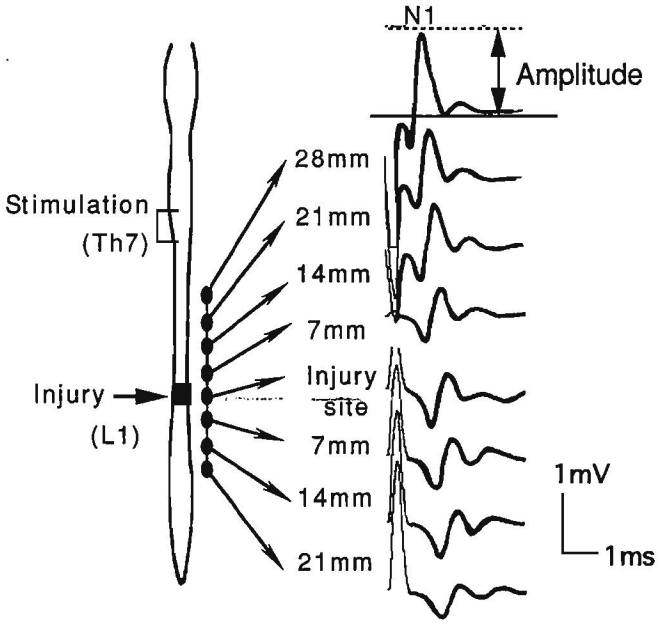

Fig. 2 Desending spinal cord evoked potentials (SCEP).
SCEP was recorded at eight linked electrodes lying across the injury site. The first negative wave (N1) potential was measured from the base line of each recording.

緒　言

脊髄損傷の予後は一般的に受傷時の衝撃の程度により決定されるが[1,2]一部の例では回復がみられたり、逆に麻痺レベルの上昇が報告されており[3]、麻痺の予後を予測することは重要である。この目的のため臨床では無侵襲であり脊髄内病変描出に優れているMagnetic Resonance Imaging（MRI）を用いることが多い。一方、脊髄の機能評価法として脊髄誘発電位があるが、黒川ら[4]と玉置ら[5]が脊髄刺激によって初めて記録した脊髄伝導電位は、その後の基礎的研究で脊髄後索および側索後部の電位であることが解明され、今日でも広く活用されている[6,7]。

本研究の目的は、実験的に脊髄損傷を作成し、脊髄損傷の麻痺の程度とMRI所見さらに脊髄誘発電位および組織所見を加えて検討し、臨床に応用することである。

材料および方法

1．材料および方法

雑種成猫16匹を用い、塩酸ケタミン筋注（50mg/kg）麻酔下に気管内挿管後、臭化パンクロニウム静注（0.1mg/kg）で非動化し、純酸素にて調節呼吸とした。Th7を椎弓切除後に、刺激電極として双極型カテーテル電極を硬膜表面正中に設置し、さらにTh 13～L 2の椎弓を切除し、記録電極としてL1を中心に硬膜表面の正中線上に電極間隔7mmの8極型カテーテル電極（ユニークメディカル社製）を縫合固定した。

コントロール波形として下行性脊髄電位（SCEP）を記録した後、Allen法[8]に準じ脊髄損傷を作成した。記録電極部の硬膜上に塩化ビニル製注射シリンジ内で5cmまたは20cmの高さから50g重垂を落下させ、同部位に置いた直径6mm円形のimpacterを介して脊髄に衝撃を加えた後、重垂を速やかに除去した（Fig. 1）。脊髄損傷作成直後および48時間後に麻痺の評価、SCEP記録およびMRI撮像を行い、脊髄の組織を評価した。

2．麻痺の評価

麻酔覚醒の判断として前肢の自動運動が良好なことを確認して損傷直後の評価を行い、48時間後に再評価した。運動麻痺の程度は後肢の動きで判定した。

3．SCEPの条件と計測法（Fig. 2）

日本電気三栄社製Synax ER1100を使用し、刺激条件は、持続時間0.2 msecの矩形波、頻度3.5 Hz、強度は第1陰性波（N1）の振幅に対する最大上刺激とした。記録は衝撃部の頭側28mm、21mm、14mm、7mm、衝撃部、衝撃部の尾側7mm、14mm、21mmから導出し、周波数帯域3 Hz～3 kHzで50回平均加算し、不関電極をL1レベルの傍脊柱筋に置いた。

N 1振幅は基線からの高さとし、損傷直後および48時間後のN 1振幅をコントロール波形のN1振幅と比較した。

4．MRI撮像と評価法

猫を仰臥位に固定し、General Electoric社製Signa（1.5 Tesla）に5インチ表面コイルを用いた。0.1mM Gadolinium-Diethylenetriamine pentaacetic acidを注入したシリコン製チューブをL1レベルの傍脊柱部に縫合固定して、撮像位置の指標とした。T 2強調画像（TR2500 ms、TE80 ms、マトリックス256×256、加算回数4）で、矢状断像はスライス厚3～4mmで脊髄正中の1スライスとし、横断像は各電極と電極間部に該当する部位をスライス厚3mmで撮像した。

5．組織学的評価

16匹中10匹で脊髄を摘出し組織を評価した。10％ホルマ

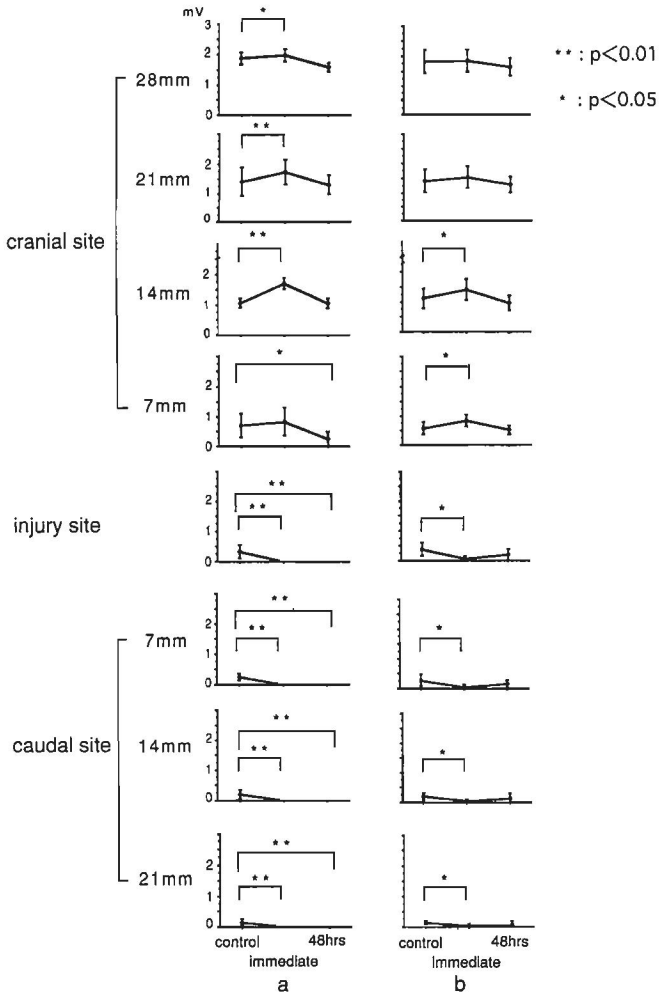

Fig. 3 N1 ampulitude change.
a. No recovery group. N1 recorded at 28, 21 and 14 mm cranial sites revealing temporary augumentation. N1 at 7 mm at cranial sites decreased markedly 48 h after injury. N1 at injury and caudal sites disappeared immediately and 48 h after injury. b. Recovery group. N1 recorded at 7 and 14 mm cranial site showing temporary augumentation. N1 at injury and caudal sites significantly decreased immediately after injury.

リン液を生理的食塩水で等張に希釈し、左心室より注入して還流固定した。その後に生理的食塩水で70％希釈した墨汁（100mℓ/kg）を約120 mmHg圧で還流して、脊髄の微小循環を観察した。Th 1 ～L 7の範囲の脊椎を摘出し1～3日間10％ホルマリンで固定後に脊髄を摘出した。摘出脊髄は10％ホルマリンで4～7日間固定後に7 mmごとに横切し、パラフィン包埋後に10 μm に薄切し Hematoxylin-Eosin（HE）染色とKlüver-Barerra髄鞘染色を行った。

6.データの統計学的処理

MRI矢状断像での異常輝度域の範囲（mm）とSCEPのN1振幅（mV）を、Wilcoxon signed rank testを用いて検定した。

実験動物の飼育・管理法ならびに本研究は琉球大学動物実験委員会で承諾された。

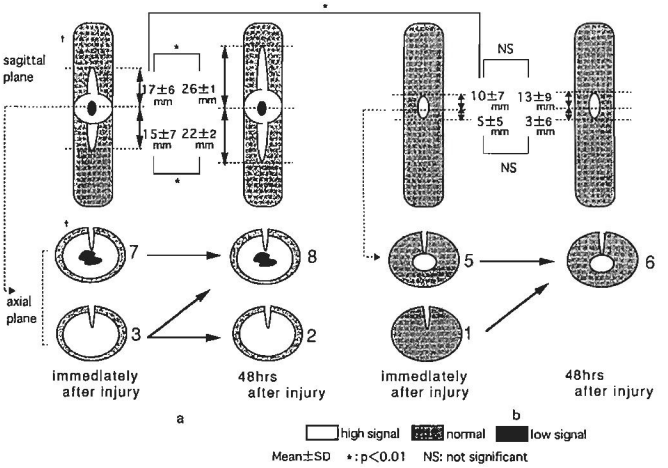

Fig. 4 Scheme of MR image change.
a. No recovery group b. Recovery group

結　果

1．麻痺の程度

衝撃直後は全個体で筋緊張が減じて自動運動がみられなかった。48時間後には後肢を動かさないかまたは針による痛覚刺激でわずかに動かす麻痺非回復群10匹と、立位が可能となった麻痺回復群6匹に分類できた。非回復群10匹のうち9匹が20 cm高の衝撃により、1匹が5 cm高の衝撃により作成され、回復群6匹は全てが落下高5 cmにより作成されていた。

2．麻痺非回復群

1）SCEP（Fig. 3a）

衝撃直後に衝撃部の頭側28 mm、21 mm、14 mmで振幅が有意に増大したが、7 mmでは有意な変化はなかった。

衝撃部および尾側7 mm、14 mm、21 mmでは全個体で波形が消失した。衝撃48時間後に衝撃部の頭側 28 mm、21 mm、14 mmでは振幅がほぼコントロール値まで復帰したが、7 mmではコントロール値より有意に低下した。衝撃部および尾側7 mm、14 mm、21 mmでは直後と同様に全個体で波形が消失したままであった。

2）MRI（Fig. 4a）

衝撃直後は衝撃部横断面で中心部低輝度と周辺高輝度の所見の7匹と、広範な高輝度を呈する3匹があった。頭尾側方向では高輝度域が頭側17±6 mm～尾側15±7 mmまでみられた。

衝撃直後に衝撃部で中心部低輝度と周辺高輝度の所見であった7匹は衝撃48時間後も同様の所見であった。直後に広範な高輝度を呈した3匹のうち1匹は高輝度域が低輝度域を囲む所見に移行したが、2匹では変化がなかった。頭尾側方向では高輝度が頭側26±1 mm～尾側22±2 mmまでみられ衝撃48時間後に有意に拡大した。

3）組織学的所見

MRI所見で衝撃部に中心部低輝度、周辺高輝度を呈した個体の組織所見は、灰白質内の広範出血と前角細胞および墨汁充盈血管の消失があり、白質は融解と散在性出血がみられた（Fig. 5b）。衝撃部が広範高輝度を呈した組織所見は、灰白質、白質共に融解と散在性出血がみられた。衝撃部の頭側7 mmから尾側7 mmでは白質の脱髄と、灰白質の墨汁充盈血管の減少、血管周囲の空隙形成、および前角細胞の壊死がみられた

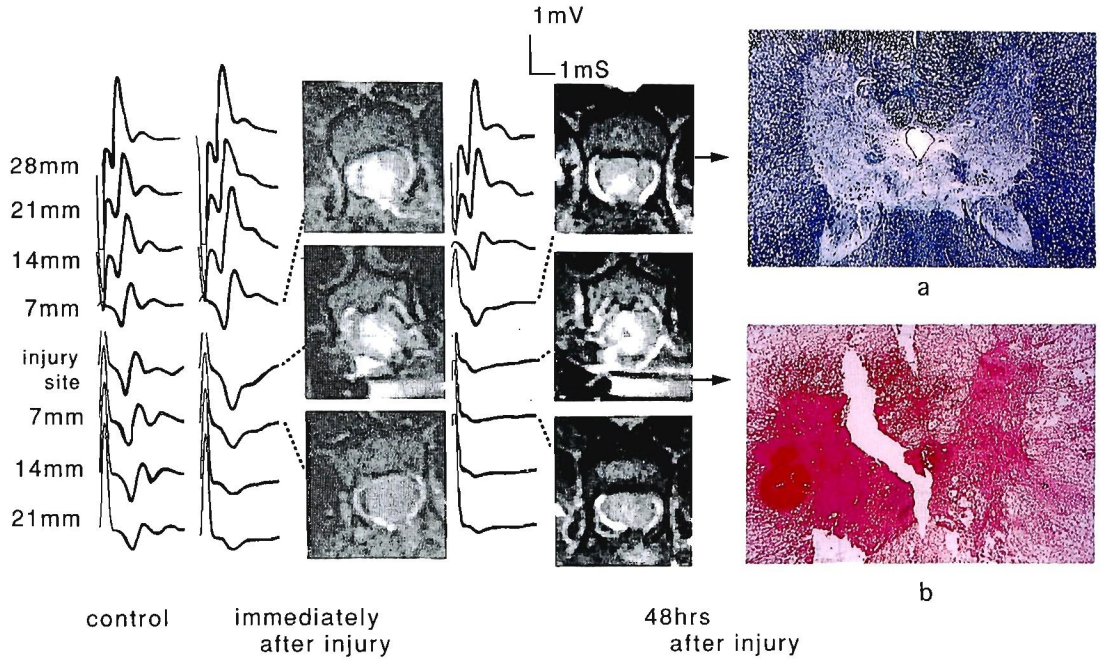

Fig. 5 Typical SCEP, MR images and histopathological findings of the no recovery group.
a. Klüver-Barerra stain (×10) b. Hematoxylin-Eosin stain (×10)

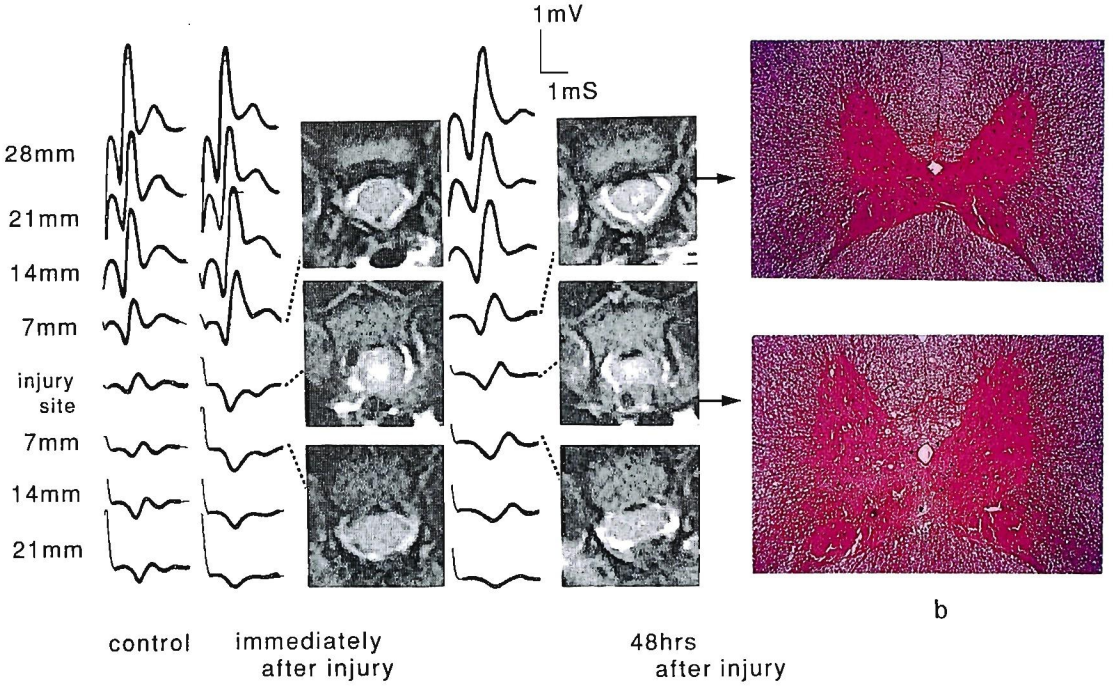

Fig. 6 Typical SCEP, MR images and histopathological findings of the recovery group.
a. Hematoxylin-Eosin stain (×10) b. Hematoxylin-Eosin stain (×10)

(Fig. 5a)。衝撃部の頭側 14 ㎜～尾側 14 ㎜では、白質には明らかな異常はなく灰白質の墨汁充盈血管の減少、前角細胞の壊死がみられた。頭側 28 ㎜、21 ㎜および尾側 21 ㎜では灰白質にも白質にも異常を認めなかった。

3．麻痺回復群

1）SCEP (Fig. 3b)

衝撃直後は衝撃部の頭側 28 ㎜、21 ㎜ では振幅の変化はなく、頭側 14 ㎜、7 ㎜ では振幅が増大した。衝撃部および衝撃部の尾側では振幅が有意に低下した。

衝撃 48 時間後は衝撃部の頭側 28 ㎜、21 ㎜ では振幅の変化はなく、衝撃部の頭側 14 ㎜、7 ㎜において直後に増加した振幅はほぼコントロール値まで復帰した。衝撃部および衝撃部の尾側 7 ㎜、14 ㎜、21 ㎜では、振幅が回復しコントロール値

まで復帰した。

2）MRI（Fig. 4b）

衝撃直後は衝撃部で脊髄中心部に限局した高輝度を呈した5匹と、輝度変化のない1匹があった。脊髄中心部の高輝度は衝撃部の頭側10±7㎜～尾側5±5㎜までの小さい範囲にみられた。

衝撃から48時間後の所見をみると、直後に衝撃部で中心部高輝度を呈した5匹は同様の所見で、直後に輝度変化のなかった1匹も中心部に高輝度が出現した。これら6匹の中心部の高輝度は衝撃部の頭側13±9㎜～尾側3±6㎜までみられ、直後に比べ頭尾側方向での有意な拡大・縮小はなかった。

3）組織学的所見

組織学上は頭側7㎜および衝撃部では同様の所見で、灰白質内における墨汁充盈血管の減少、血管周囲の空隙形成および前角細胞の壊死がみられ、白質には明らかな異常は認めなかった（Fig. 6b）。頭側28㎜、21㎜、14㎜および尾側7㎜、14㎜、21㎜では明らかな異常は認めなかった（Fig. 6a）。

考　察

臨床において特に重要と思われるMRIについて先に述べる。

非回復群における脊髄衝撃部の横断面のMRIは、衝撃直後に中心部低輝度と周辺高輝度の所見をもつ7匹と、広範な高輝度を呈する3匹があった。Kulkariniら[9]は臨床例のT2強調画像の検討で、Weirichら[10]は動物実験の結果で、脊髄中心部の大きな低輝度域と周辺高輝度域を呈した例が非回復性の重篤な麻痺を示したとし、中心部の低輝度域が予後不良を表す所見であった点が本実験と一致した。中心部の低輝度は灰白質の広範出血を示し、これはGomoriら[11]の急性期の頭蓋内血腫が低輝度を呈したとする報告と一致した。しかし一方で、中心部の高輝度の個体でも灰白質に散在性出血がみられたが、これは出血範囲が小さかったのでMRIで低輝度として検出できなかったと考えられた。周辺の高輝度については非回復群の共通した所見であり、組織上は白質内の融解および脱髄を示していた。従って、脊髄横断面で高輝度が広範な個体は損傷が白質に及んでいることを表すものであり、横断型非可逆性脊髄損傷の判定にはMRI横断面で高輝度の範囲の拡がりが重要な指標と考えられた。

非回復群における衝撃部のSCEP所見とMRIとを対比すると、全個体において衝撃部および衝撃部尾側のSCEPが衝撃直後および48時間後にも導出されず、これらの個体は衝撃部のMRIで周辺高輝度像を呈していた。従って、MRIは非可逆性の白質損傷を損傷直後からとらえうると考えられた。

回復群における衝撃部の横断面のMRIは、衝撃直後に6匹中5匹が中心部に限局した高輝度を呈し、組織所見では白質内には明らかな変化はなく灰白質に浮腫の所見である血管周囲の空隙形成[12]および血管減少がみられた。これは回復群に加えた衝撃力が250 gcmと非回復群の1000 gcmに比べて小さかったので、一般に衝撃に対し白質よりも易損性[13]とされる灰白質にのみ組織変化が起こったものと考えられた。

回復群は衝撃直後に完全麻痺を呈し、48時間後に回復した。これに対応してSCEPの振幅は衝撃直後に衝撃部および尾側で著しく低下し、48時間後には振幅の回復がみられた。しかしMRIでは、衝撃直後は全個体で白質に輝度変化がなかったのでMRIは可逆性の白質損傷をとらえられない可能性が示唆された。

頭尾側方向のMRI所見については、衝撃直後に高輝度域が非回復群（9匹が1000 gcm、1匹が250 gcm）は頭側17±6㎜～尾側15±7㎜、回復群（全個体が250 gcm）は頭側10±7㎜～尾側5±5㎜にみられ、非回復群が回復群よりも高輝度域が有意に広範囲であった。Hackneyら[14]は脊髄損傷ラットにおいて、損傷外力150 gcmで頭尾側方向の高輝度域平均14.4㎜、25 gcmで頭尾側に平均5.1㎜の高輝度を示したとし、本実験と損傷外力の大きさによって高輝度域が異るとする点が一致した。さらにSchaeferら[15]は臨床例について検討し高輝度域が頭尾側方向に長い例は短い例に比べ重篤な麻痺を呈することが多いと報告した。従って本実験はSchaeferら[15]の臨床結果を実験的に裏付けるものと考えられた。一方、頭尾側方向のMRIと組織所見を対比すると、組織変化は非回復群が衝撃部の頭側14㎜～尾側14㎜、回復群が衝撃部の頭側7㎜～尾側7㎜の範囲にみられたが、MRIでは組織変化よりも頭尾側方向に広い範囲に高輝度が拡がっていた。これはSchouman-Claeysら[16]が犬の脊髄損傷実験で、MRIの異常輝度域が頭尾側18.7㎜におよんでいたのに対し組織学的に浮腫と出血のみられた範囲は16.7㎜とMRIよりも小範囲であったとする報告と一致した。この原因として今回の標本作成法では組織変化をとらえられなかった可能性が考えられた。

頭尾側方向のMRI所見に対しSCEPは、非回復群でも回復群でも衝撃部頭側の振幅増大が衝撃直後にのみ観察され、48時間後にはみられなかった。李[17]はこの現象を振幅増大現象とし、その起源は脊髄の容積導体の増大に伴うインピーダンスの増加によるもので脊髄内伝導路の伝導障害を示すものではないと報告した。しかし一方で、飯塚ら[18]は脊髄圧迫実験と同様に動脈遮断による脊髄虚血実験でも一過性振幅増大が出現したことから、阻血による神経線維の閾値の低下が関与しているとし、その起源は十分解明されていない。また、振幅増大の起こる範囲については、李[17]は亜急性脊髄圧迫で損傷部刺激側5～10㎜に、秋元ら[19]は脊髄切断で刺激側5～25㎜でみられたとしているが、振幅増大の出現する範囲と衝撃外力もしくは麻痺の重症度との関連性は検討されていない。本実験では、振幅増大は非回復群で頭側28㎜、回復群で頭側14㎜まで認められ、振幅増大が広範囲に及んだ個体が非回復性の重篤な麻痺を呈する結果であった。さらに、MRIの頭尾側方向の高輝度域とSCEPで振幅増大の認められた範囲を対比すると、衝撃直後において高輝度の範囲は非回復群で頭側17±6㎜、回復群で頭側10±7㎜であり、振幅増大出現の範囲である非回復群の頭側28㎜、回復群の頭側14㎜より明らかに小範囲であった。衝撃48時間後の高輝度の範囲は非回復群で頭側26±1㎜、回復群で頭側13±9㎜と拡大し、両群ともに直後における振幅増大出現の範囲とほぼ一致していた。この結果は、MRIで衝撃直後にみられる頭尾側方向の高輝度域よりも広い範囲で脊髄に機能的障害が生じている可能性を示唆すると考えられた。

要　約

1．成猫を用いた実験的脊髄損傷においてMRI、脊髄伝導電位および組織学的所見を経時的に対比検討した。

2．MRIの脊髄衝撃部横断像で中心部の低輝度は灰白質の出血を、周辺高輝度は非可逆性の白質損傷を示した。中心部に限局した高輝度は灰白質の浮腫を示した。

3．MRIは可逆性の白質損傷をとらえられない可能性が示唆された。

4．MRIで頭尾側方向の高輝度が広範にみられた個体は、重篤な非可逆性損傷を示した。

5．MRIで衝撃直後にみられる頭尾側方向の高輝度域よりも広い範囲に、脊髄の機能的障害が生じていることが示唆された。

謝　辞

稿を終えるにあたり、御校閲を賜わりました琉球大学医学部整形外科学教室茨木邦夫教授に深謝致します。また、御指導いただきました同第一解剖学教室平田幸男教授ならびに同附属病院放射線部山口慶一郎助教授に感謝申し上げます。

参考文献

1）Black, P., Markowitz, R.S., Damjanov, I., Finkelstein, S.D., Kushner, H., Gillespie, J., and Feldman, M.: Models of spinal cord injury: part 3. Dynamic load technique. Neurosurgery 22 : 51-60, 1988.

2）Panjabi, M.M., and Wrathall, J.R. : Biomechanical analysis of experimental spinal cord injury and functional loss. Spine 13 : 1365-1370, 1988.

3）菊地臣一，蓮江光男，武村民子，井上聖啓：脊髄鉛筆状軟化と神経症状の対比．整形外科 35 : 289-294, 1984.

4）黒川高秀，都築暢之，今井卓一：硬膜外腔における脊髄刺激による誘発脊髄電位．脳波と筋電図 1 : 64-66, 1972.

5）玉置哲也，山下武広，小林英夫，平山博久：脊髄モニタリング法ー動物実験による基礎データを中心としてー．脳波と筋電図 1 : 196, 1972.

6）大熊哲夫：頚部脊髄症の病巣診断に関する基礎的ならびに臨床的研究．日整外会誌 61 : 477-489, 1987.

7）須藤成臣：脊髄誘発電位の臨床応用（第1報）実験的脊髄損傷における脊髄誘発電位の変化ー脊髄圧迫と脊髄虚血ー．日整外会誌 54 : 1631-1647, 1980.

8）Allen, A.R. : Surgery of experimental lesion of spinal cord equivalent to crush injury by fracture dislocation of spinal column. J.A.M.A. 57 : 878-880, 1911.

9）Kulkarni, M.V., McArdle, C.B., Kopanicky, D., Miner, M., Cotler, H.B., Lee, K.F., and Harris, J.H.:Acute Spinal Cord Injury MR Imaging at 1.5T. Neuroradiology 164 : 837-843, 1987.

10）Weirich, S.D., Cotler, H.B., Narayana, P.A., Hazle, J. D., Jackson, E.F., Coupe, K.J., Mcdonald, C.L., Langford, L.A., and Harris, J.H.:Histopathologic Correlation of Magnetic Resonance Imaging Signal Patterns in a Spinal Cord Injury Model. Spine 15 : 630-638, 1990.

11）Gomori, J.M., Grossman, R.I., Goldberg, H.I., Zimmerman, R.A., and Bilaniuk, L.T.:Intracranial hematomas : Imaging by high field MR. Radiology 157 : 87-89, 1985.

12）Kapandia, S.E. : Ultrastructural alterations in blood vessel of the white matter after experimental spinal cord trauma. J. Neurosurg. 61 : 539-544, 1984.

13）Sandler, A.N., and Tator, C.H. : Review of the effect of spinal cord trauma on the vessel and blood flow in the spinal cord, J. Neurosurg. 45 : 638-646, 1976.

14）Hackney, D.B., Ford, J.C., Markowitz, R.S., Hand, C.M., Joseph, P.M., and Black, P.:Experimental Spinal Cord Injury : MR Correlation to Intensity of Injury. J. Comput. Assist. Tomogr. 18 : 357-362, 1994.

15）Schaefer, D.M., Flanders, A., and Northrup, B.E., and Osterholm, J.L. : Magnetic resonance imaging of acute cervical spine. Spine 14 : 1090-1095, 1989.

16）Schouman-Claeys, E., Frija, G., Cuenod, C.A., Begon, D., Paraire, F., and Martin, V. : MR imaging of acute spinal cord injury : results of an experimental study in dogs. A.J.N.R. 11 : 959-965, 1986.

17）李　建興：定速亜急性脊髄圧迫による脊髄誘発電位の波形変化について．日整外会誌 59 : 949-960, 1985.

18）飯塚　正，黒川高秀：阻血時にみられる脊髄誘発電位および末梢神経誘発電位に関する実験的研究ー一過性振幅増大現象についてー．日整外会誌 55 : 163-170, 1982.

19）秋元博之，東野修治，原田征行，近江洋一，中野恵介，末綱　太，荒木徳一：脊髄誘発電位における伝導遮断部刺激側の振幅増大現象．脊髄電気診断学 10 : 15-18, 1987.