琉球大学学術リポジトリ

[症例報告]唾液瘻伴った某所性唾液腺組織の2例

メタデータ	言語: 出版者: 琉球医学会 公開日: 2010-07-02 キーワード (Ja): キーワード (En): hetrotopic salivary gland tissue, anteromedial lower neck 作成者: 島袋, 誠守, 金城, 僚, 青木, 啓光, 山里, 将仁, 草野, 敏臣, 武藤, 良弘, 戸田, 隆義, Shimabuku, Masamori, Kinjo, Tsukasa, Aoki, Hiromitsu, Yamasato, Masahito, Kusano, Toshiomi, Muto, Yoshihiro, Toda, Takayoshi メールアドレス: 所属:
URL	http://hdl.handle.net/20.500.12000/0002015942

唾液瘻を伴った異所性唾液腺組織の２例

島袋誠守、金城　僚、青木啓光、山里将仁、草野敏臣
武藤良弘、戸田隆義*

琉球大学医学部外科学第一講座
*同臨床検査医学講座

（1996年１月10日受付、1996年６月25日受理）

Heterotopic salivary gland : Report on two cases

Masamori Shimabuku, Tsukasa Kinjo, Hiromitsu Aoki, Masahito Yamasato,
Toshiomi Kusano, Yoshihiro Muto, Takayoshi Toda*

*Department of surgery I and *Clinical Laboratory Medicine*
Ryukyu University School of Medicine, Japan

ABSTRACT

We report on two cases of heterotopic salivary gland tissue in the anteromedial lower neck with a literature review. The first patient was a 7-year-old female and the second, a 8-month-old male. Both patients presented with occasional mucous discharge from the sinus in the left anteromedial lower neck since birth without any evidence of infection. They were diagnosed to have lateral cervical fistula, and the lesions were completely removed without any complication. Histologic examination of the lesions revealed that both cases were heterotopic salivary gland tissue. The histologic features were very similar to each other. Although heterotopic salivary gland tissue is thought to be rare, this rarity might be attributed to lack of histologic examination of affected tissue. We sugest that when a draining sinus detected in the neck, this disease should be. *Ryukyu Med. J., 16(2)79～81, 1996*

Key words: hetrotopic salivary gland tissue, anteromedial lower neck

はじめに

過去10年間（1985.3-1995.12）に当科で経験した小児頸部疾患の内、発生学的異常に基づくと考えられるものは計21例であった。その内比較的まれとされている２例の異所性唾液腺を経験したので若干の文献的考察を加えて報告する。

症　例

症例１：７歳女児
主　訴：左側頸部の瘻孔（Fig.1）
家族歴、既往歴：特記事項なし。
現病歴：昭和61年５月頃、左前頚部に唾液様の分泌物が付着していることに母親が気付き近医受診。特に処置をすることもなく経過観察の指示を受けたが、その後も唾液様分泌物の排出が持続するため、同年10月22日当科紹介となった。
入院時現症：身長129.2cm、体重30.3kg、全身状態良好。瘻孔は左鎖骨上縁から頭側に約1cm、左胸鎖乳突筋前縁に径約1mmの瘻孔が存在した。疼痛、圧痛等の自覚症状はないが皮膚の発赤を認めた。食事との関係は不明だが、皮膚開口部に唾液様透明液が付着することがあった。

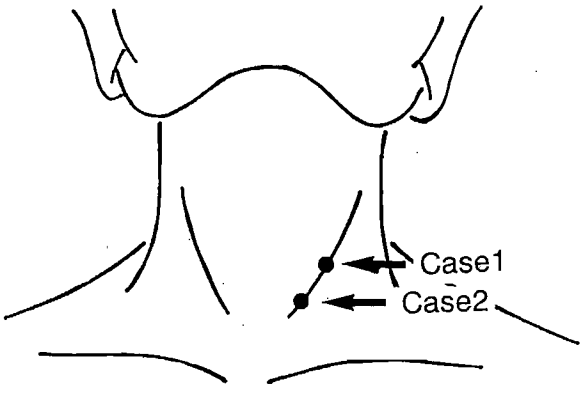

Fig.1 Diagrammatic illustration showing a location of draining sinus. Both sinuses are located in the anteromedial margin of the left sternocleid mastoid muscle. The draining sinus is 1mm in size in case1 and 5mm in case2.

入院時検査所見：異常を認めず。
瘻孔の存在部位と症状より左側頸瘻と診断し、同年10月

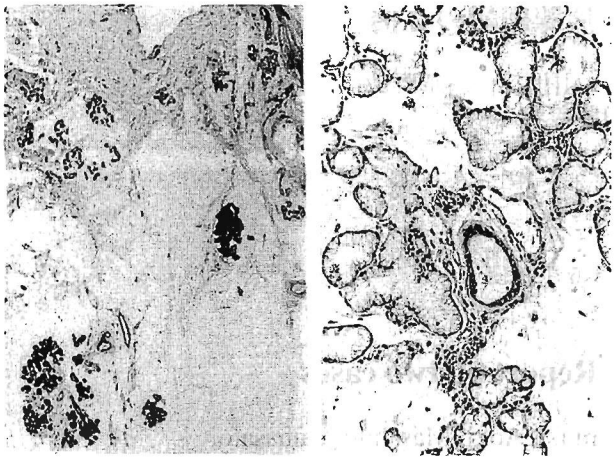

Fig.2 Microphotographs of the mucous gland located in the subcutaneous fatty tissue.(Left; Case1, PAS, ×5)(Right; Case2, HE, ×25).

24日瘻孔摘出術を施行した。瘻孔は皮下1.4cmの部位に達し、先端は盲端になっていた。

組織所見：摘出標本には、PAS染色陽性の粘液を含み小唾液腺に類似した腺組織が認められた（Fig.2左）。

症例２：８ヶ月男児

主　訴：左側頸部の瘻孔（Fig.1）

家族歴、既往歴：特記事項なし。

現病歴：生下時より左側頚部の瘻孔を指摘されていた。生後、10日目に当科受診、左側頸瘻の診断を受け、7-8ヶ月後の待期手術予定で経過観察となっていた。昭和63年７月手術目的で当科入院となった。

入院時現象：身長65.4cm、体重6.9kg。全身状態良好。左胸鎖乳突筋前縁下方1/3に径約5mmの発赤を伴う瘻孔が存在、泣くと透明な唾液様の分泌液を認めていた。

入院時検査所見：異常を認めず。

左側頸瘻の診断で同年８月４日瘻孔摘出術を行った。

手術所見：瘻孔部にインジゴカルミンを注入し、周囲組織とともに剥離をすすめ瘻孔を含め一塊に摘出した。瘻孔は皮下7mm、胸鎖乳突筋の手前で索状物となり途絶していた。

組織所見：摘出標本には、排出管に接して混合性の終末を示す腺管からなる腺組織の小葉が認められた。構造的には小唾液腺に類似していた（Fig.2右）。術後の合併症もなく元気に退院した。

考　察

唾液腺は大唾液腺（耳下腺、顎下腺、舌下腺）および小唾液腺（口唇腺、頬腺、臼歯腺、口蓋腺、舌腺）に分類されるが、上記以外の部位に唾液腺が認められた場合これを異所性唾液腺と呼んでいる。

異所性唾液腺（以下本疾患）は報告例が少なく比較的まれな疾患とされているが、これは他の診断名で切除され切除標本の組織学的検討が行われず本疾患と診断されていない症例があるためと考えられ、実際の症例数は報告より多いことが予想される[1]。

ほとんどの症例は小児期に発見され切除されることが多いが、二次感染を引き起こすことがないため放置され成人になり切除される例も存在する[1-4]。

このような長期放置例や、残存した異所性唾液腺組織から後年、Pleomorphic adenoma, Acinic cell carcinomaやAdenocarcinoma等の腫瘍が発生したとされる報告例もあり、先天性瘻孔は小児期に切除することが望まれる[5-8]。

臨床症状のみで本疾患と診断することは容易ではなく、存在部位（ほとんどが前頸部低位、胸鎖乳突筋下縁に存在[1-4]）、分泌液のアミラーゼ活性測定などが補助診断として有用である。病理組織学的検査においてHematoxylin-Eosin stain（HE染色）、Periodic acid-Schiff stain（PAS染色）など明らかな粘液腺、漿液腺組織が証明されれば問題はないが、通常の染色で上記組織の確定診断ができない場合は抗アミラーゼ抗体、抗リゾチーム抗体を用いた免疫組織学的染色が必要となる場合もある[1]。

本疾患の発生機序としては胎生２ヶ月の時期に第２鰓弓が尾側に急速に増大し、第2、3、4鰓裂を覆いPrecervical sinusを形成、胎生２ヶ月の終わりに閉鎖すべきこの鰓裂が遺残しその被覆上皮が異型形成を行うために生じるとする説が一般的である[1,4,9-12]。このため自験例を含め、既報告例のほとんどの症例で瘻孔 存在部位は前頸部に集中していた。

手術に際しては、瘻孔 部に色素を注入しながら慎重に切除をすすめれば特に問題となることはない。文献上検索し得た範囲では再発の報告はないが、前述のごとく悪性腫瘍の発生母地となる可能性もあり、切除後も十分なfollow upが必要であろう。自験例２例も生後比較的早期に左前頚部の瘻孔を指摘されていたが確定診断が成されず経過観察のみで積極的な治療が行われていなかった。放置されれば前述のごとく悪性疾患の発生母地となる可能性もあることから今後小児における前頸部の瘻孔性疾患の場合、本疾患を念頭に置き診療にあたる事が必要と考えられ報告した。

引用文献

1）徳橋　至，神田秀一，土屋雅則，鯵坂義之，高桑俊文：頚部異所性唾液腺による唾液瘻の一例．臨皮，39: 1047-1049，1985.

2）Youngs, L.A., and Scofield, H.H.: Heterotopic salivary gland tissue in the lower neck. Arch Path, 83: 550-556, 1967.

3）Stingle, W.H., and Priebe, C.J.: Ectopic salivary gland and sinus in the lower neck. Ann Otol, 83: 379-381, 1974.

4）Singer, M.I., Applebaum, E.L., and Loy, K.D.: Heterotopic salivary tissue in the neck. Larryngoscope, 89: 1772-1778, 1979.

5）Evans, M.G., and Rubin, S.Z.: Pleomorphic adenoma arising in a salivary rest in a childhood. J Pediatr Surg, 26: 1314-1315, 1991.

6）Perzin, K.H., and Livolsi, V.A.: Acinic cell carcinoma arising in ectopic salivary gland tissue. Cancer, 45: 967-972, 1980.

7）Ludmer, B., Joachims, H.Z., Ben-Arie, J., and Eliachar, I.: Adenocarcinoma in heterotopic salivary tissue. Arch Otolaryngol, 107: 547-548, 1981.

8）Rodgers, G.K., Felder, H., and Yunis, E.J.: Pleomorphic adenoma of cervical heterotopic salivary gland tissue: Case report and review of neoplasms arising in

cervical heterotopic salivary gland tissue. Otolaryngol Head Neck Surg, 104: 533-536, 1991.
9) Arey, L.B.: Developmental anatomy. A textbook and laboratory manual of emryology. 7th ed., W.B.Saunders Co., Philadelphia, 226-227, 1966.
10) 岡本直正：臨床人体発生学：先天異常の理解のために, p402-403. 南江堂, 東京, 1983.
11) K.L.MOORE著, 星野一正：MOORE人体発生学（第2版), p167. 医歯薬出版株式会社, 東京, 1983.
12) Review of Medical Embryology. Macmillian Publishing CO. Inc., New York, 1982, 138-139.