琉球大学学術リポジトリ

[症例報告]右冠動脈、左冠動脈回旋枝完全閉塞を伴った重症左冠動脈主幹部病変の1手術例

メタデータ	言語: Japanese 出版者: 琉球医学会 公開日: 2010-07-02 キーワード (Ja): キーワード (En): coronary artery bypass grafting, left main trunk disease arterial bypass graft, saphenous vein bypass graft 作成者: 國仲, 慎治, 古謝, 景春, 国吉, 幸男, 赤崎, 満, 宮城, 和史, 下地, 光好, 久高, 学, 鎌田, 義彦, 草場, 昭, Kuninaka, Shinji, Koja, Kageharu, Kuniyoshi, Yukio, Akasaki, Mitsuru, Miyagi, Kazufumi, Shimoji, Mitsuyoshi, Kudaka, Manabu, Kamada, Yoshihiko, Kusaba, Akira メールアドレス: 所属:
URL	http://hdl.handle.net/20.500.12000/0002015967

右冠動脈、左冠動脈回旋枝完全閉塞を伴った重症左冠動脈主幹部病変の1手術例

國仲慎治*、古謝景春*,**、国吉幸男*,**、赤崎　満*、宮城和史*
下地光好*、久高　学*、鎌田義彦*,**、草場　昭*,**

*琉球大学医学部外科学第二講座
**同附属地域医療研究センター

(1994年9月10日受付、1995年4月25日受理)

Surgical treatment of severe left main trunk disease with total occlusion of right coronary artery and left circumflex artery: A case report

Shinji* Kuninaka, Kageharu Koja*,**, Yukio Kuniyoshi*,**, Mitsuru Akasaki*
Kazufumi Miyagi*, Mitsuyoshi Shimoji*, Manabu Kudaka*,
Yoshihiko Kamada*,** and Akira Kusaba*,**

*Second Department of Surgery, Faculty of Medicine
and **Research Center of Comprehensive Medicine,
University of the Ryukyus*

ABSTRACT

A 68 - year-old man had complete occlusion of the proximal right coronary artery and left circumflex artery, 90% stenosis of the left main trunk and the proximal left anterior descending artery (LAD) (Seg. 7). A preoperative left ventriculogram revealed anterolateral, apical hypokinesis and inferior akinesis. The left ventricular function was poor with an ejection fraction of 0.35. The patient underwent coronary artery bypass grafting to the distal LAD using the left internal thoracic artery (ITA) in situ and to the proximal LAD using a saphenous vein graft (SVG), simultaneously. Weaning from cardiopulmonary bypass was smoothly carried out without intra-aortic balloon pumping support. We performed simultaneous arterial bypass graft and vein bypass graft to LAD expecting a larger blood flow through the vein graft in the early postoperative stage and good long term survival with acceptable increase of blood flow. A postoperative angiogram indicated good function of ITA graft and SVG 29 days after the surgery. The patient is well and is socially active 11 months after the surgery. *Ryukyu Med. J., 15(2)33～36, 1995*

Key words: coronary artery bypass grafting, left main trunk disease arterial bypass graft, saphenous vein bypass graft

はじめに

近年catheter intervention (PTCA; percutaneous transluminal coronary angioplasty等)の普及により、冠動脈バイパス術はより重症例が対象となる傾向にある。今回右冠動脈(RCA; right coronary artery)、左冠動脈回旋枝(LCX; left circumflex artery)が完全閉塞し左冠動脈前下行枝(LAD; left anterior descending artery)のみが開存、かつ左冠動脈主幹部(LMT; left main trunk)に90%の高度狭窄を呈した低左心室機能例に対し、LADの2ヵ所に、長期開存が期待される動脈グラフトと、術後早期の高流量と良好な開存が得られる静脈グラフトを同時にバイパスし良好な結果を得たので報告する。

症　例

患者：68歳　男性
主訴：前胸部痛
家族歴：特記すべきことなし
既往歴：35歳時、高血圧を指摘された。50歳時、陰茎癌の根治術を受けた。56歳時、閉塞性動脈硬化症を指摘されたが外科的治療は受けなかった。
現病歴：平成5年3月18日夜、胸痛、呼吸困難が出現し急性心筋梗塞の診断で近医入院となり、保存的治療で軽快した。

以後同院で薬物療法を継続していた。平成6年3月交通事故による右大腿骨•腓骨骨折で某院を受診し、同年4月7日骨折に対する手術を受けた。術後2日目（4月9日）、脳梗塞を発症し、また同日のECGでV4～V6のST低下、CPK3000 IU/Lと上昇し再び急性心筋梗塞を発症したが保存的治療で軽快し同年5月9日退院した。しかし同日夜、急性心不全で再入院となり、5月23日の心臓カテーテル検査でRCA、LCXの完全閉塞、LMTの90%狭窄にLVEF（left ventricular ejection fraction）0.35と左心室機能低下を認めたため手術目的で当科紹介となった。

入院時現症：身長149cm、体重38.5kg、血圧126/60mmHg、脈拍80/分、整。左頸部に血管雑音が聴取され、左右の大腿動脈以下の拍動は触知出来なかった。

入院時検査所見：腎機能低下（Ccr47ml/min）以外に異常値を認めなかった。

入院時心電図所見：洞調律、軸は正常範囲内でⅡ、Ⅲ、aVFに異常Q波とV5、V6にST低下を認めた。

術前心臓カテーテル検査所見：冠動脈造影ではRCAはSeg.1で完全閉塞し（Fig. 1a）、左冠動脈はLMTに90%、LADのSeg.7に90%、Seg.10に75%の狭窄を認め、LCXは

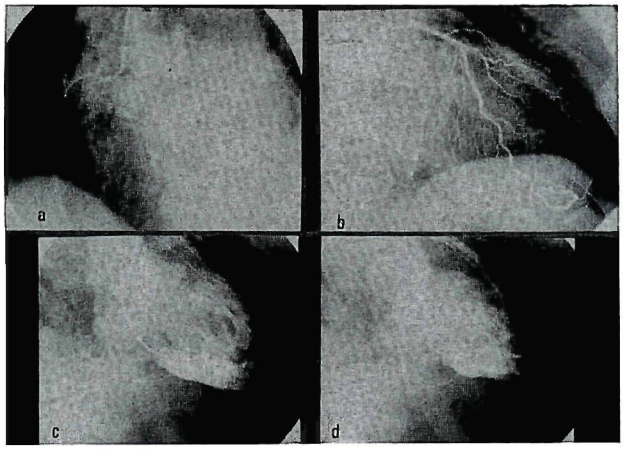

Fig.1 The right and left coronary angiograms in right anterior oblique view. Total occlusion of (a) RCA and LCX, showing 90% stenosis of LMT and the proximal LAD (Seg.7) (b). Left ventriculograms reveal anterolateral hypokinesis (c) and inferior akinesis (d).

Seg.11で完全閉塞していた。側副路を介してのLCX、RCAの末梢側の描出は見られずLADのみが開存していた（Fig. 1b）。

左心室造影所見ではSeg.2、3にhypokinesis、Seg.4でakinesisを認め、左室拡張終期圧は25mmHgと高値を呈し、駆出率は0.35と低下していた（Fig. 1c, d）。

大動脈造影所見では両側の総腸骨動脈の完全閉塞を認めた（Fig. 2a）。

胸部CT所見：弓部から下行大動脈と左冠動脈に著明な石灰化を認めた（Fig. 2b）

頭部CT所見：右頭頂葉から後頭葉にかけて広範な梗塞巣を認めた。

手術所見：低体温（直腸温28.0℃）、完全体外循環下に大動脈遮断を行い、cardioplegiaは順行性に注入した。Seg.7

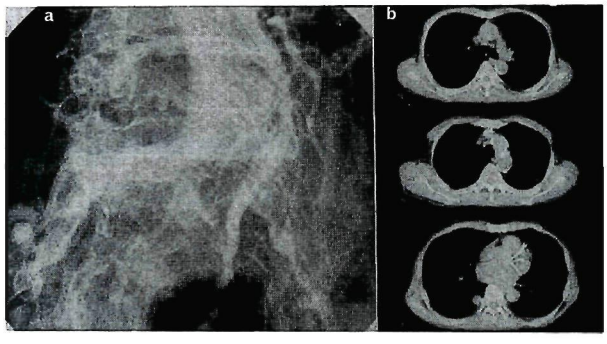

Fig.2 An abdominal aortogram revealing total occlusion of bilateral common iliac arteries (a). A chest CT scan shows severe calcification on the aortic arch, descending aorta and left coronary artery (b).

に大伏在静脈グラフト（SVG; saphenous vein graft）を吻合し、より確実な心筋保護を目的として、グラフトよりcardioplegiaを追加注入した。次いで、静脈グラフト吻合部の末梢側のSeg.8に左内胸動脈（LITA; left internal thoracic artery）を吻合、静脈グラフトの近位端を上行大動脈に端側吻合した。グラフト流量は、SVG120ml/min、LITA20 ml/minであった。体外循環時間は80分、大動脈遮断時間は48分で、体外循環よりの離脱は容易であった。

術後経過：呼吸、循環動態ともに安定しており、昇圧剤投与を必要とせず経過は良好であった。術後、ECGではST変化を認めず、CPK-MBも最高値69.7IU/Lにとどまり、perioperative myocardial infarction（PMI）の発生はなかった。術後第29病日に行ったグラフト造影ではSVG、LITAともに良好な開存が認められた（Fig. 3a, b）。左心室造影ではLVEFは術前0.35から術後0.54へと改善した（Fig. 3c, d）。術後第31病日目に、大腿骨骨折に対するリハビリテーションを行うために他院に転院となった。術後11ヶ月の現在、社会復帰し、同院に定期的に外来通院している。

考　　察

虚血性心疾患に対する冠動脈バイパス術では動脈グラフトが優れており、良好な長期開存ならびに遠隔期生存が数多く報告されている[1~3]。教室でも過去3年間は緊急手術症例を除く全症例に動脈グラフトを用いている。また心筋保護法や冠動脈バイパス術の手技の進歩により、低左心室機能例や左冠動脈主幹部病変などの重症症例にまでその適応が広がってきた[4~6]。しかし、低左心室機能の症例に動脈グラフトを用いた場合、静脈グラフトに比べ血流量が少ないため体外循環離脱時などの術後急性期の最大心筋酸素需要時に十分な酸素を心筋に供給し得ないという報告がある[7]。また山本らは[8]、体外循環終了後の低心拍出量症候群がITA流量の著しい低下を来たして心筋虚血を助長し、ついにはPMIを発生させ低心拍出量症候群がより進行する悪循環がおこることを指摘し，SVGによる血行再建が安全であるとしている。今回我々が経験した症例は、RCA、LCXの完全閉塞を伴うLMT病変（90%狭窄）で、左心室機能も低下しており、術後早期に高流量の血行動態を得るという目的からはSVGをグラフトとして選択すべきであると考えたが、長期開存性を考慮し

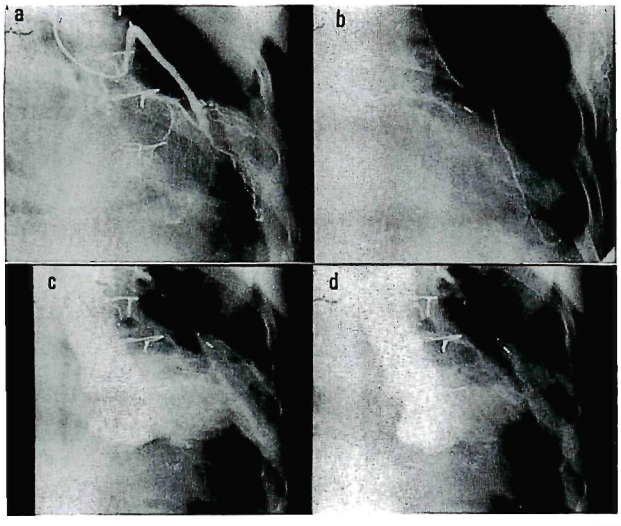

Fig. 3 A postoperative angiogram at 29 days revealing the patent SVG (a) and ITA graft (b). The ejection fraction was increased from 0.35 preoperative (c) to 0.54 postoperative (d), indicating improvement of the left ventricular function.

て、動脈グラフトと静脈グラフトを同一冠動脈の2ヵ所に吻合することにした。これまでの報告では、動脈グラフト吻合後、グラフトの流量不足や宿主冠動脈のspasmなどによると思われる心室細動、低心拍出量症候群に対し、救命目的で静脈グラフトの追加吻合が行われている[9,10]。しかし、低左心室機能例に対して第一選択の静脈グラフトと同時に動脈グラフトを吻合するという報告は筆者の検索した限りではない。川上ら[11]はLMT病変に対し、動脈グラフトのみによる冠血行再建を行い、術後長期には十分な冠血流が確保されたとしているが、90%以上の狭窄例では術後急性期に冠血流量不足による心機能不全が起こり、大動脈内バルーンパンピングの使用を必要としたと述べている。本症例では術後，体外循環からの離脱は容易で心機能不全は生じなかったが、これは術後早期のSVGからの血流供給が十分であったためと思われる。術後第29病日目のグラフト造影ではSeg. 8に吻合したLITAにstring signは認められず、Seg. 7に吻合したSVGを介しての血流との衝突現象はみられなかった。またLITA吻合に起因すると考えられるSVGの狭窄所見などもみられなかった。Dincerら[12]はITAの狭窄の原因としてcritical stenosis (70%) 以下でITAより流入抵抗が低い冠動脈に吻合した場合をあげており、本症例でも中枢側に静脈グラフトを吻合し、相対的に流入抵抗が低くなっているLADに吻合したLITAが血流競合により狭窄する可能性はあると思われる。しかし、ITAの優位性として冠動脈の流量に対応し、ITA自身の流量や血管径も変化するという症例報告[13,14]がある。このITAの性質に関連して、一度閉塞したITAグラフトが宿主冠動脈の病変の進行により、心筋の血流のdemandに対応して再開通したという症例報告[12]もみられる。したがって、術後急性期の経過が良好であった本症例では、長期開存性の劣る静脈グラフトが将来狭窄または閉塞をきたしても、LITAよりの血流の増加が期待され、静脈グラフトのみによるものに比べ、その長期予後は良好であると考えている。しかし術後長期において両グラフトが相互に及ぼす影響は不明であり、低左心室機能を伴う左冠動脈主幹部病変に対するグラフトとして何が適切であるかという点については今後の検討が必要である。

引用文献

1) Loop, F.D., Lytle, B.W., Cosgrove, D.M., Stewart, R.W., Goormastic. M.G. Williams, G.W., Golding, L.A.R., Gill, C.C., Taylor, P.C., and Sheldon, W.C.: Influence of the internal-mammary-artery graft on 10-year survi-val and other cardiac events. New. Engl. J.Med. 314:1-6, 1986.

2) Gibson, C.F., and Loop, F.D.: Choice of internal mammary artery or sahenous vein graft for myocardial revascularization. Cardiology 73:235-241, 1986.

3) Lytle, B.W., Loop, F.D., Cosgrove, D.M., Raliff, N.B., Easley, k., and Taylor, P.C.: Long term (5 to 12 years) serial studies of internal mam-mary artery and saphenous vein coronary bypass grafts. J.Thorac. Cardiovasc. Surg. 89:248-258, 1985.

4) 林　載鳳，川上恭司：低左心機能症例に対する動脈グラフトのみによる冠動脈バイパス術の手術成績．日胸外会誌　42:1871-1874, 1994.

5) 長岡秀郎，印南隆一，渡辺正純，船越尚哉，藤原　明，広岡一信：低左室機能症例に対する冠動脈バイパス術－内胸動脈vs大伏在静脈，術後急性期における評価－．胸部外科　45:677-681, 1992.

6) 磯村　正，久富光一，平野顕夫，犬塚宏人，鈴木重光，小須賀健一，大石喜六：低左室機能を合併した虚血性心臓病に対する冠動脈バイパス術．日心外会誌　21:6-10, 1992.

7) Kawasuji, M., Tsujiguchi, H., Tedoriya, T., Taki, J., and Iwa, T.: Evalua-tion of postoperative flow capacity of internal mammary artery. J.Tho rac. Cardiovasc. Surg. 99:696-702, 1990.

8) 山本　晋，布施勝生，成瀬好洋，渡邊泰徳，小林俊也，小西宏明，堀井泰浩：冠動脈再建術における内胸動脈非使用例の検討．胸部外科　45:699-704, 1992.

9) Jones, E.L., Lattouf, O.M., and Weintraub, W.S.: Catastrophic conse-quences of internal mammary artery hypoperfusion. J.Thorac. Cardio-vasc. Surg. 98: 902-907, 1989.

10) 近藤敬一郎，木村　弘，須磨久善，武内敏郎：術中同一冠動脈に静脈グラフトを追加した動脈グラフト症例の検討．日胸外会誌　42:363－366, 1989.

11) 川上恭司，中尾達也：左冠動脈主幹部（LMT）病変に対する動脈グラフトのみを用いた冠血行再建手術．日胸外会誌　40:2144－2149, 1992.

12) Dincer, B., and Barner, H.B.: The "occluded" internal mammary artery graft: Restoration of patency after apparent occlusion associated with progression of coronary disease. J.Thorac. Cardiovasc. Surg. 85:318－320, 1983.

13) 北村惣一郎，大山朝賢，河内寛治，飯岡壮吾，高　義昭，森田隆一，金　爛澤，西井　勲：内胸動脈グラフト"生きている"グラフト材としての新しい直接的証拠．日胸

外会誌 33:1692, 1985.
14) Singh, R.N., and Sosa, J.A.: Internal mammary artery: A "live" conduit for coronary bypass. J. Thorac. Cardiovasc. Surg. 87:936−938, 1984.