琉球大学学術リポジトリ

[症例報告]胸腺腫に慢性気道性疾患を合併した2症例

メタデータ	言語: 出版者: 琉球医学会 公開日: 2010-07-02 キーワード (Ja): キーワード (En): thymoma, bronchial tract infection, bronchiectasis 作成者: Kaneshima, Hiroshi, Miyazato, Akiko, Oshiro, Hajime, Toyoda, Kazumasa, Miyaguni, Takahiko, Kakazu, Tomokazu, Saito, Atushi, Shiroma, Yoshiyuki メールアドレス: 所属:
URL	http://hdl.handle.net/20.500.12000/0002015995

胸腺腫に慢性気道性疾患を合併した2症例

兼島　洋，宮里明子，大城　元，豊田和正
宮国孝彦，嘉数朝一，斎藤　厚，城間祥行*

琉球大学医学部内科学第一講座
*泉崎病院内科

（1997年1月8日受付，1997年4月22日受理）

Two cases of chronic bronchial tract disease with thymoma

Hiroshi Kaneshima, Akiko Miyazato, Hajime Oshiro, Kazumasa Toyoda,
Takahiko Miyaguni, Tomokazu Kakazu, Atushi Saito and Yoshiyuki Shiroma*,

First Department of Internal Medicine, Faculity of Medicine, University of the Ryukyus
**Izumizaki Hospital*

ABSTRACT

Case 1 is a 61 year old male. He was admitted to Ginowan Hospital with productive cough and was thought to have abnormal shadow on chest x-ray. He visited our hospital for further examination. We suspected thymoma and diffuse panbronchiolitis (DPB) by findings of anterior mediastinal tumor and small nodular shadow on centrilobular distribution on chest define CT. He underwent resection of mediasinal tumor and left S_{10} lung biopsy. Pathological findings were thymoma and chronic bronchiolitis with infilative lymphocyte which is not compatible with DPB. Case 2 is 73 year old female. she was admitted to Izumisaki Hospital with hemosputum. Chest X-ray and CT revealed a mass in the anterior mediastinum and diffuse bronchiectasis. We could not get her permission to do further examination. We diagnosed thymoma and chronic bronchial tract infection. It is already known that thymoma complicated altered immunological response, for example myasthenia gravis and aplasticanemia. We think that immunological response with thymoma induced bronchial infection like a follicular bronchiolitis with rheumatic arthritis, might explain her condition. *Ryukyu Med. J., 17(1) 69～72, 1997*

Key words: thymoma, bronchial tract infection, bronchiectasis

はじめに

胸腺腫は縦隔腫瘍としては最も頻度が高い腫瘍であり[1]，重症筋無力症や赤芽球癆などの合併症を呈する事で知られている[2]．これらの合併症の発症機序としては免疫異常の機序が考えられている．今回胸腺腫にびまん性汎細気管支炎（diffuse panbronchiolitis: DPB）類似の気道性疾患を合併した61歳の症例とびまん性の気管支拡張を合併した73歳の症例を経験し，胸腺腫と慢性気道性疾患が合併したと考えられた2症例を経験したので報告する．

症　例

症例1．K.H. 61歳　船員

主　　訴：胸部異常陰影，咳嗽，喀痰

現　病　歴：平成6年8月咳嗽，喀痰が出現し近医を受診，胸部異常陰影を指摘された．胸部CT検査で縦隔腫瘍を疑われ精査のため当科紹介入院となった．

既　往　歴：特になし（定期的胸部X線検査は実施されている）

嗜　　好：タバコ　20本，18～30歳まで

理学的所見：身長177cm，体重77kg，体温36.5℃，頚部：リンパ節触知せず，胸部：心音清，胸部聴診所見: inspiratory coarese crackle聴取，腹部：平坦，軟・圧痛なし，肝，脾，腎触知せず．四肢，神経学的所見　異常なし

入院時検査成績（Table 1）では，末梢血の好酸球が11％と増加しており，便検査で糞線虫が陽性であった．血清学的検査では，CRP2.19mg/dlと軽度陽性で寒冷凝集素は32倍で陰性．抗HTLV-I抗体陰性であった．呼吸機能，血液ガスではPaO^2が59.5torrと低下し，呼吸機能では％$FEV_{1.0}$ 67.3％，

Table 1 Laboratory Findings on admission (Case 1)

<Blood analysis>			<Serology>		
RBC	447	x10⁴/mm³	CRP	2.19	mg/dl
HB	14.6	g/dl	IgG	1791	mg/dl
PLT	21.0	x10⁴/mm³	IgA	352	mg/dl
WBC	6.5	x10³/mm³	IgM	259	mg/dl
St	8	%	IgE	84	IU/ml
Seg	56	%	HTLV-I	(−)	
Lym	14	%			
Mon	11	%	<Blood gas analysis>		
Eos	11	%	PH	7.425	
			PCO_2	40.2	torr
<Chemical analysis>			PO_2	59.5	torr
TP	7.2	g/dl	HCO_3-	26.1	mEq/l
ALB	4.0	g/dl			
BUN	13	mg/dl	<Pulmonary function>		
GOT	27	IU/L	%VC	104.4	%
GPT	42	IU/L	$FEV_{1.0\%}$	67.3	%
LDH	477	IU/L	FEV1.0	2240	ml
Glu	78	mg/dl	%DLco	74.7	%
<Urine>					
n.p.			<Sputum>		
<Stool>			*St. pneumoniae*		
Strongyloidiasis(+)			*H. influenzae*		

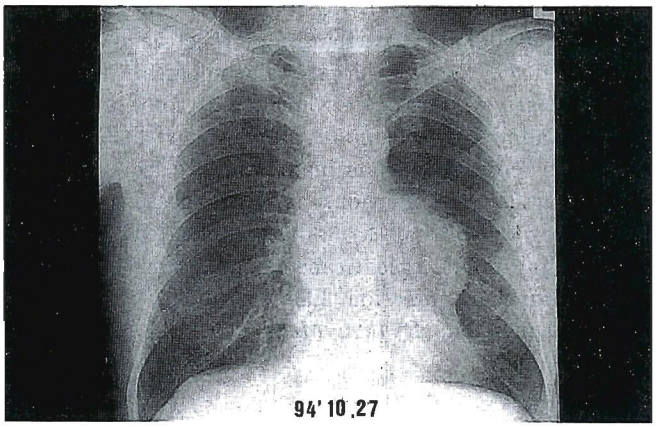

Fig. 1 Case 1, chest X-ray showing tumor shadow in mediastinum and small nodular shadows in rt lung lower fields

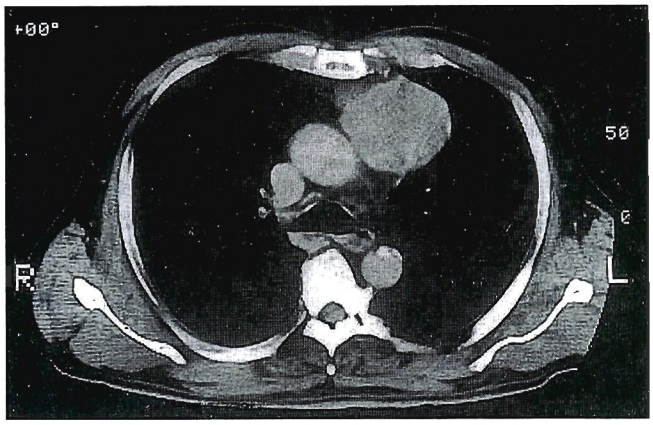

Fig. 2 Case 1, chest CT showing mass shadow anterior ofaortic arch with lower density and peripheral carcification

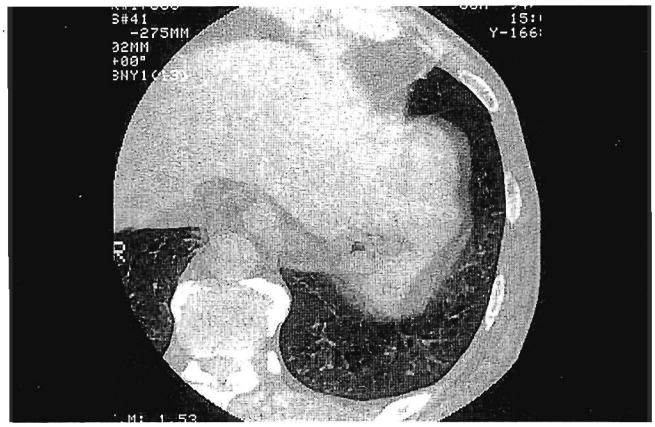

Fig. 3 Case 1, chest CT reviwed nodular shadow in centrilobular distribution

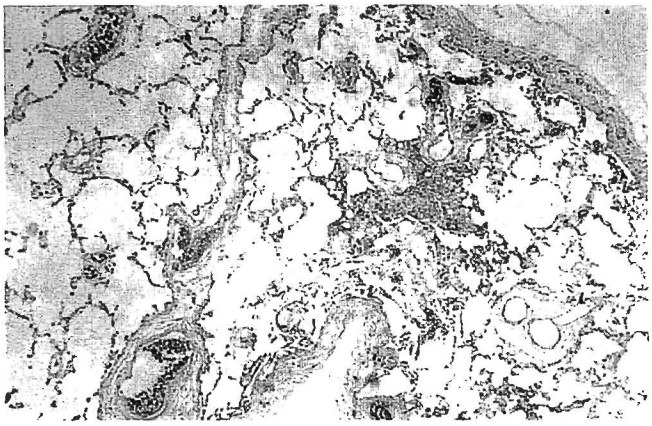

Fig. 4 Case 1, pathology of rt S_{10}, lymphocyte infiltrating in respiratory bronchiole.(H.E. X20)

%DLco 74.7%と低下がみられた．喀痰からは *Streptococcus pneumoniae* と *Haemophilus influenzae* が検出された．

副鼻腔炎に関しては過去に慢性的な鼻閉感などの症状があったが今回の入院時の耳鼻科的検査では副鼻腔炎はみられなかった．

入院時の胸部レントゲン写真を（Fig. 1）に示した．中肺野に腫瘤状陰影が認められ，肺の過膨脹所見はないが粒状陰影が下肺野に認められた．同時期の胸部CT（Fig. 2）では前縦隔の心臓前縁から上行大動脈に接して径7 cm×8 cm程の腫瘤がみられ，内部は低濃度領域を示していたが，石灰化を思わす濃度上昇領域も部分的に認められた．

肺野条件の胸部CT所見は（Fig. 3）小葉中心性に小粒状陰影がみられDPB所見に合致した陰影であったが下肺野のみに所見が認められた．

腫瘤は経皮的生検で胸腺腫の診断が得られ，入院45日目に胸腺腫摘出手術が施行された．それと同時に胸部CTで小粒状陰影が認められた左S_{10}の肺生検を実施した．

その際の肺病理組織像（S_{10}）を（Fig. 4）に示した．呼吸細気管支領域を中心に気管支上皮下にリンパ球を中心とした

Table 2 Laboratory findings on admission(Case 2)

<Blood analysis>			<Serology>		
RBC	325	x10⁴/mm³	CRP	1.6mg/dl	
HB	9.7	g/dl	HTLV-I	(−)	
PLT	16.2	x10⁴/mm³	CAH	X 4	
WBC	10.5	x10³/mm³			
St	7	%	<Blood gas analysis>		
Seg	78	%	PH	7.427	
Lym	8	%	PCO_2	32.2	torr
Mon	5	%	PO_2	107.7	torr
Eos	2	%	HCO_3^-	21.2	mEq/l
<Chemical analysis>					
TP	7.3	g/dl	<Pulmonary function>		
ALB	3.8	g/dl	%VC	62.0	%
BUN	12	mg/dl	$FEV_{1.0\%}$	54.0	%
GOT	19	IU/L	$FEV_{1.0}$	770	ml
GPT	14	IU/L			
LDH	317	IU/L	<Sputum>		
Glu	110	mg/dl	*P.aeruginosa*		
			Gaffky	(−)	
<Urine>			Class	I	
protein(+)					

細胞浸潤がみられ，また気管支内腔内には好中球がみられたが，泡沫細胞はほとんどみられなかった．

臨床症状も病理像もDPBに典型的な所見ではなかったが病変の分布は呼吸細気管支が中心でありDPBに類似した気管支・細気管支炎と診断した．摘出した胸腺腫は病理学的には良性の混合型で，免疫染色ではT-cell系リンパ球が優位であった．

病変の主座は細気管支領域であったので，術後にエリスロマイシンの少量長期投与を開始した．咳嗽，喀痰量は減少し呼吸機能も改善傾向がみられた．

症例2．U.T. 73歳　主婦

主　　訴：喀血

現　病　歴：平成元年，喀血がみられ泉崎病院に入院となる．胸部X線，胸部CT検査で気管支拡張症と診断され，同時に前縦隔部に腫瘤の存在を指摘されたが，それ以上の精査に本人の同意が得られず放置．平成6年11月再び喀血がみられ，再度泉崎病院に入院となった．

既　往　歴：特になし

嗜　　好：タバコなし

家　族　歴：兄　肺結核

理学的所見：身長147cm，体重44kg，体温37.2℃，頚部：リンパ節触知せず，胸部：心音は清，聴診所見ではinspiratory coarese crackleを聴取，腹部：平坦，軟・圧痛なし，肝，脾，腎触知せず．四肢，神経学的所見　異常なし．

入院時検査成績を（Table 2）に示した．末梢血の白血球数や生化学には異常所見はみられないがCRPが軽度上昇．呼吸機能検査では拘束性と閉塞性障害がみられる混合性パターンであった．喀痰からは緑膿菌が検出された．

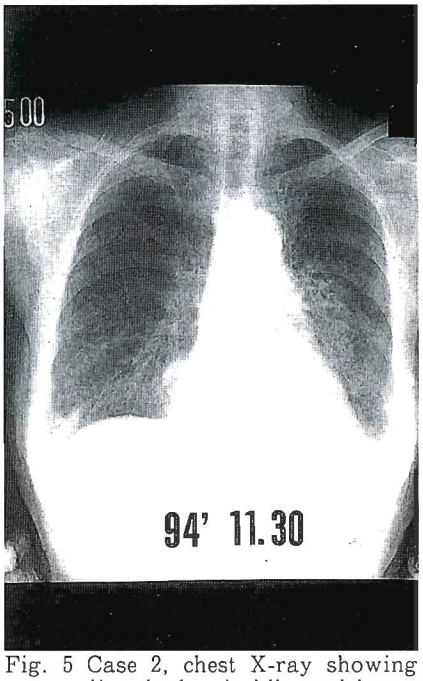

Fig. 5 Case 2, chest X-ray showing tram line shadow in bilateral lower lung fields.

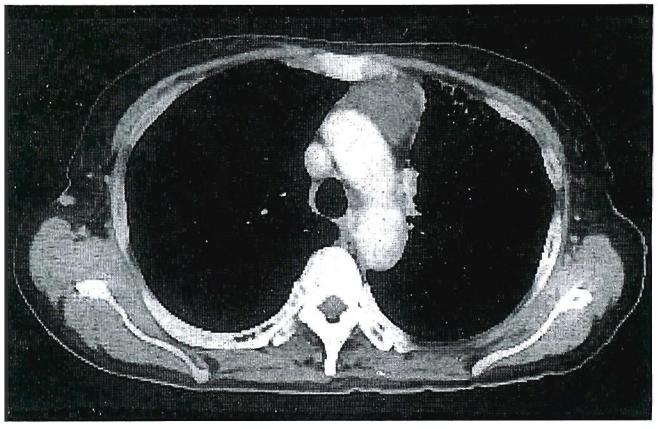

Fig. 6 Case 2, chest CT showing tumor shadow anterior aortic arch.

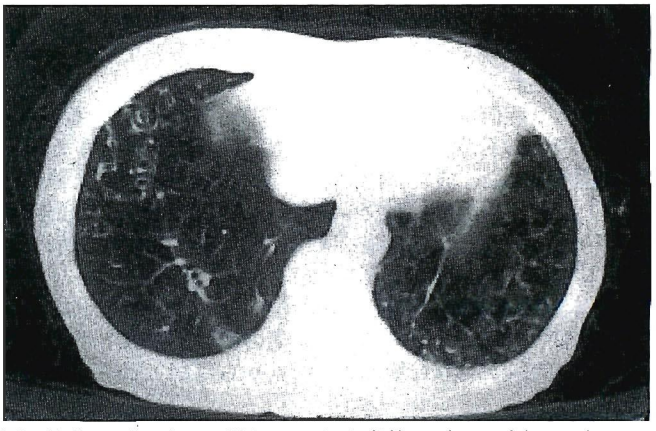

Fig.7 Case 2, chest CT revealed diffuse bronchiectasis.

今回の入院時の胸部X線写真（Fig. 5）は左第二弓がやや突出しており，下肺野へ向かう気管支にtram lineが認められ，斑状陰影が両側に認められた．胸部CT（Fig. 6）では症例1と同じように大動脈弓に接する腫瘤（3.2×3.0cm）が認められ，辺縁ではあるが石灰化も認められた．肺野条件（Fig. 7）では細気管支レベルまで気管支拡張が認められその先に粒状から小葉全体におよぶ陰影がみられた．びまん性の気管支拡張と考えられた．

経過；本症例は胸腺腫を思わせる前縦隔の腫瘤検査を患者本人が拒否したため胸腺腫は画像所見よりの推測診断である．5年間で次第に腫瘤は増大している．喀痰溶解剤やテオフィリン系薬剤で経過観察中であるがときどき血痰を自覚している．しかし，重症の気道感染や呼吸不全は呈していない．

考　察

胸腺はTリンパ球の分化に中心的な役割をなす臓器である[4]．その機能のためか胸腺腫は他の縦隔腫瘍と違って，免疫異常や内分泌異常等の合併症を伴うことがよく知られている[2]．

今回，胸腺腫と慢性気道感染症を併発した2症例を経験した．胸腺腫と感染症の合併症としては胸腺腫に低γグロブリン血症を伴うGood症候群が有名で，低γグロブリンによる免疫機能低下で重症感染症を併発し易い病態が知られている．本邦での報告例でもカンジダ感染症，細菌性肺炎などの重症感染症の報告例[5]，が主体ではあるが，慢性気道性疾患のびまん性汎細気管支炎や副鼻腔気管支症候群の併発報告例もみられる[6-8]．

今回の我々の2症例は低γグロブリン血症は認められなかったことから，Good症候群を示す症例ではない．低γグロブリンによる易感染性の状態ではないことから胸腺腫と呼吸器疾患でよくみられる慢性気道性疾患が偶然に合併した2症例とも判断できる．

慢性気道感染症の原因論を考えると，外方に開放されている肺胞気管支系の解剖学的特殊性より，喫煙や粉塵吸入などの外的因子に起因する慢性気管支炎を代表とする気道疾患が考慮される．次に，発生での気管支上皮線毛の形成不全によりImmotile cilia症候群等の気道クリアランスの低下に起因する気道感染を惹起するものがある．

次に原因論としてまだ明確ではないが，慢性関節リウマチに濾胞性細気管支炎の病理変化を示しての気道性疾患の合併報告がみられたり[9]，DPBの原因論としての寒冷凝集素値上昇などから何らかの免疫学的な機序を示唆する報告[10]もあることから，生体での免疫異常状態は気道性病変を合併することが推測される．

我々の2症例は胸腺腫と慢性気道性疾患がみられ，症例1は喫煙者ではあるが，それ以外の気道性の疾患を惹起する原因が不明であった．また,病変が細気管支領域のみに限局され，マクロライドの少量長期投与治療により症状消失など臨床効果がみられたことから明確ではないが免疫異常が気道病変形成に結びついたと推測することができる．

症例2では胸腺腫に関して病理学的な確証が得られてないが，画像，臨床所見からは非浸潤型の胸腺腫が最も考えられる．気道病変の性状は胸部CT所見からは細気管支領域までおよぶ気管支拡張が認められ，この所見はびまん性気管支拡張と考えられた．びまん性気管支拡張症はDPBの進行した状態との考えもある[11]．また，Good症候群として両側肺野に広範な高度の気管支拡張をきたした報告例[12]もみられる．患者は現在無治療で経過観察中であるが胸腺腫が次第に増大傾向である．

2症例とも気道性病変としての明確な病理学的所見は得られてはないが，胸腺腫が存在する場合は免疫学的な異常を伴うことが多く，胸腺腫の発生と慢性気道性疾患との合併に何らかの免疫異常が関与するのではないかと推測されたので，ここに報告した．

文　献

1）池　修，人見滋樹，和田洋巳，田村康一，清水慶彦：過去20年間の胸腺腫の検討．呼吸，10：1333-1337，1991.

2）正岡　昭，橋本隆彦，山川洋右：胸腺腫の合併症．日胸 48：91-98，1989.

3）野守裕明，小林龍一郎，高橋幸則，伊賀六一，森永正二郎：汎血球減少症と低γグロブリン血症を伴った胸腺腫の1剖検例，日胸疾会誌，31:261-266，1993.

4）垣生園子：T細胞分化と胸腺．日本医事新報 354：15-17，1986.

5）小山田吉孝，岡本真一郎，竹内　勤，荒木葉子，川村雅文,菊池功次：胸腺腫を伴う後天性低γグロブリン血症．日本臨床免疫学会誌 14：454-462，1991.

6）千治松洋一，中里祐二，本間日臣，水口国雄：びまん性汎細気管支炎とGood症候群（低ガンマグロブリン血症を伴う胸腺腫）との1合併例．日胸疾会誌 20：803-808，1982.

7）鴨志田敏郎：びまん性汎細気管支炎の臨床病理学的研究－特に罹病期間と呼吸細気管支病変の関係について－．日胸疾会誌 31：169-179，1993.

8）赤井雅也，石崎武志，佐々木文彦，飴島慎吾，重森一夫，東徹，中井継彦：副鼻腔気管支症候群との鑑別が困難であったGood症候群の1例．日胸疾会誌 34：829-832，1996.

7）三村俊英他：びまん性汎細気管支炎の経過中に悪性リンパ腫を発症した2症例，日胸疾会誌 25：1211-1218，987.

9）妹川史朗，佐藤篤彦，早川啓史，千田金　吾，豊島幹生，吉富　淳，田村亨治，須田隆文，菅沼秀基，八木　健，岩田政敏，谷口正実：慢性関節リウマチ患者における気道，肺病変の開胸肺生検例による臨床病理学的検討．臨床放射線 40：141-150，1995.

10）平田健雄，西川伸一，泉　孝英：びまん性汎細気管支炎の免疫学的考察．日胸，38：90-95，1979.

11）西村浩一：びまん性気管支拡張症．日本臨床 509-511，1994.

12）原田　進，原田泰子，丸山正夫，加治木　豊，北原義也，高本正祇,石橋凡雄：8年間経過を観察した胸腺腫を伴う低γグロブリン血症（Good症候群）の1例．日胸疾会誌 32:511-517，1994.