琉球大学学術リポジトリ

[原著] 沖縄の特殊土壌中のシルト岩粉末による実験塵肺症の試作

メタデータ	言語:
	出版者: 琉球医学会
	公開日: 2010-07-02
	キーワード (Ja):
	キーワード (En): experimental pneumoconiosis, soil, siltstone particle
	作成者: 伊藤, 悦男, 嘉陽, 清美, 新垣, 有正, 森岡, 孝満, 宮城, 恵利子, 大城, 吉秀, Ito, Etsuo, Kayo, Kiyomi, Arakaki, Yusei, Morioka, Takamitu, Miyagi, Eriko, Oshiro, Yoshihide
	メールアドレス:
	所属:
URL	http://hdl.handle.net/20.500.12000/0002016014

沖縄の特殊土壌中のシルト岩粉末による実験塵肺症の試作

伊藤悦男，嘉陽清美，新垣有正，森岡孝満，宮城恵利子，大城吉秀*

琉球大学医学部病理学第一講座
*同保健学科形態病理学講座

(1996年11月19日受付、1996年12月16日受理)

An attempt to produce an experimental pneumoconiosis caused by the particles of siltstone in the special soil of Okinawa

Etsuo Ito, Kiyomi Kayo, Yusei Arakaki, Takamitu Morioka, Eriko Miyagi and Yoshihide Oshiro*

*First Department of Pathology, *Department of Morphological Pathology, Faculty of Medicine, University of the Ryukyus*

ABSTRACT

Many old people in Okinawa have been suffering from chronic obstructive lung diseases and the incidence of lung cancer is higher than that of main land Japan. The presumable cause of such respiratory disorders, might be the prolonged inhalation of fine particles of siltstone, an ingredient of the special soil of Okinawa named Jaagal (Locally called Kucha), which has been damaging the lung tissues. The Jaagal contains large amount of siltstone and is found mostly in the southern part of the main island. Moreover, strong seasonal winds create dust in these areas which blow into the houses, leading to inhalation by the dwellers. To probe this hypothesis and the toxic effects of siltstone particles to the lung, some attempts were made to induce experimental pneumoconiosis in the lung of ICR strain mice by the inhalation of the siltstone powder. The lungs showed congestion, edema and hemorrhage after two weeks from the start of the experiment, while deposition of the siltstone in the lung tissue were observed after four weeks. The nodular lesions consisted of macrophages with phagocytized siltstone particles, epithelioid cells, fibroblasts and lymphocyte infiltration were formed at 5～6 weeks after the beginning of the experiment. These findings seem to be the main results of this experiment and interpreted as the beginning of granuloma and fibrosis. These results indicate that the long-standing inhalation of the siltstone particles is harmful to the lung tissue. *Ryukyu Med. J., 16(4)185～187, 1996*

Key words: experimental pneumoconiosis, soil, siltstone particle

はじめに

従来から沖縄の高齢者の多くは気管支拡張症、肺気腫、器質化肺炎、ひいては肺線維症などの慢性の呼吸器疾患を患っており、肺癌の発生率も本土に比較して高いことが知られている[1]。この原因として高温多湿による肺化膿症やウイルス感染症などの存在がその基礎にあるであろうと想像されてきたが、我々はこの外にシルト岩（沖縄方言：ジャーガル及びクチャ）粉末の長期にわたる吸引と、粒子の沈着が肺組織の破壊、線維化と関連している可能性があると疑った。シルト岩は沖縄本島南部に主に分布するジャーガルまたはクチャと呼ばれる特殊土壌の主要構成成分で[2,3]、さらに季節風の強い時期には埃となって空気中に浮遊し、住民に吸引され肺障害を起こしている可能性が高い[4]。この仮説を証明するために、ICR 系マウスを用いてシルト岩粒子を吸引させた場合の肺の組織変化と、沈着による実験塵肺症の作成を試みた。その結果、シルト岩が肺障害の基礎をなしている可能性を示す所見を得たので報告する。

材料および方法

動物：SLC（静岡）から購入した4週令の ICR 系マウスを7日間観察飼育した後、使用した。実験期間中は琉球大学医学部附属動物実験施設内で飼育した。



Fig. 1 Scanning electron micrograph of siltstone particles. The picture shows the shape of the small particles which are similar to the shape of pulverized glass or crystals

シルト岩：西原地区の建築現場数ヶ所から採取した。これらを砕き、微細粉末になるまで乳鉢ですり潰して実験に供した。

実験装置およびプログラム：透明なアクリル板で作った60×60×60cmの密閉箱の底にシルト岩の粉末を入れ、内部に設置した扇風機で空気を撹拌してエアロゾル（空気中に懸濁した状態）を発生させる装置を作成し、その中にマウスを入れる金網製の篭を設置するようにした。

実験にあたってはマウスを入れた篭を内部に装着後、扇風機を始動しエアロゾルを発生させた。扇風機はタイマーにより、2分間隔で10秒間運転させ、暴露時間は1日3時間として毎日実行した。吸入方法は動物の自然呼吸にまかせた。

形態学的検索：吸入実験は6週間連続して行い、実験開始後7日毎に一定数の動物を頚椎脱臼により屠殺、解剖し、肺変化を観察した。摘出した肺は組織検索用にホルマリン固定、パラフィン包埋後薄切し HE および PAS 染色を施した。また一部は電子顕微鏡用に1㎟ 角に切り、4％ グルタールアルデハイドで2時間固定、2％ オスミウムで2時間4℃で後固定した。カコジル酸緩衝液で洗浄後、エタノール脱水、プロピレン・オキサイドを経て Spurr resin に包埋した。超薄切片はポーターブラム・ウルトラミクロトームでダイヤモンド・ナイフを用いて作成し、染色は酢酸鉛、酢酸ウラニルの二重染色を施した。観察は JEOL 200EX-1 型電子顕微鏡によった。シルト岩の粒子の観察には日立 S-450 の走査電子顕微鏡を用いた。

結　果

Ⅰ．シルト岩の観察

シルト岩は灰白色の堅くもろい岩で吸水性を有し、水によりペースト状になる粘土質の土壌である。粒子は細かく小形粒子を80個測定した大きさの平均では、長径0.495（SD 0.236）そして短径 0.318（SD 0.148）であった。形態は雲母、ガラスの破片のような不整形の結晶とゲル状物からなっている。(Fig. 1)

Ⅱ．肺の組織学的所見

実験開始1週間後：解剖されたマウスの肺組織には目立った変化はなく、肺胞もほぼ正常であった。また偏光による観察でも肺胞内に吸入されたシルト岩粒子はなかった。

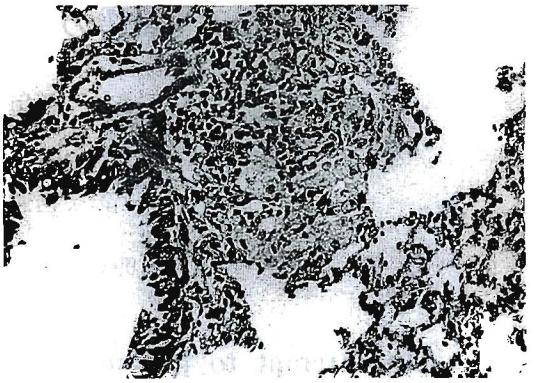

(a)



(b)

Fig. 2 Photograph shows a nodular lesion adjacent to a bronchiole. (HE) (a). Both areas reveal the deposition of the siltstone particles glittering in the cytoplasm of macrophages by polarized light. (b).

実験開始2週間後：1週後に比較して肺胞の拡張傾向が見られた。偏光による検索では肺胞内にシルト岩粒子が僅かに認められた。しかし、シルト岩粒子に対する組織反応は見られなかった。

実験開始3週間後：肺胞拡張の程度は2週間後とほぼ同程度であった。しかし肺胞壁が肥厚し、軽度の線維化を思わせる部分が見られた。偏光による検索では肺胞上皮に付着して重屈折を示すシルト岩の微細な粒子がわずかに増加していた。またこの粒子が食細胞内に取り込まれている像も一部に観察された。この外には肺胞内出血が目立つようになった。

実験開始4週間後：肺胞内の出血が進行している事が確認された。また肺胞が拡張した肺気腫が散在する。また、肺胞内や間質にエオジン好性の浸出液が見られ、肺浮腫の像を呈している。浸出液中にシルト岩粒子が少数観察された。

実験開始5週間後：肺気腫や肺出血の程度は4週経過後とほぼ同様だが、数か所に肉芽腫様の病変が観察され、これらは類上皮細胞に似た腫大した細胞の集合からなっていた。これらは中央に空洞状の構造を示し、肺胞管壁と思われるものが多かった。(Fig. 2 a,b) 別の部位では浸出液の貯溜が著明な肺胞もみられた。これらの肉芽腫様の病変内および肺胞内浸出液の中には、偏光で重屈折を示す粒子が観察され、肺病変の発生とシルト岩粒子の吸引との関連が強く

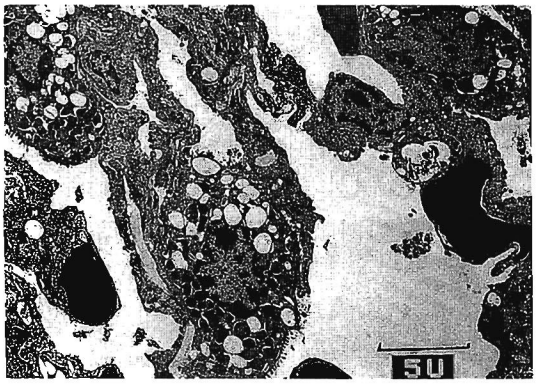

Fig. 3 Hypertrophied Type II pneumonocytes containing many vacuoles and small particles in the cytoplasm.

示唆された。また肺胞壁の肥厚と線維芽細胞に類似した細胞の増殖も見られた。

実験開始6週間後：肺うっ血が高度となり、肺胞内出血の数および程度の増強が目立ち無気肺状を示す部分も増えた。偏光による観察では全例の肺にシルト岩粒子の著明な沈着が見られ、食細胞の集合による結節状の病変が増加し肉芽腫の初期像を思わせた。また気管支周囲に小円形細胞浸潤を示すものもあった。

Ⅲ．電子顕微鏡所見

電子顕微鏡では、肺胞壁の微絨毛を有する大型の型肺胞細胞が腫大し、原形質内に貪食された多量の微細なシルト岩粒子が認められた。(Fig. 3)

考　察

シルト岩は沖縄の特殊土壌であるジャーガルの構成成分で、沖縄方言ではクチャと呼ばれている。この土壌は本島南部に広く分布している灰色の土壌で、乾燥状態では岩のような固さとなり泥岩とも呼ばれる[3]。この土壌の主要成分であるシルト岩の化学組成は、雲母（48～56%），スメクタイト（28～35%）そしてクロライト及びカオリナイト（14～18%）と報告されている[2]。雲母は珪酸アルミニウムの化合物で、スメクタイト、カオリナイトは共に珪素を多量に含んでいる[6]。この事はシルト岩粒子が多量に吸引された場合、珪肺症と類似の塵肺症を起こす可能性を強く暗示している。

シルト岩の粒子の測定結果では、細かい粒子は0.126×0.268 μmでアエロゾル内には0.01 μmから数μmの粒子が含まれている。これらは微細で気道を十分通過して肺胞に到達する大きさである。

予備実験では暴露を4週間行ったが、意外にもシルト岩の粒子の沈着は明瞭でなく、肺病変もほとんど出来なかった。そこで今回は暴露期間を連続6週間に延長した。その結果、5週間目からシルト岩の粒子を貪食したマクロファージの集団が見られ始め、6週では明らかに類結節状の病変が形成されていた。予備実験の結果と今回の実験結果を考え合わせるると、肺組織の障害は一定以上の暴露期間（4週間）が必要であり、アエロゾルの濃度にも左右されている事が分かった。

このシルト岩粒子を貪食したマクロファージからなる類結節状の病変のほかに、肺組織には併発病変として、うっ血、浮腫、無気肺、肺気腫、気管支拡張症などがみられた。

シルト岩の沈着が4週間以降になって急速に増加するという事が予備実験結果および今回の実験の経時変化を比較することで確認された。この30～40日という期間は、肺病変が形成されるほど多量の沈着を許すかどうかの閾値と思われた。この期間は気道粘膜のクリアランス機能の疲弊による限界を示すと考えられ、この期間の長さがマウスの種に特異的かどうかは定かではない。しかし、実際上の気道クリアランス機能の限界であったと考えられる。気道のクリアランス機能は実験動物の種によって異なると考えられているが、少なくとも兎やロバでは人と同様期間だと報告されている[7]。

短期間の実験では、顆粒の沈着パターンは肺胞管の分岐部に生じると言われているが、この実験でも肺胞管に沿って沈着していた[8]。シルト岩粉末の吸引では上記の結節様病変のみならず、他の種々の病変が生じている。それはびまん性浮腫、出血などで、大量の粉末の吸引によって起こされたものと思われる。これは珪酸粉末を多量吸引した際に生じる事で知られている acute silico-proteinosis と呼ばれる所見に類似している[9]。

この実験でシルト岩粒子が吸引されると肺組織に障害性に働く事実が証明出来た。今後は慢性実験により、人体例のような変化に発展するかどうか検索する予定である。

ま と め

沖縄の特殊土壌のシルト岩の粉末を用いて、ICR 系マウスに実験的に塵肺症を作成した。この結果から、ヒトの慢性肺疾患でも土壌粉末の吸引が影響していることが疑われた。

文　献

1）沖縄県環境保健部：沖縄県における成人病死亡の疫学調査．平成7年3月．1995.

2）翁長謙良，宜保清一：日本の特殊土壌―沖縄の特殊土壌（マージ，ジャーガル）―．農業土木学雑誌 52（6），49-56，1984.

3）加藤祐三：奄美沖縄岩石鉱物図鑑，p76，新星図書出版，那覇，1985.

4）環境庁大気保全局大気規制課：一般環境大気測定局測定結果報告，平成5年度，1994.

5）沖縄県環境保健部：沖縄県におけるがん死亡の疫学分布―主要死因の標準化死亡比と訂正死亡率（昭和48～59年）―，沖縄県，1986.

6）森本信男，砂川一郎，都城秋穂：鉱物学，p546-559，岩波書店，東京，1975.

7）Lippman, M., Schlesinger, R.B.: Interspecies comparisons of particle deposition and mucociliary clearance in the tracheobronchial airways. J. Toxicol. Environ. Health 13: 441-469, 1984.

8）Brody, A.R., Roe, M.S.: Deposition pattern of inorganic particles at the alveolar level in the lungs of rats and mice. Am. Rev. Respir. Dis. 128: 724-729, 1983.

9）Buechner, H.A., Ansari, A.:Acute silico-proteinosis. Dis. Chest 55: 274-284, 1969.