琉球大学学術リポジトリ

[症例報告]難治性胸水に対して行った胸腔腹腔シャント術の1例

メタデータ	言語:
	出版者: 琉球医学会
	公開日: 2010-07-02
	キーワード (Ja):
	キーワード (En): pleuropentoneal shunt, intractable pleural effusion
	作成者: 下地, 克正, 久田, 友治, 長嶺, 直治, 大城, 淳, 松原, 忍, 玉城, 守, 佐久田, 斉, 鎌田, 義彦, 国吉, 幸男, 古謝, 景春, Shimoji, Katsumasa, Kuda, Tomoharu, Nagamine, Naoji, Oshiro, Jun, Matsubara, Shinobu, Tamashiro, Mamoru, Sakuda, Hitoshi, Kamada, Yoshihiko, Kuniyoshi, Yukio, Koja, Kageharu
	メールアドレス:
	所属:
URL	http://hdl.handle.net/20.500.12000/0002016033

難治性胸水に対して行った胸腔腹腔シャント術の1例

下地克正[1)], 久田友治[2)], 長嶺直治[1)], 大城 淳[1)], 松原 忍[1)]
玉城 守[1)], 佐久田斉[1)], 鎌田義彦[1)], 国吉幸男[1)], 古謝景春[1)]

[1)]琉球大学医学部外科学第二講座
[2)]同 附属病院手術部

(1999年3月31日受付, 1999年6月21日受理)

A case report of pleuroperitoneal shunt for intractable pleural effusion

Katsumasa Shimoji[1)], Tomoharu Kuda[2)], Naoji Nagamine[1)], Jun Oshiro[1)], Shinobu Matsubara[1)], Mamoru Tamashiro[1)], Hitoshi Sakuda[1)], Yoshihiko Kamada[1)] Yukio Kuniyoshi[1)] and Kageharu Koja[1)]

[1)]Second Department of Surgery and [2)]Devision of Surgery, University Hospital, Faculty of Medicine, University of the Ryukyus 207 Uehara, Nishihara, Okinawa 903-0215, Japan

ABSTRACT

Pleuroperitoneal shunt was implanted in a patient with intractable pleural effusion associated with lung metastases from adenoid cystic carcinoma of the soft palate. Shunting allowed symptomatic relief and discharge from hospital. Pleuroperitoneal shunt is useful for quality of life of the patient with intractable pleural effusion. *Ryukyu Med. J., 19(2)79~81, 2000*

Key words: pleuroperitoneal shunt, intractable pleural effusion

緒 言

癌性胸膜炎等による難治性胸水の標準的治療としては，胸腔ドレナージ，胸膜癒着術等がある[1)]．軟口蓋の腺様嚢胞癌による転移性肺腫瘍に合併した難治性胸水に対し，胸腔ドレナージと胸膜癒着術を行うも胸水のコントロールが困難な症例について胸腔腹腔シャントを行った1例を経験したので報告する．

症 例

症例：36歳，男性
主訴：呼吸困難
現病歴：1987年10月，当院耳鼻咽喉科で軟口蓋の腺様嚢胞癌に対するレーザーによる切除術を受けた．その後再発巣に対する根治的右頸部郭清術等を含む手術を繰り返し受けていた．1993年に胸部レントゲン写真（胸写）上，両側の肺転移巣が出現した．1997年2月に胸水が出現したが，症状を認めなかったため，外来で経過観察されていたが，同年9月7日，呼吸困難，発熱，嘔気嘔吐，背部痛等の症状が出現したため，当院耳鼻咽喉科に入院となった．9月13日当科に紹介され，左胸腔のドレナージを行ったところ，当初2900mlの透明な排液が認められた．
入院時所見：体格中等度で栄養は比較的良好．左胸腔穿刺により胸水が排除されていたため，強い呼吸困難はなかった．右頸部に頸部郭清術の創があるが，局所再発を思わせる所見はなかった．左肺の呼吸音が低下していた．一般の血液検査で異常所見はなかった．胸写では胸水が左胸腔の殆どを占めるほど貯留し，縦隔が右側に偏位していた（Fig. 1）．胸部CTでも多量の胸水があり，また，両肺野に腫瘤陰影も認められた（Fig. 2）．胸水細胞診を3回行ったが，いずれもクラス1で悪性の所見を認めなかった．
入院後経過：胸水の排液が続いた為OK432，アドリアマイシン，ミノマイシンにより合計15回の胸膜癒着術を施行した．しかし，胸水の減少は認められず，その後も1日に200-350mlの排液が持続した．同年12月2日にデンバーのシャント（Denver Biomaterials. Inc.）を用いて胸腔腹腔シャント術を施行した．Fig. 3に今回使用したデンバーの胸腔腹腔シャントを示す．短い方のカテーテルを胸腔側に，長い方を腹腔側にそれぞれ挿入する．中央のポンプチャンバーには一方向の弁があり，そこを指で一回押す毎に胸腔側から腹腔側に胸水が約1.5ml流れるようになっている．
手術：気管内挿管全身麻酔下，仰臥位にて手術を施行．乳輪下に横切開を加え，第5肋間より胸腔側のカテーテルの挿入をセルジンガー法に準じて試みたが，胸膜の肥厚によると思われる挿入困難があり，結局カテーテル挿入には小開胸を加

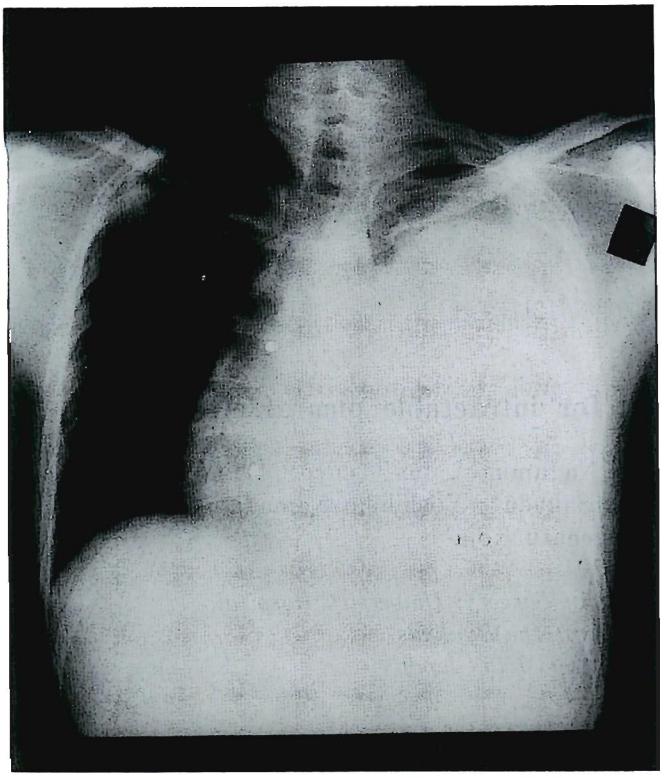

Fig. 1 Chest X ray showing massive left pleural effusion and shift of the mediastinum to the right.

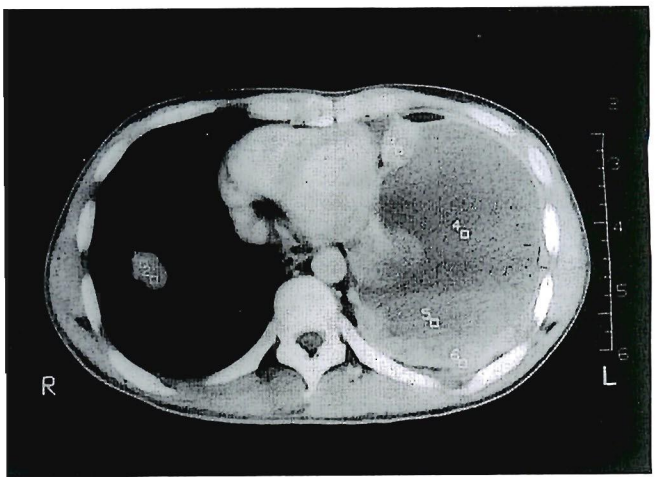

Fig. 2 Chest CT scan showing massive left pleural effusion, shift of the mediastinum to the right and bilateral pulmonary nodules.



Fig. 3 Denver pleuroperitoneal shunt.

える必要があった．続いて左上腹部に横切開を置き，ポンプチャンバーを入れるための皮下ポケットを作製した．その後，腹腔側のカテーテルを留置して手術を終了した（Fig. 4）．

術後経過：術後のポンプの作働は良好であり，患者にポンプの使用方法を教育して，術後12日目に軽快退院となった．退院時の胸写では，縦隔の右側への偏位は改善し，左胸腔は少量の胸水と肺内転移，更に胸膜肥厚と思われる所見がみられた（Fig. 5）．18カ月が経過したが，胸痛と両側の肺転移巣の増大並びに少量の腹水はあるものの，家庭での生活を続けている．

考　察

治療困難な胸水のコントロールの為に，持続胸腔ドレナージを行いながらの退院はドレーンを介した逆行性感染の危険性があるため，管理上難しいと考えられる．更に蛋白質を多く含む胸水の体外への排出は低栄養の原因にもなりうる．一方，持続ドレナージの代わりに胸腔穿刺を繰り返し行う事はできるが，疼痛を伴う手技とそれに伴う感染リスクもある．

デンバーの胸腔腹腔シャントは，治療困難な胸水の治療の管理上有用との報告がある[2,4]．Ponnらは[3]治療困難な17例の胸水のある症例に対し，本法を施行し，全例で呼吸困難の改善を認め，シャントは13例で死亡までの１-28カ月間開存していたと報告した．Leeらは[4]19例の悪性胸水患者に対し20回の本法を行い，その平均開存月数は26カ月で，患者の死亡前に閉塞したシャントは25％以下であったと述べている．本症例でも術後18ヵ月が経過したが，胸水のコントロールは良好で自宅での生活をしている．

本症例は，３回の胸水細胞診で悪性所見が得られなかったが，腺様嚢胞癌の肺転移が明らかであるため，左の胸水が癌性胸膜炎によるものであることを否定できない．そのため，この胸腔腹腔シャントにより，腹腔への癌細胞の播種を起こす可能性がある．一方，腺様嚢胞癌は局所再発や遠隔転移があっても，自然経過が長いという特徴がある[5]．例えば肺転移があっても，10-15年生存しているとの報告もある[5]．本症例でも両側肺転移が確認されてから，既に４年が経過している．すなわちこの症例では進行癌の状態であり，癌の根治は不可能であるが，今後も比較的長期に生存する事が期待できる．そのため，クオリティーオブライフの向上が治療上の重要な点であると考えた．

ま と め

軟口蓋原発の腺様嚢胞癌の肺転移に合併した難治性胸水に対し，持続胸腔ドレナージと５回にわたる胸腔癒着術を試みたが，１日200ml以上の胸水排液が持続した為，デンバーの

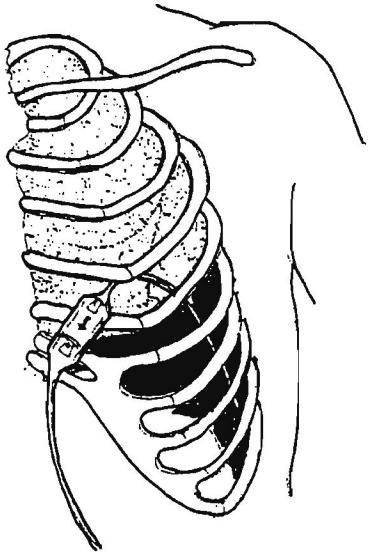

Fig. 4 Operation.

胸腔腹腔シャント術を施行した．術後は胸腔ドレナージは不要となり，長期入院の回避ができた．また，胸腔穿刺を何度も繰り返さずにすむので疼痛を伴う手技の回避とそれに伴う感染も起こさず，18カ月が経過しクオリティーオブライフの向上に役立ったと考えられた．

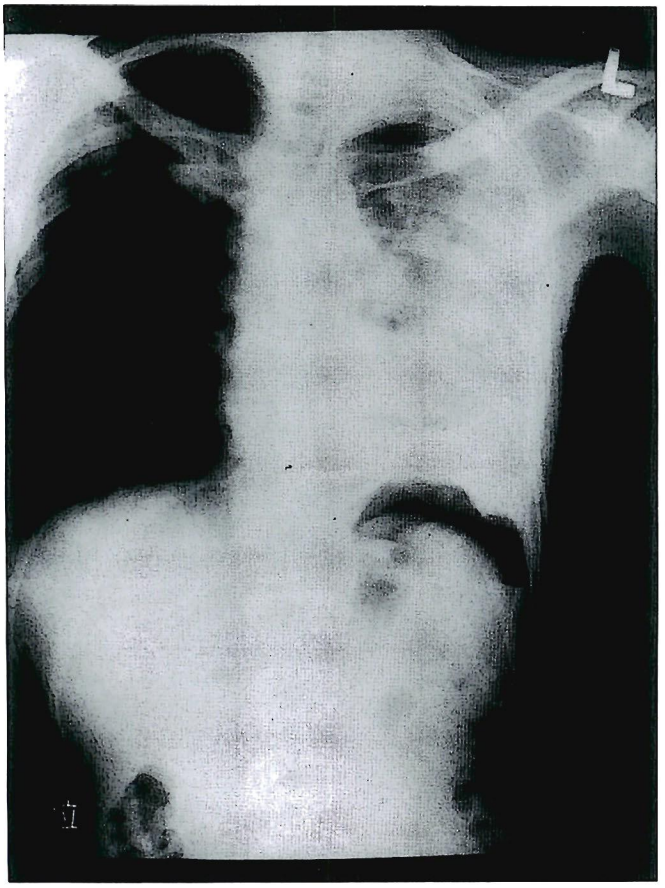

Fig. 5 Chest X ray showing amelioration of shift of the mediastinum and decrement of pleural effusion.

文　献

1）佐藤篤彦，中野　豊：胸膜炎　胸水の鑑別と治療：医学のあゆみ　呼吸器疾患　state of arts（原澤道美，北村諭編集）396，医歯薬出版株式会社，東京，1991.

2）Petrou M., Kaplan D. and Goldstraw P.: Management of recurrent malignant pleural effusions. Cancer 75: 801-805, 1995.

3）Ponn R.B., Blancaflor J., DAgostino R.S., Kiernan M.E., Toole A.L. and Stern H: Pleuroperitoneal shunting for intractable pleural effusions. Ann. Thorac. Surg. 51: 605-609, 1991.

4）Lee K.A., Harvey J.G., Reich H. and Beattie E.J.: Management of malignant pleural effusions with pleuroperitoneal shunting. J. Am. Coll. Surg. 178: 586-588, 1994.

5）Roy B. Sessions.: Adenoid cystic carcinoma: Cancer Principles & Plactice of Oncology（Vincent T.D.（DeVieta）Samuel H（Hellman）. Steven A.R.（Rosenberg）ed）p.660, J.B. Lippincott Company, Philadelphia, 1993.