琉球大学学術リポジトリ

[症例報告]上腸間膜動脈浸潤および上腸間膜静脈分岐部浸潤を伴った進行膵鈎部癌に対する拡大手術の1例

メタデータ	言語: 出版者: 琉球医学会 公開日: 2010-07-02 キーワード (Ja): キーワード (En): passive bypass, carcinoma of pancreatic uncus, reconstruction of superior mesenteric vein 作成者: 長濱, 正吉, 白石, 祐之, 砂川, 宏樹, 下地, 英明, 比嘉, 宇郎, 宮城, 純, 戸板, 孝文, 草野, 敏臣, 武藤, 良弘, Nagahama, Masayoshi, Shiraishi, Masayuki, Sunagawa, Hiroki, Shimoji, Hideaki, Higa, Takao, Miyagi, Sunao, Toita, Takafumi, Kusano, Toshiomi, Muto, Yoshihiro メールアドレス: 所属:
URL	http://hdl.handle.net/20.500.12000/0002016040

上腸間膜動脈浸潤および上腸間膜静脈分岐部浸潤を伴った進行膵鉤部癌に対する拡大手術の1例

長濱正吉，白石祐之，砂川宏樹，下地英明，比嘉宇郎，宮城　純*，
戸板孝文**，草野敏臣，武藤良弘

琉球大学医学部外科学第一講座
*内科学第一講座
**放射線医学講座

(1997年8月5日受付，1997年10月28日受理)

Resection of the advanced pancreatic carcinoma (invasion of the superior mesenteric artery and bifurcation of the superior mesenteric vein) of the uncus —a case report—

Masayoshi Nagahama, Masayuki Shiraishi, Hiroki Sunagawa,
Hideaki Shimoji, Takao Higa, Sunao Miyagi*, Takafumi Toita**,
Toshiomi Kusano and Yoshihiro Muto

*First Department of Surgery, *First Department of Internal Medicine and **Department of Radiology, Faculty of Medicine, University of the Ryukyus*

ABSTRACT

The advanced pancreatic carcinoma of the uncus is accompanied by major vascular invasion, including the superior mesenteric vein (SMV) and the superior mesenteric artery (SMA). Surgical resection of such tumors is often abandoned due to the technical difficulty of vascular reconstruction. We herein present the case of an extended resection for advanced pancreatic carcinoma with invasion to both the SMV and SMA, which was performed by a two-step passive bypass of the portal flow using the Anthron bypass tube (VTT type). A 56-year-old male presenting with complaints of abdominal fullness and pain, was diagnosed to have a pancreatic tumor of the uncus. He was thus referred to our department for surgical treatment on January 24, 1997. Abdominal ultrasonography showed a mass at the pancreatic uncus. Enhanced computed tomography revealed an irregular high density area around the low density tumor. Angiography of the SMA showed an encasement of the arterial wall and the portal phase showed extensive invasion of the tumor to the SMV at its bifurcation of the gastro-colic trunk, iliac vein, and jejunal vein. Markedly developed collateral vessels of the marginal colic vein were also obvious. At laparotomy on Feb. 4, 1997, a tumor involving both the SMV and SMA was found to be located at the uncus of the pancreas, without any peritoneal dissemination, liver metastasis or lymph node swelling, which led us to perform a local resection of the tumor. To avoid intestinal congestion during the operation, a passive bypass of the portal flow to the umbilical vein was established in a two-step manner in addition to the normal operative procedures : first to the middle colic vein and then to the SMV. The tumor was successfully resected by a combined resection of the SMV, which was reconstructed by an interposition of the common iliac venous graft, while the tumor, which extended toward the left side beyond the SMA, was separately resected, after a routine pancreatoduodenectomy of the right side of the tumor. Intra-operative radiation to the retroperitoneal neural plexus was also performed after the resection. In conclusion, the above described surgical procedures may be useful as a new strategy for the resection of pancreatic cancer of the uncus. *Ryukyu Med. J., 17(3)161～164, 1997*

Key words: passive bypass, carcinoma of pancreatic uncus, reconstruction of superior mesenteric vein

Table 1 Laboratory data on admission

WBC	3.7×10³/mm³	γ-GTP	13	IU/ℓ
RBC	355×10⁴/mm³	LAP	45	IU/ℓ
Hb	10.4 g/dℓ	CHE	322	IU/ℓ
Plt	18.8×10⁴/mm³			
		PT	12.5	sec (11.8)
TP	6.3 g/dℓ	APTT	30.5	sec (34.0)
Alb	3.5 g/dℓ	Fib	298	mg/dℓ
Glu	83 mg/dℓ	TOT	81	%
BUN	17 mg/dℓ	HPT	74	%
CRE	1.10 mg/dℓ	75 g OGTT		
Na	140 mEq/ℓ	0 min	86	mg/dℓ
K	4.0 mEq/ℓ	60 min	132	mg/dℓ
Cl	104 mEq/ℓ	120 min	130	mg/dℓ
T.Bil	0.4 mg/dℓ			
GOT	19 IU/ℓ	CEA	1>	ng/mℓ
GPT	19 IU/ℓ	AFP	2.2	ng/mℓ
ALP	141 IU/ℓ	CA19-9	1>	U/mℓ
LDH	203 IU/ℓ			

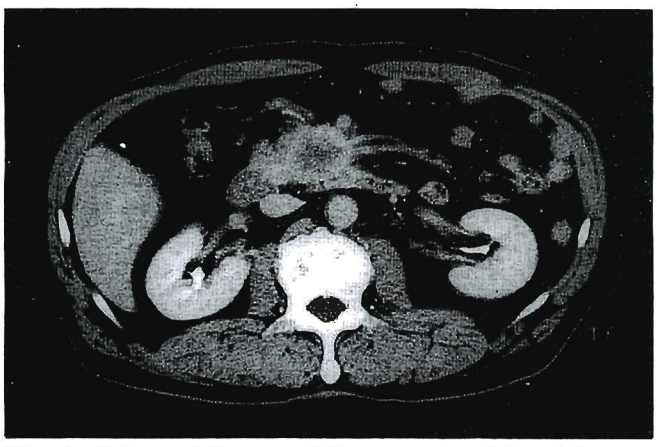

Fig. 1 Enhanced Computed Tomography of the abdomen.
Enhanced computed tomography revealed a well enhanced mass measuring 4.0×4.5cm at the uncus of the pancreas.

はじめに

上腸間膜動脈（以下，SMA と略する）や上腸間膜静脈（以下，SMV と略する），特にその分岐部まで浸潤がおよぶ進行膵鉤部癌はその解剖学的特殊性や血行再建の困難さ，そして根治性の問題から切除率そのものが低いと考えられる[1]．筆者らは高度の上腸間膜動脈浸潤および上腸間膜静脈分岐部浸潤を伴った進行膵鉤部癌に対して，門脈系のバイパスを段階的に用いながら拡大切除および術中照射をなし得た症例を経験し，この術式が切除率の向上に寄与しうると考えられたので報告する．

症　例

症例：56歳，男性
既往歴：特記すべきことなし
家族歴：特記すべきことなし
現病歴：平成8年10月頃より腹部膨満感と腹痛が出現し，

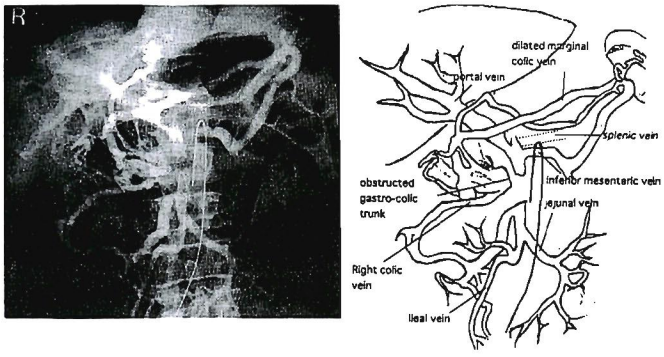

Fig. 2 Portography.
Portal phase of the superior mesenteric arteriography showed extensive invasion of the tumor to the superior mesenteric vein at the origin of the gastro-colic trunk. Markedly developed collateral vessels of the marginal colic vein, which finally merged into the inferior mesenteric vein, were also obvious.

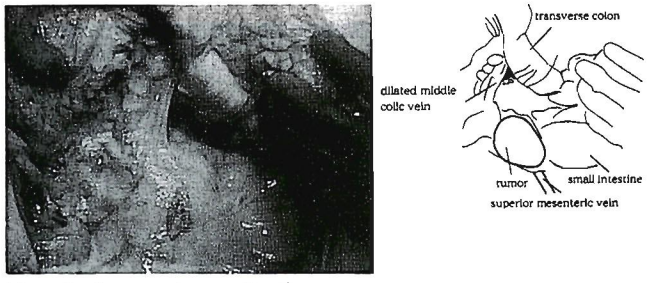

Fig. 3 Laparotomy findings.
At laparotomy, a tumor involving both the superior mesenteric vein and superior mesenteric artery was observed at the uncus of the pancreas.

近医を受診した．腹部超音波検査にて膵鉤部に腫瘤を指摘されたため，当院第一内科を紹介された．精査の結果，平成9年1月24日，手術目的で当科に紹介入院となった．

入院時検査所見：軽度の貧血と栄養障害を認め，コリンエステラーゼは軽度低下し，プロトロンビン時間が延長していた．75 g 経口ブドウ糖負荷試験では正常パターンを示していた．

CEA，CA19-9，AFPの腫瘍マーカーは正常域であった（Table 1）．

腹部超音波検査：膵鉤部に径3 cm大の内部不均一な腫瘤を認めた．大動脈周囲リンパ節腫大，肝転移や腹水貯留の所見はなかった．

腹部造影 CT 検査：膵鉤部周囲に造影効果があり，内部は低吸収な腫瘤を認めた（Fig. 1）．膵周囲への浸潤やリンパ節腫大，肝転移は認めなかった．

腹部 MRI 検査：T1強調画像で同部位に低信号域を認め，T2強調画像では肝臓よりもやや高信号域を呈した．

血管造影検査：SMA 造影の動脈相で SMA 根部に口径不整を認め，門脈相では SMV が胃結腸静脈幹流入部で完全閉塞していた．空腸および回腸静脈の門脈血は結腸の辺縁静脈をつなぐ経路で最終的に下腸間膜静脈から門脈に潅流していた（Fig. 2）．

以上の所見から上腸間膜動静脈浸潤を伴った進行膵鉤部癌

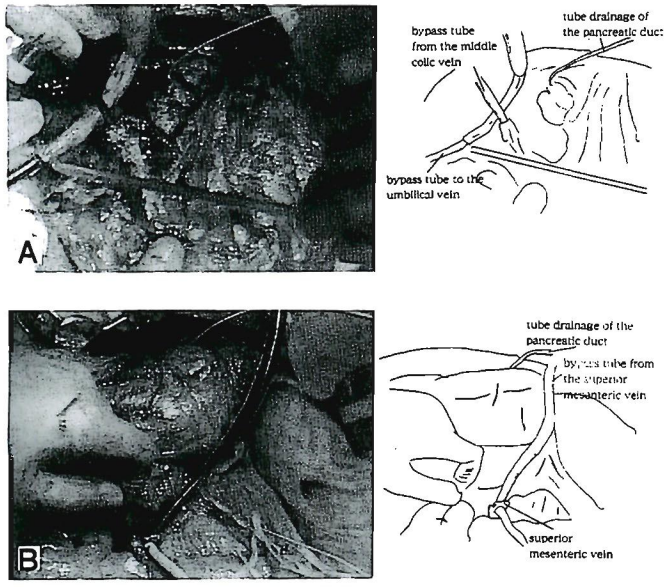

Fig. 4-A Passive bypass between the middle colic vein and the umbilical vein.
To avoid intestinal congestion during the operation, a passive bypass of the portal flow to the umbilical vein was established in a 2 step manner using the Anthron bypass tube (VTT type). As a first step, the bypass was established from the middle colic vein.
Fig. 4-B : As a second step, a bypass was established from the superior mesenteric vein using the same tube.

と診断した．肝転移と明らかなリンパ節転移を認めなかったことから，血行再建を伴う膵頭十二指腸切除と術中放射線照射による治癒切除をめざした局所切除が可能であると判断し，平成9年2月4日，手術を施行した．

手　術

上腹部正中切開で開腹した．明らかな肝転移や腹膜播種の所見はなかった．結腸間膜の静脈が著明に拡張しており，膵鉤部から腸間膜根部にかけて小手拳大の固い腫瘤を触知した．SMV 本幹は腫瘍の直接浸潤をうけ，完全閉塞しているものと考えられた（Fig. 3）．まず肝十二指腸靱帯を郭清し，総胆管を切離，肝動脈および門脈を同定し胃十二指腸動脈を結紮切離した．引き続いて総肝動脈周囲リンパ節を郭清し，胃幽門側を切離した．結腸間膜の下方で膵下方の SMV 本幹を剥離同定したところ，腫瘍の浸潤は胃結腸静脈幹の根部およびその下部の SMV 分岐部に及んでいた．浸潤のない膵後面の門脈と膵臓との間を剥離した後，膵臓を頭体部の境界部で切離し，後面の脾静脈・SMV 合流部を明らかにした．胃結腸静脈幹部を剥離後に切離し，小腸の SMV 分岐部から結腸の辺縁静脈を迂回してくる門脈灌流を保持するために，アンスロンバイパスチューブ（VTT型）を胃結腸静脈幹断端部から中結腸静脈に挿入し臍静脈との間のバイパスとした（Fig. 4-A）．

この操作で形成された門脈血バイパス下に，完全閉塞していた SMV 本幹を剥離後，これを切離し，ブルドック鉗子をかけた．さらに SMA を剥離露出したが，腫瘍は SMA の背側左方へも浸潤しており，SMA の右側で腫瘍を一旦切離

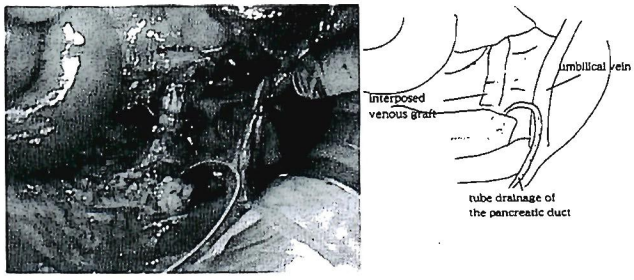

Fig. 5 Reconstruction of the portal vein.
The superior mesenteric vein and portal vein were reconstructed with an interposition of the left common iliac venous graft.

した．切離した空腸をトライツ靱帯をくぐらせて右方に引き抜き，通常の膵頭十二指腸切除に準じて右半部の腫瘍を摘出した．この際，下腸間膜静脈を切離し，結腸の門脈灌流が不良となったため，バイパスを中結腸静脈からすでに切離してあった門脈本幹断端に差し替えた（Fig. 4-B）．さらに腫瘍の左半部をSMAの下部から引きずり出すように分割切除したが，術後の難治性下痢の発症を抑えるために，動脈周囲の神経叢，特に左側を残すように切除し同部に術中照射を加えることとした．

次に門脈を再建するために空腸回腸静脈二分岐部を形成し，採取した総腸骨静脈グラフトとの間に端々吻合で門脈を間置再建した（Fig. 5）．門脈再建後，腫瘍が残存した SMA 根部の神経叢最深部を中心に照射野として径8 cmの照射筒を用いて電子線10Gyの術中照射を行った．再建はChild法で行った．手術時間は17時間52分，出血量は3660 mℓ，手術所見では $T_3P_0H_0M_0$の Stage Ⅳa，curability C，病理所見は中分化腺管癌，INFβ，se, rpl, du-3, d(b), n0, ch-0, ly3, v2, ne3, ew(＋), pw(－), bdw(－)であった．

術後は合併症を起こすことなく経過し，術後1ヵ月目からフルオロウラシル250mg，シスプラチン5mgを週5日間投与，2日間休薬し，塩酸エピルビシン20mgを週1回投与で4クール動注した．また，同時に放射線照射を術中照射と同じSMA周囲の神経叢遺残部に2 Gy/dayで合計40Gy照射した．

患者は術後下痢の発症を全く認めず，半年後に肝転移にて死亡した．しかし再入院の直前まで経口摂取は可能であり，その大部分を家庭で送ることができた．

考　察

膵頭部腫瘍の中でも膵鉤部に発生した膵癌は，その解剖学的な位置関係により門脈や SMA 浸潤を伴う可能性が高い[2,3]．このため，リンパ節転移や腹膜播種・肝転移などの因子を伴わなくても，局所切除不能として非切除となる症例が多いと考えられる[4]．また切除するにしても，門脈の合併切除再建が必要となり，本例のように腫瘍が大きく，切除に時間がかかると予測される症例においては門脈血のバイパスが不可欠となると考えられる．本症例のように長い経路の側副血行路に対し，広範囲で長時間の手術操作を加えた場合，門脈血の灌流を保つことは極めて困難であり，腸管の牽引・脱転などの軽い操作のみでも灌流が障害される．したがって手術の初期の段階で門脈灌流を得ることが不可欠である．本症例においては小腸領域より結腸辺縁静脈への側副血行路が十

分に発達しており，手術操作の初期に切離した胃結腸静脈幹からの passive-bypass を行うことによって門脈域全体の潅流が得られた．

本症例においては SMA 左方に進展した腫瘍を分割して切除した．この操作によって通常の膵頭十二指腸切除術の手技で右半分の腫瘍切除が可能となり，残った左方の腫瘍は SMA の背側から引き出すようにして切除することが可能になると考えられた．

また本症例においては SMA 周囲の神経叢に浸潤した腫瘍を完全には切除せず，特にその左側の神経叢を温存するように配慮した[5]．SMA 周囲特に左側の神経叢を徹底的に郭清すると，術後に高度の難治性下痢が必発であり，これを避けるために完全切除は施行せず，同部の腫瘍に対しては術中および術後の放射線照射による治療を加えた．本患者は術後下痢の発症は全く認めず，この点からも術後の極端な QOL (quality of life) の低下を認めなかった．

近年，人工血管などの人工臓器の進歩[6,7]によって再建血管の選択の幅が広がっている．門脈再建に自家静脈が第一選択なのか，人工血管がよいかは議論の分かれるところであるが門脈血栓症の危険因子として術中放射線や長時間の手術などがあげられており，本症例では自家静脈である総腸骨静脈の使用を選択した．術後では門脈塞栓症による肝障害などを認めなかった．これらの手技によって進行膵癌の切除率を向上させうるものと思われた．

結　語

上腸間膜動脈浸潤および上腸間膜静脈分岐部浸潤を伴った進行膵癌に対して，門脈系のバイパスを工夫しながら拡大切除および術中照射をなし得た症例を報告した．

進行膵鈎部癌は高率に門脈系への浸潤を伴っており，本法のように門脈系の血流をバイパスによって温存することによって，長時間の門脈操作が可能になり進行膵癌の切除率向上に寄与するものと思われた．

文　献

1）尾形佳郎，高橋　伸：膵頭部癌に対する拡大手術－血管合併切除の意義．胆と膵 7：961-970，1986.
2）松野正紀，小針雅男：Ⅱ消化器癌の治療成績の現況　膵癌．消化器外科 15：733-737，1992.
3）木下博明，久保正二，広橋一裕：膵癌に対する門脈合併切除　膵頭十二指腸切除術．手術 48：39-44，1994.
4）杉浦芳章，柴田　浩，井上公俊，神谷剛志，吉住　豊，島　伸吾，田中　勧：門脈合併切除・人工血管置換を先行させる膵切除術．手術 46：2033-2037，1992.
5）松野正紀，中村隆司，遊佐　透，島村弘宗，砂村眞琴，小針雅男：消化器外科における今日の標準的治療　膵癌．消化器外科 17：557-562，1994.
6）今川　弘，松田　暉：人工血管の進歩．診断と治療 84：151-156，1996.
7）本原敏司，田中栄一，工藤芳之，高橋　弘，加藤紘之：膵癌に対して人工血管（EPTFE）を用いた門脈再建．日臨外会誌 55：2511-2516，1994.