琉球大学学術リポジトリ

[症例報告]巨大気腫性嚢胞症の2切除例：特にフェルト装着の自動縫合器と胸腔鏡の有用性について

メタデータ	言語:
	出版者: 琉球医学会
	公開日: 2010-07-02
	キーワード (Ja):
	キーワード (En): emphysematous giant bulla, video-assisted thoracic surgery, felt augumented stapling device
	作成者: 豊見山, 健, 久田, 友治, 玉城, 守, 佐久田, 斉, 鎌田, 義彦, 松原, 忍, 砂川, 一哉, 古謝, 景春, Tomiyama, Takeshi, Kuda, Tomoharu, Tamashiro, Mamoru, Sakuda, Hitoshi, Kamada, Yoshihiko, Matsubara, Shinobu, Sunagawa, Kazuya, Koja, Kageharu
	メールアドレス:
	所属:
URL	http://hdl.handle.net/20.500.12000/0002016041

巨大気腫性嚢胞症の2切除例
特にフェルト装着の自動縫合器と胸腔鏡の有用性について

豊見山　健[1)]，久田友治[1)]，玉城　守[1)]，佐久田　斉[1)]，鎌田義彦[1)]
松原　忍[1)]，砂川一哉[2)]，古謝景春[1)]

[1)] 琉球大学医学部外科学第二講座
[2)] 沖縄県立那覇病院外科

(1998年2月9日受付，1998年5月1日受理)

Two surgical cases of emphysematous giant bulla, usefulness of felt augumented stapling device and thoracoscopic surgery

Takeshi Tomiyama[1)], Tomoharu Kuda[1)], Mamoru Tamashiro[1)], Hitoshi Sakuda[1)], Yoshihiko Kamada[1)], Shinobu Matsubara[1)], Kazuya Sunagawa[2)] and Kageharu Koja[1)]

[1)] *Second Department of Surgery, Faculty of Medicine University of the Ryukyus, 207 Uehara Nishihara-Cho, Okinawa 903-0215, Japan.*
[2)] *Naha Prefectural Hospital, Naha, Okinawa 902-0076, Japan.*

ABSTRACT

The main problems related to surgical procedure for emphysematous giant bulla are surgical stress and prolonged air leakage in patients with impaired lung function. We successfully treated two cases of emphysematous giant bulla utilizing felt augumented stapling device and thoracoscopic surgery. Case 1: An 80-year-old man was transferred to our hospital for dyspnea on effort. Bullectomy using a felt augumented stapling divice was performed under thoracoscopic assistance. After the operation, there was no air leakage and the chest tube was removed on the second postoperative day. Dyspnea and the postoperative lung function test improved. Case 2: A 68-year-old man was admitted for dyspnea on effort. He had giant bulla and a mass near the bulla which was suspected to be malignant. Bullectomy and partial lung resection including the mass were performed using a felt augumented stapling divice. After the operation, there was no air leakage, and the chest tube was removed on the fourth postoperative day. Histologic examination of the mass revealed an abscess. Although the postoperative lung function improvement was mild, symptoms of dyspnea improved. *Ryukyu Med. J., 18(1, 2)53~56, 1998*

Key words: emphysematous giant bulla, video-assisted thoracic surgery, felt augumented stapling device

緒　言

巨大気腫性嚢胞症の定義は，胸部X線写真で一側胸腔の1/3以上を占めるものとされ，本症における肺機能障害は巨大肺嚢胞が周囲健常肺を圧迫することにより換気面積の減少を来たし，健常肺での換気血流比の不均等をおこし，同時に呼吸仕事量の増大を招くことによって起こると考えられている[1)]．巨大気腫性嚢胞症に対する手術では，術後針孔からの空気もれが多く，長期間にわたる胸腔ドレナージが必要になったり，また低肺機能症例が多いことからその手術侵襲が問題となる[1)]．我々はその対策として前者の問題についてはフェルト装着の自動縫合器を用いた手術を，後者については胸腔鏡手術を導入することにより良好な結果を得た2症例を経験したので報告する．

症　例

症例1　80歳　男性
主訴：労作時呼吸困難
既往歴：心房細動，気管支喘息，高尿酸血症
現病歴：以前より労作時呼吸困難を自覚していたが，最近その増強がみられ，以前は可能であった畑仕事の手伝いもで

Table 1 Comparison of pulmonary function between preoperative and postoperative state

	Case 1		Case 2	
	Preope	Postope	Preope	Postope
VC(ml)	2800	2830	3430	3230
%VC	94	95	103	97
FVC(ml)	1490	2680	2990	3220
FEV1.0(ml)	1460	1860	1150	1430
%FEV1.0(%)	98	69	38	44
PaO2(torr)	62	72	73	76
PaCO2(torr)	38	34	44	41

VC: vital capacity, FVC: forced vital capacity,
FEV1.0: forced expiratory volume in 1 second

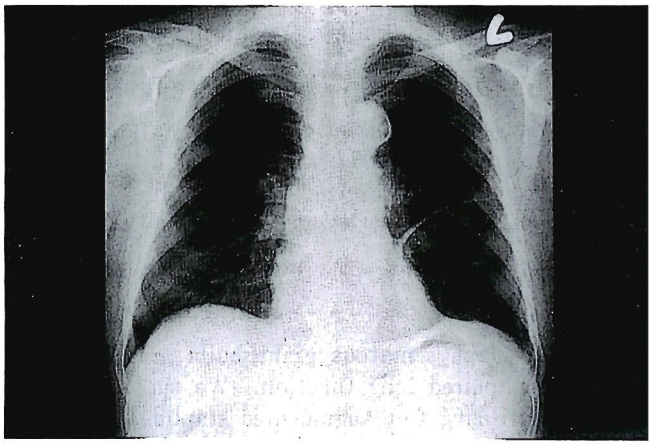

Fig. 1 Chest X-ray showing arch shadow which indicates the wall of the giant bulla (case 1).

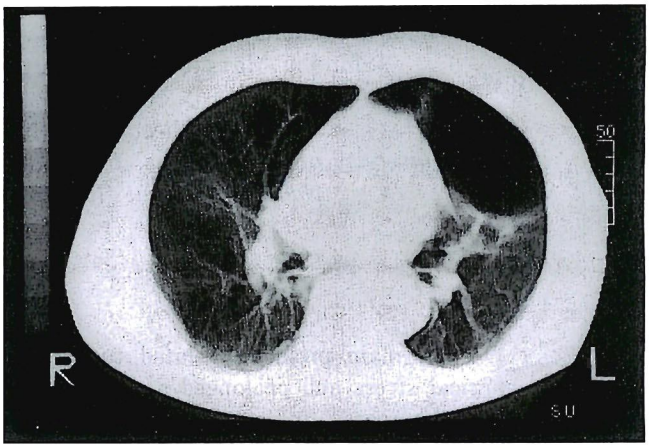

Fig. 2 CT scan of the chest revealing the giant bulla of the left lung (case 1).

きなくなったので，近医に入院した．胸部CTで巨大気腫性嚢胞症を指摘され酸素投与を受けるも，呼吸困難が次第に増強してきたので，手術適応決定のため当科を紹介された．

生活歴：喫煙20本/日60年

現症：酸素を経鼻3L/分投与中，身長159cm，体重64kg，血圧130/60mmHg 脈68/分，呼吸22/分，胸部聴診上心音に異常なく，呼吸音は肺胞呼吸音で左右差なし．腹部に異常所見なし．手指に軽度チアノーゼがあるが，ばち状指は認められなかった．

入院時検査所見：胸部単純X線写真（Fig. 1）では左下肺野に嚢胞壁と思われる弧状の陰影が認められ，胸部 CT 写真（Fig. 2）では左舌区に相当する部に巨大な肺嚢胞を認めた．呼吸機能検査：Table 1で示すように，肺活量は保たれているものの，努力性肺活量が1490mlと低値を示し，空気呼吸下のPaO_2（動脈血酸素分圧）は62torrと低酸素血症を認めた．

心電図：右脚ブロック．心臓カテーテル検査：冠動脈に有意狭窄なく，左室駆出率は79%であった．血液生化学検査に異常はなかった．

以上より労作時呼吸困難，努力性肺活量の低下，低酸素血症は巨大気腫性嚢胞により起こっていると考えられ，80歳と超高齢であるものの，心機能は保たれているため，手術適応とした．

手術所見：一側肺換気用気管チューブによる全身麻酔に硬膜外麻酔を併用し体位は右側臥位とした．第6肋間前方と第5肋間後方にトロッカーを挿入し，胸腔鏡で観察し，第5肋間後方に小開胸をおき，そこから吸収性ポリグリコール酸フェルト（商品名ネオベール，株式会社伊垣医療設計）を装着した自動縫合器（GIA-80）（Fig. 3）で嚢胞を切除した．出血のないことを確認し胸腔ドレーンを留置し手術を終了した．

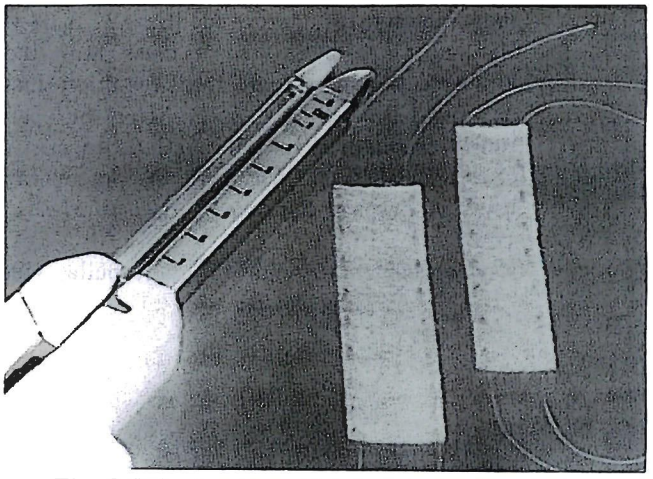

Fig. 3 Polyglycolic acid felt and stapling device.

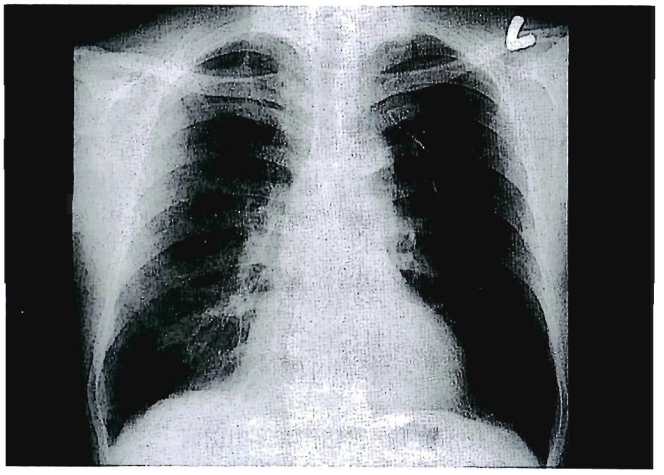

Fig. 4 Chest X-ray showing the giant bulla of the left lung.

術後経過：胸腔ドレーンよりの空気もれは全くなく，ドレーンは術後２日目で抜管できた．術後一過性に心房粗動となったが，抗不整脈剤でコントロールできた．労作時呼吸困難は訴えなくなり，Hugh-Jones分類で術前の第5度から第2度となった．努力性肺活量が1490mlから術後2680mlと増加し，PaO_2は62torrから72torrへと改善し，術後18日目で退院となった．

症例２　68歳　男性
主訴：労作時呼吸困難
既往歴：18歳時に肺炎
現病歴：１年程前から労作時の呼吸困難があり，巨大気腫性嚢胞症とその近傍の腫瘤性病変の手術目的で当科を紹介された．
生活歴：喫煙20本/日40年
現症：身長165cm，体重64kg，血圧120/60mmHg　脈72/分，呼吸20/分，心音は異常なく，呼吸音は全体的に聴取しにくく，特に左で弱かった．
入院時検査所見：胸部単純X線写真（Fig. 4）で左上葉に巨大な肺嚢胞が見られ，その近傍のS３領域に径１cmの腫瘤様陰影を認めた．
呼吸機能検査：症例１とは異なり，Table １で示すように，努力性肺活量は2990mlと保たれているものの，１秒量，１秒率はそれぞれ1150ml, 38%と低値を示し，空気呼吸下のPaO_2は73torrであった．
以上より労作時呼吸困難，１秒量の低下は巨大気腫性嚢胞によるものと考えられ，また嚢胞の近傍の腫瘤が悪性腫瘍であることが除外できないこともあり，手術適応とした．術前準備として禁煙の徹底，痰の細菌感受性試験に基づいた抗生物質の使用，術前の呼吸訓練を行い手術を施行した．
手術所見：症例１と同様な麻酔，体位とした．悪性腫瘍も否定できなかったため胸腔鏡にこだわらず左第４肋間に12cmの前方開胸をおいた．吸収性ポリグリコール酸フェルトを装着した自動縫合器で嚢胞を切除した．更に嚢胞の近傍の腫瘤も切除した所，それより膿の排出があり，病理学的検査でも膿瘍と診断された．
術後経過：胸腔ドレーンよりの空気もれは全くなく，４日目に胸腔ドレーンは抜管し，術後26日目に退院となった．自覚症状としての労作時呼吸困難は改善し，Hugh-Jones分類で術前の第３度から第２度となった．退院後の呼吸機能は努力性肺活量，１秒量，１秒率共にわずかの改善がみられた．

考　察

巨大気腫性肺嚢胞は男性に圧倒的に多く，発症は40～50歳台に多い．好発部位は両側上葉であり，両側性のものも多い．症状は無症状で健康診断によって偶然発見されるものもあるが，多くは疲労感，労作時呼吸困難を自覚している[2, 3]．
巨大気腫性嚢胞症に対する外科治療は呼吸仕事量を少なくし，換気血流分布障害を改善する目的で行われてきた．その手術適応としては従来から①進行性に嚢胞が増大する場合，②気胸や嚢胞内感染や癌を合併する場合，③呼吸困難を認める場合にあるとされてきた．
肺嚢胞の自然経過を観察すると，緩徐ではあるものの確実に増大し，それに伴って慢性閉塞性肺疾患も増悪する．このような合併症の起こらない早期に外科治療を行って，合併症の予防と呼吸機能の温存を図る必要がある[4, 5]．
巨大気腫性嚢胞症に対する手術術式としては肺葉切除，部分切除・縫縮，区域切除術，Naclerio-Langer法などが行われてきており[6]，手術により肺機能が著明に改善したとする報告は多い[7, 8]．肺葉切除，部分切除，区域切除術は健常肺まで切除してしまうので，肺機能を改善する目的に反することになる．またNaclerio-Langer手術は健常肺を障害しない点で優れているが，癌発生頻度が高い嚢胞壁が残存する術式であり問題である．現在ではそのほかに嚢胞内吸引療法，バルーンカテーテルによるドレナージ療法なども行われている[9-11]．
通常の開胸術になると，侵襲，術後疼痛などで，呼吸機能に悪影響を及ぼすことになる．関根らは胸腔鏡手術と腋窩開胸法と比較して胸腔鏡手術のほうがガス交換能面において優れていたと報告している[12]．また従来の開胸法で術後に呼吸機能が安定するには相応の期間を要し３～６週間後の肺活量では改善を認めないとの報告もある[10, 13]．Wakabayashiは17例の胸腔鏡下手術の経験を報告し術後疼痛が少なく，回復期間が短くなり従来の開胸法に代わり得るとしている．胸腔鏡下手術の不利な点としては，嚢胞が巨大すぎると手技的に難しいときがあり，また癒着が強度の場合は手術時間が長くなる事があると言っている[14]．胸腔鏡手術は通常の開胸術と比べて疼痛軽減により患者の苦痛を減少させるだけでなく，それに伴って生じる胸郭運動の制限が少なくてすみ，結果的に呼吸機能の温存がはかれることになる[15]．症例１では80歳と超高齢で，低肺機能症例であったが，胸腔鏡を使用することにより術後経過も良好で，症状も消失し呼吸機能も改善した．今回は自動縫合器GIA-80を挿入するため小開胸を加えたが，５cm程度で術後の疼痛もあまり問題にならなかった．症例２では巨大気腫性嚢胞だけではなく，悪性腫瘍も考えられる腫瘤性病変も合併していた．術後呼吸機能の改善は大きくなかったが，自覚症状としての労作時呼吸困難は改善した．また症例１，２共に術後疼痛の対策として硬膜外麻酔を使用した．
気腫性変化の強い残存肺の場合は術後肺瘻が問題となる[16]，八木らは嚢胞切除術を行った86例を報告し２週間以上続く長期のエアーリークは18例（21%）に認められたとしている[5]．Naclerio-Langer手術でも気管支の閉鎖が不十分であった場合，術後長期の空気漏れの持続の報告がある[9]．フィブリン糊や自動縫合器などの道具，機器の進歩などもあり，術式は改良変遷してきており，エアーリーク等の合併症も減ってきてい

る[6,17]．しかし，それでもなお，空気もれの問題は解決しているとはいえない．Wongらは胸部手術後の中等度以上の空気漏れに対してはフィブリン糊は有効でないとしている[18]．提示した2症例とも，吸収性ポリグリコール酸フェルトを使用することにより空気もれへの対策とした．両者とも，術後の空気もれは全くなく，吸収性ポリグリコール酸フェルトの使用は術後空気もれの対策に有用であると考えられた．

結　語

フエルト装着の自動縫合器を用いて巨大気腫性肺嚢胞の切除を行った2症例を経験したので若干の文献的考察を含めて報告した．吸収性ポリグリコール酸フェルトの使用は術後のエアーリーク対策に極めて有用であった．また胸腔鏡を利用することにより超高齢の低肺機能症例に対しても外科的治療を行い得ると考えられた．

文　献

1）正岡　昭：呼吸器外科学．232-234，南山堂，東京，1997．
2）大畑正昭，飯田　守，新野晃敏，五十嵐有光，橋本信行，瀬在幸安：巨大気腫性肺嚢胞の病態と外科治療について．外科診療 3：283-290，1981．
3）原田邦彦：巨大肺胞性肺嚢胞症の外科治療．手術 36：867-874，1982．
4）中原数也，正岡　昭，前田昌純，安光　勉，門田康正，竹村政通，大嶋仙哉，谷　靖彦，清家洋二，沢村献児，木村謙太郎：巨大のう胞性肺疾患の病態と手術による機能改善に関する検討．日胸外会誌 24：1076-1083，1976．
5）八木一之，小西孝明，石田久雄，塩田哲広，塙　健，小鯖　覚，畠中陸郎，松原義人，船津武志，池田貞雄：巨大肺嚢胞症の外科的治療成績．日呼外会誌 5：36-44，1991．
6）大森一光，大畑正昭，伊良子光正，北村一雄，並木義夫，村松　高，瀬在幸安：巨大気腫性肺嚢胞67例の検討－特に機能回復術式について－．日外会誌 9：1352-1355，1991．
7）塩田哲広，杉山太枝子，榎堀　徹，加藤弘文：術後著明な肺機能改善を得た巨大肺嚢胞症の一切除例．日呼外会誌 8：154-159，1994．
8）加藤良一，堀之内宏久，西村嘉裕，鈴木　隆，小林紘一，石原恒夫：手術により重篤な呼吸不全状態を脱しえた巨大肺嚢胞の1例．胸部外科 40：915-918，1987．
9）吉谷克雄，名村　理，青木英一郎，滝沢恒世，小池輝明，寺島雅範：嚢胞内吸引により残存肺再膨張後，手術した巨大気腫性肺嚢胞の一例．日呼外会誌 8：103-107，1994．
10）大泉弘幸，藤島　丈，正岡俊明，村井克己，由岐義広，青山克彦，鷲尾正彦：巨大ブラに対する嚢胞内吸引療法．日胸外会誌 41：1502-1505，1993．
11）宇山　正，橋岡孝之介，延原研二，木村　秀，原田邦彦，門田康正：巨大気腫性肺嚢胞に対するバルーンカテーテルによるドレナージ療法．日胸外会誌 36：2336-2339，1988．
12）関根康雄，山田英夫，宮田佳彦，山田研一，山口　豊：胸腔鏡下肺嚢胞切除術のガス交換能に及ぼす影響について―腋窩開胸法と比較して―．日呼外会誌 9：568-572，1995．
13）山崎芳彦，鷲尾正彦，寺島雅範，広野達彦，小林稔，吉川恵次，浅野献一：気腫性巨大肺嚢胞症の手術．日本胸部臨床 34：218-225，1975．
14）Wakabayashi A:Thoracoscopic Technique for Management of Giant Bullous Lung Disease. Ann Thorac. Surg. 56:708-712，1993．
15）縄田純彦，杉　和郎，金田好和，江里健輔：肺嚢胞症に対する胸腔鏡下Naclerio-Langer変法手術の1治験例．日胸外会誌 42：1346-1349，1994．
16）岩波　洋，山口　繁，中島昌道，会田　博，坂本　滋，安西吉行，渡辺和朗，湯浅幸吉：高齢者巨大肺嚢胞症に対する嚢胞切除術についての検討．日胸外会誌 30：25-31，1983．
17）大泉弘幸，星　永進，青山克彦，由岐義広，村井克己，藤島　丈，正岡俊明，鷲尾正彦：巨大気腫性肺嚢胞症の外科治療―術式及び周術期管理―．日呼外会誌 4：437-443，1990．
18）Wong K. and Goldstraw P.:Effect of fibrin glue in the reduction of postthoracotomy alveolar air leak. Ann. Thorac. Surg. 64:979-981，1997．