琉球大学学術リポジトリ

[総説] 口腔癌の潜在性頚部リンパ節転移に関する諸問題

メタデータ	言語: Japanese 出版者: 琉球医学会 公開日: 2010-07-02 キーワード (Ja): キーワード (En): oral cancer, occult cervical lymph node metastasis, predicting factors, probability 作成者: 平塚, 博義, 砂川, 元, 仲盛, 健治, 津波古, 判, 喜舎場, 学, 狩野, 岳史, 喜友名, 淳子, Hiratsuka, Hiroyoshi, Sunakawa, Hajime, Nakamori, Kenji, Tsuhako, Wakatsu, Kishaba, Manabu, Kano, Takeshi, Kiyuna, Junko メールアドレス: 所属:
URL	http://hdl.handle.net/20.500.12000/0002016046

口腔癌の潜在性頸部リンパ節転移に関する諸問題

平塚博義, 砂川　元, 仲盛健治, 津波古 判, 喜舎場 学, 狩野岳史, 喜友名淳子

琉球大学医学部歯科口腔外科学講座

Problems of occult cervical lymph node metastasis in squamous cell carcinoma of the oral cavity: a review

Hiroyoshi Hiratsuka, Hajime Sunakawa, Kenji Nakamori, Wakatsu Tsuhako, Manabu Kishaba, Takeshi Kano and Junko Kiyuna

Department of Oral and Maxillofacial Surgery, Faculty of Medicine, University of the Ryukyus

ABSTRACT

Patients with clinically negative cervical lymph nodes (N0) are believed to have a good prognosis; however, prognosis is poor for patients with lymph node metastasis occurring after excision or radiotherapy of the primary tumor. Over the past decades, the major concern in the management of oral squamous cell carcinoma patients with neck N0 is whether elective prophylactic lymph node dissection should be performed or not. Central to this debate is the ability to identify high-risk patient and to determine if there is a therapeutic advantage of treating occult cervical lymph node metastasis. Recently, there is increasing evidence that imaging techniques, especially combined with fine-needle aspiration cytology, are considerably better than palpation for the assessment of the status of the lymph nodes in the neck. In the authors' view, the capsulized metastatic nodes should not be destroyed because it is possible that the metastatic cells having highly malignant characteristics in its early stages can easily disseminate the cancer cells. If a convenient diagnostic indicator such as clinical and microscopic features suggesting the presence of occult positive nodes in patients with neck N0 could be obtained reliably at the time of incisional or excisional biopsy, it would permit an expanded classification. In addition, to allow for comparison between treatment modalities, such an indicator could ultimately allow for changes in treatment decisions or aid clinicians in deciding whether there is a need for close follow up based on the relationship between this indicator and patient outcome. In the present paper, the authors described data concerning the probability of occult nodal involvement in the neck N0, and a rationale for treatment modalities is reviewed. *Ryukyu Med. J., 18(1, 2)15～25, 1998*

Key words: oral cancer, occult cervical lymph node metastasis, predicting factors, probability

はじめに

口腔扁平上皮癌（口腔癌）は直視下で触診による診断が比較的容易である．しかし，肉眼的には多彩な病態像を呈することから褥瘡性潰瘍や良性腫瘍との鑑別に苦慮する症例も稀でない．しかも，口腔癌は自覚症状に乏しく，特に早期では，違和感や無痛性の腫瘤形成を主訴に医療機関を受診する患者が多い．一般に，進行癌では出血，口腔の機能障害や顔貌の変形が認められる[1,2]．口腔領域の所属リンパ節である頸部リンパ節への転移は発症部位によっても異なるが，口腔で最も発生頻度の高い舌癌では初診時すでに30%前後に認められ[3]，さらに，臨床経過中に頸部リンパ節転移を来す症例は全症例の半数を超える．

一方，口腔癌の治療は，早期では機能と形態を共に温存出来，治療成績も良好なことから放射線治療あるいは切除術が行われ，T3，4の進展癌では，一般に頸部リンパ節郭清とともに原発巣の切除術が選択されることが多い．また，口底癌や下顎歯肉癌では，晩発性に発生する下顎骨の放射線性骨壊死を避ける意味合いからも外科治療を選択する臨床医が多い．さらに，近年では集学的治療の概念のもとにinductionあるいはadjuvantに免疫・化学・放射線療法を併用した外科的治療法も行われている．著者らも1976年以来ブレオマイシンを中心としたinduction chemotherapyを行った後に腫瘍を切除する治療法を積極的に採用し，良好な治療成績とともに原発巣に対するinduction chemotherapyの治療効果に関連する臨床的および病理組織学的所見が予後因子としても重要であることを報告してきた[4-13]．

従来，頸部リンパ節転移巣に対する治療は放射線治療単独

Table 1 Univariate survival analysis by clinical features and course

Feature	Total No. of patients	No. of patients alive	5-year survival (%)*	Log-rank P value
Gender				
Males	110	93	84.2	
Females	62	53	85.4	NS**
Age (years)				
<50	40	38	94.8	
50-69	91	77	84.1	
>69	41	31	75.5	0.0447
Site				
Tongue	91	75	82.2	
Floor of the mouth	30	26	86.2	
Lower gum	23	20	86.7	
Upper gum	17	16	94.1	
Buccal mucosa	11	9	80.8	NS
T classification				
T1	59	52	88.0	
T2	89	75	83.8	
T3	11	8	72.7	
T4	13	11	84.6	NS
Type of growth				
Exophytic	102	95	93.1	
Endophytic	70	51	72.1	0.0003
Occult nodal metastasis				
Yes	37	17	51.0	
No	135	122	94.0	<0.0001

* Kaplan-Meier estimates
**NS: Not significant

では根治性が低いことから頸部郭清術が行われてきた．通常，頸部リンパ節転移は原発巣の進展に伴って高い頻度で発現するが，原発巣の長径が2cmあるいは4cmを超えないT1，2症例であっても原発巣の制御が得られているにもかかわらず，頸部リンパ節に後発転移（二次転移）を来す症例も少なからず認められる．初回治療時に原発巣切除と同時に予防的に頸部郭清術が施行され，組織学的にリンパ節転移を認めた（pN+）症例を含め，このような臨床的に頸部リンパ節転移を認めないN0症例の潜在性頸部リンパ節転移（N0pN+）の多くは初回治療後2年以内に発現し，その治療成績は，初診時臨床的に頸部リンパ節転移を有すると診断されたN+症例と同様に不良であることが指摘されてきた[14-19]．

本稿では，このような口腔癌N0症例の頸部リンパ節転移の有無に関する診断と治療について概説する．

潜在性頸部リンパ節転移症例の治療成績

1976年から1989年までの13年間に札幌医科大学医学部附属病院歯科口腔外科で切除術を行った口腔扁平上皮癌一次症例227例の5年累積生存率は71.7%であった．このうち，頸部リンパ節転移が認められないと臨床診断されたN0 141例の5年生存率は84.7%と良好であったのに対し，N1-3 86例では50.0%と不良であった．さらに，N0症例を全臨床経過を通して臨床的ならびに組織学的にリンパ節転移を認めなかった症例（N0N-, N0pN-）と、選択的頸部リンパ節郭清（予防郭清）術あるいは後発転移を来たして頸部郭清術を施行し、組織学的にリンパ節転移の存在が確認されたpN+症例に分けて生存率をみると，N0N-症例では93.7%，N0pN-では94.4%，pN+症例では44.1%とpN+症例の治療成績は極めて不良であった．また、N0pN+症例の生存率はN1-3のpN+症例のそれよりやや高いものの推計学的には有意な差が認められなかった（p=0.225, log rank test）．これらN0口腔癌のうち，N0N-, N0pN-症例の制御不能部位は原発巣5.2%，遠隔転移巣0.8%であったのに対し，N0pN+症例では原発巣11.5%，頸部再発巣42.3%，遠隔転移巣3.8%であった．一方，N1-3口腔癌では原発巣40.0%，頸部再発巣13.3%，遠隔転移巣8.3%であり，原発巣の高度進展例が多数を占めることから原発巣再発の頻度が高くN0症例とは異なった臨床経過を辿った[17]．

1992年までの期間に札幌医科大学附属病院歯科口腔外科で治療を行い，3年以上経過観察が出来，かつ5年以内の他病死例を除いた口腔癌N0症例172例を対象に検討を行った結果でも，全症例の5年累積生存率は85.1%とやや改善は認められたものの，N0N-, N0pN-症例では94.0%であったのに対

Table 2 Univariate survival analysis by microscopic features on the biopsied specimen

Feature	Total No. of patients	No. of patients alive	5-year survival (%)*	Log-rank P value
Tumor differentiation				
Well	79	71	89.8	
Moderate	67	59	87.8	
Poor	26	16	61.0	0.0005
Mitotic index(%)				
<0.71	76	67	88.1	
0.71-1.1	60	51	84.8	
>1.1	36	28	77.1	NS**
Lymphocytic infiltration				
Marked or moderate	112	101	89.8	
Slight or none	60	45	74.9	0.0090
Mode of cancer invasion				
1	36	35	97.1	
2	47	46	97.8	
3	58	49	84.0	
4C	17	11	64.7	
4D	14	5	35.7	<0.0001

* Kaplan-Meier estimates
**NS: Not significant

Table 3 Multivariate survival analysis using the Cox's proportional hazards model

Feature	Regression coefficient	Standard error	P value
Tumor differentiation	0.608	0.285	0.0330
Mode of cancer invasion	0.515	0.217	0.0175
Occult nodal metastasis	1.015	0.502	0.0433

し，N0pN＋症例の5年生存率は51.0%とその治療成績は不良であった[19]．要は，既報告[20, 21]と同様に，臨床評価としてN0であろうが，N1-3であろうが組織学的検索でpN＋である症例の治療成績はN-症例やpN-症例と比較するとはるかに劣るのである．

N0 172例を対象に治療成績に関与する臨床的ならびに組織学的因子をχ^2検定を用いて解析したところ，臨床所見では年齢，発育様式，潜在性頸部リンパ節転移の有無，組織所見では癌の分化度，リンパ球浸潤の程度，癌浸潤様式が推計学的に有意の差を示した（Tables 1 and 2）．さらに，Coxのproportional hazard modelを用いて予後因子を解析すると，癌の分化度，癌浸潤様式および潜在性頸部リンパ節転移の有無が取り上げられた[19]（Table 3）．すなわち，潜在性頸部リンパ節転移はN0症例の予後因子であることが明らかとなった．癌の分化度や浸潤様式そのものは各々独立した生物性状と理解されるのに対し，潜在性リンパ節転移には種々の要因が関与するものと推察される．

したがって，非進行癌であるN0症例の治療成績を向上させるためには潜在性頸部リンパ節転移制御の対策が課題である．このような臨床的に頸部リンパ節転移を有しないN0症例の治療成績の向上を目的に，予め頸部リンパ節を予防的に郭清すべきか否かについは従来多くの論争が展開され，なお現在も続いている．口腔癌N0症例の診断と治療に関する問題点のすべてはここに集約されていると言って過言でない．

口腔癌N0症例の頸部リンパ節の処置に関する問題点

一般に，口腔癌のリンパ節転移部位はAJCCのレベル分類[22]に従えば，大多数はオトガイ下・顎下・顎二腹筋下リンパ節領域のレベルI, IIであり，中および下深頸リンパ節領域のレベルIII, IVへの転移頻度はさらに低く，副神経リンパ節を含む外深頸リンパ節が存在するレベルVへ転移する症例はきわめて少ない[15, 23, 24]．

頸部リンパ節転移の有無は口腔癌の治療成績に関与する最も重要な要因であることから，N0症例の治療に際して限定した部分的またはI-Vのレベルを含む予防的なリンパ節郭清を適応すべきか否かについては長い間論議されてきた．小

Table 4 Incidence of occult cervical lymph node metastasis in squamous cell carcinoma of the oral cavity

T-stage	No. of patients investigated	No. of patients with clinically negative, pathologic positive nodes	(%)	Author	Published year and reference
T1-3	179	43	24.0	Ono	1977[36]
T1-3	129	54	41.9	Hori	1977[37]
T1-3	75	38	50.7	Vandenbrouck	1980[26]
T1-3	376	84	22.3	Decroix	1981[38]
T1-3	91	29	31.9	Teichgraeber	1984[30]
T1,2	52	19	36.5	Cunningham	1986[14]
T1,2	97	19	19.6	O'Brien	1986[27]
T1-3	92	25	27.2	Spiro	1986[31]
T1,2	23	5	21.7	Tomishima	1988[39]
T1-4	176	40	22.7	Byers	1988[40]
T1,2	24	10	41.7	Ho	1992[32]
T1,2	156	28	16.8	Lydiatt	1993[33]
T1-4	147	25	17.0	Kirita	1993[41]
T1-4	295	157	53.2	Hughes	1993[23]
T1	47	19	40.4	Odell	1994[42]
T1,2	113	21	18.6	Kusukawa	1995[43]
T3,4	51	34	67.7	Rao	1995[44]
T1-3	793	174	21.9	Brugere	1996[18]
T1-4	116	48	41.4	Pitman	1997[45]
T1-4	172	37	21.5	Hiratsuka	1997[19]
T1,2	44	21	47.7	Asakage	1998[46]
Tx-4	58	26	44.8	Byers	1998[47]

野ら[25] は予防郭清を行っても原発巣に再発を来せば癌転移のバリアーが遮断され郭清の意義が薄れるばかりでなく，反対側頸部リンパ節への転移を引き起こす可能性が高いことや，その発現頻度が20-30%であれば残る70-80%の患者にはovertreatmentとなると主張している．また，予防郭清によるpN＋症例と臨床的に転移が明らかになった時点で治療的に頸部郭清術を施行した後発転移症例の治療成績には推計学的な有意差が認められないことから予防郭清の臨床的有用性に疑問をもつ意見もある[26-28]．さらに，岡本ら[29] は厳重頻回の経過観察で転移巣の早期発見が可能であり，しかも治療成績も向上したと報告している．このような臨床的検討の他に，放射線治療を一次治療に選択する施設では予防郭清に否定的で，治療的頸部郭清術が行われている．

一方，N0症例の頸部転移巣制御率や生存率は治療郭清よりも予防郭清の方が優れていること，また，厳重な経過観察を行っても，臨床的に明らかになった転移巣は既に総頸動脈に癒着していることも稀でなく，頻回の経過観察が困難な症例もあることから予防郭清に肯定的な意見も多く[23,30-33]，その病態としてShah *et al.*[15]，宮川ら[17]，立花ら[34] は予防郭清pN＋症例と後発転移症例を比較した場合，後者ではより遠位のレベルIV，Vへの転移頻度およびリンパ節外浸潤転移巣の頻度が高くなることを挙げている．

著者らは，免疫担当細胞の集合体である健全なリンパ節をむやみに摘除することへの抵抗感を拭いきれないものの，N-0症例の3-5人に1人以上の割合で潜在性リンパ節転移を有している事実と，後発転移では転移レベル，転移リンパ節数，転移リンパ節の大きさ，リンパ節被膜外浸潤の有無のどれをとっても制御不能要因を示す転移様相が明らかなこと[15,17,34,35]，また本県が有する厳重頻回のfollow upが困難な地理的事情を考慮すると，少なくとも予防郭清を選択すべき症例の存在は認めざるを得ないと考えている．しかし，予防郭清に肯定的な外科医の主張は，あくまでもpN＋の発現頻度と治療成績を根拠に挙げるにとどまっており，少なくともハイリスク症例であるN0pN＋の『診断』に着目した記載はみられない．即ち，予防郭清すべき症例の選択基準が明らかにされていないことこそ問題であろう．

口腔癌N0症例の頸部リンパ節転移の臨床診断に関する問題点

口腔癌N0症例のうち、潜在性頸部リンパ節転移を有する症例の頻度は一般に30から35%とされてきた[15]．しかし，渉猟し得た報告では17%から68%と報告者によって発現頻度はかなり異なっている[14,18,19,23,26,27,30-33,36-47]（Table 4）．単純に考えると，このような差は単に診断精度を反映しているに過ぎないとも言えるが，しかしなお経験豊富な複数の専門医による臨床診断である以上，癌の発生における地域特異性，癌の生物学的性状や発生部位による違いなど考慮すべき点は多々あるものと考えられる．一般に，手指による触診，いわゆる経験診断に画像診断を併用したとしても，臨床診断の診断精度は70%前後と報告されている[48-50]．当科で1985年4月より1997年3月までに外科治療を施行した口腔癌216例についてリンパ節転移に関する検討を行ったところ，N0 135例のうち36例が潜在性にリンパ節転移を有していたことからN0症例の正診率は73.3%であった．N1,2 81例の正診率が66.7%であったことから，全症例の組織学的頚部リンパ節転移に関する正診率は70.8%となった（Fig.1）．先の潜在性頸部リンパ節転移頻度が30-35%とされる根拠もこのような背景を考慮して挙げられた数値であると理解できる．

リンパ節転移の臨床診断にCT scan，MR imagingや超音

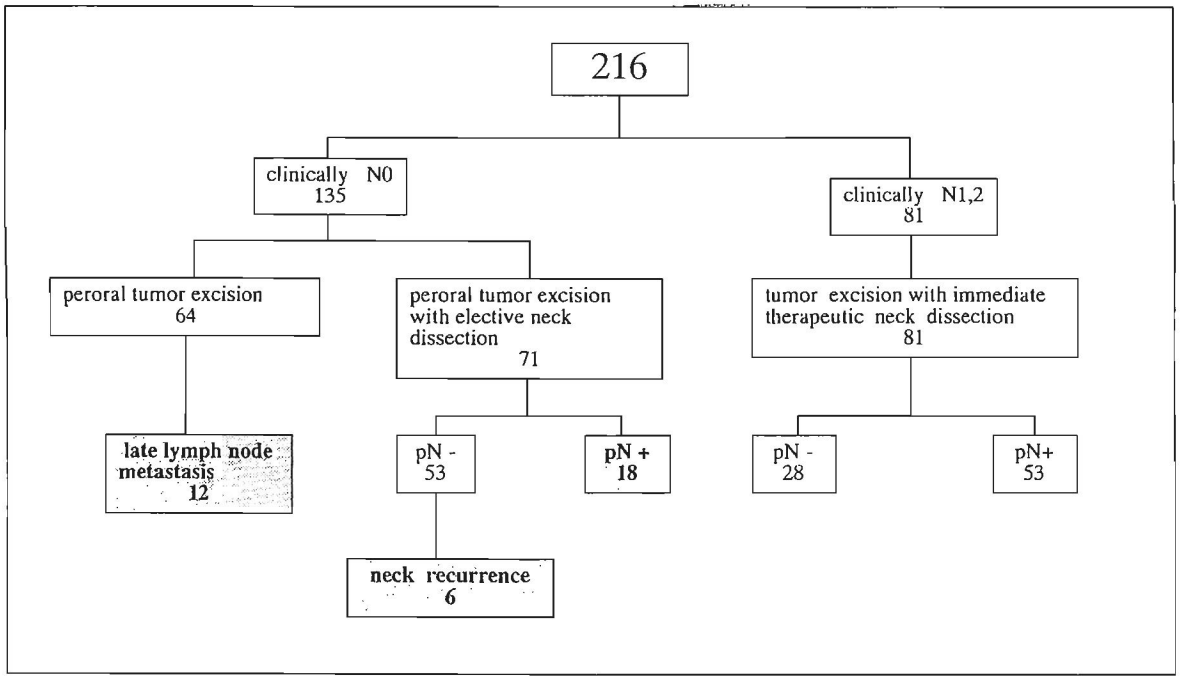

Fig. 1 Incidence of occult cervical lymph node metastases in patients with squamous cell carcinoma of the oral cavity. Of 216 patients, 135 had no clinically positive nodes (N0) on or before treatment; 81 were found to be N1,2. Of the N0 patients, 71 underwent elective neck dissection: 18 patients who had comfirmed occult cervical lymph node metastasis, 12 patients who initially presented with N0 disease and who later underwent subsequent therapeutic neck dissection when nodal involvement became apparent, and 6 patients who had appeared recurrent neck disease. The overall incidence of occult cervical lymph node metastasis was 26.7%.

波（US）診断学的評価を加味すれば診断精度が向上するという報告は多い．著者らも口腔扁平上皮癌45例の超音波画像上に描出された64リンパ節を対象にリンパ節短径が10mm以上かあるいは10mm未満のリンパ節のうち長短径比2.0以下の類円形かつ境界明瞭を転移陽性の診断基準としたところsensitivity（陽性正診率）92.7%，specificity（陰性正診率）73.9%，全体として85.9%の正診率が得られることを報告した[51]．これに対し，中野ら[52]は超音波画像上の短径，内部エコー，辺縁性状，長径，短長径比の各所見について多変量解析を行った結果，診断精度に最も密接に関与する所見は短径および内部エコーであったと報告している．このように現時点ではなお各画像ごとの明確な診断基準は統一されるに至っていない[53, 54]．

一方，N0症例の頸部リンパ節を対象とした機器診断学的研究は極めて少ない．Byers *et al.*[47]は舌癌N0症例すべてに予防郭清を行うというprospective studyを行った結論として，US，CTによる機器診断よりも触診による経験診断のほうが診断精度は高いと述べ，T2-4舌癌には予防郭清を行うべきであると主張し，van den Brekel *et al.*[55]は頭頸部癌N0 107例に予防郭清を行って組織学的リンパ節転移の有無を確認した上で，USのみによる正診率は70%を超えず，USガイド下に穿刺吸引細胞診を行うと正診率は89%に上昇したと報告し，その診断学的有用性を強調している．穿刺吸引細胞診では高い診断精度を有するが，N0症例の微小転移そのものが原発巣の悪性度が高いことを反映しているとすれば，穿刺という医療行為はせっかくリンパ節内に閉じ込められている癌細胞の播種を助長することが危惧されることから，その治療成績が集積，報告されるまでは確立された診断とは認め難い．このように，N0症例の頸部リンパ節を対象とした機器診断はいまだ触診診断の診断精度を超えるに至っていない．

潜在性頸部リンパ節転移の関連因子

口腔癌の治療成績に影響を及ぼす要因として頸部リンパ節転移の有無を取り上げ，転移に関与する因子を検討した報告は多い．臨床所見としては，原発部位による潜在性頸部リンパ節転移発生頻度の違いが指摘され，舌あるいは口底では，転移頻度が高い[56]．Brugere *et al.*[18]はフランス国内の多施設共同研究で頸部郭清術が行われた826例の口腔癌N0症例を集積し，潜在性頸部リンパ節転移頻度は21.9%と報告し，著者らの結果とほぼ同じ数字を掲げた上で，舌癌の頻度が24%（110/451）と有意に口底癌の14%（39/269）より高いと報告している．注目すべきことは，N0症例に限って言えば原発巣の表面計測(T分類)が必ずしも潜在性頸部リンパ節転移や生存率と関連しないという臨床所見である[19, 31, 57, 58]．したがって，著者らは潜在性頸部リンパ節転移そのものが臨床所見として診断不能な病態である以上，潜在性頸部リンパ節転移に関与する因子は臨床所見にも増して，病理組織所見の方がより密接に関連するものと推察した．

自己の癌細胞に対して，宿主の反応があるとすれば，それは癌増殖局所に最も端的に現れると考えられる[59]．著者らも原発巣における個々の癌の生物学的性状は，形態学的には癌の発育先進部に表現されていることを主張してきた[4-10, 17, 19, 35, 60-65]．

Table 5 Univariate analysis by clinical features in relation to occult nodal metastasis

Feature	No. of patients without metastasis	No. of patients with metastasis	Chi-square test P value
Gender			
Males	87	24	
Females	48	13	0.9622
Age (years)			
<50	30	10	
50-69	74	17	
>69	31	10	0.6309
Site			
Tongue	66	25	
Floor of the mouth	24	6	
Lower gum	20	3	
Upper gum	17	0	
Buccal mucosa	8	3	0.0989
T classification			
T 1	45	14	
T 2	72	17	
T 3	7	4	
T 4	11	2	0.5311
Type of growth			
Exophytic	90	12	
Endophytic	45	25	0.0002

また，切除組織における病理組織所見は切除前に放射線照射や化学療法が行われていれば，種々の程度の修飾を受けているはずであるし，たとえ術前治療が行われていないとしても一次治療後の評価であることから，一次治療の治療法選択の判断基準に適する所見は生検組織を用いた方がより臨床的意義は大きいと考えられる．このような観点から，先述のN0 172例を対象に潜在性頸部リンパ節転移に関与する臨床所見ならびに日常繁用される通常のヘマトキシリン-エオジン重染色生検標本の発育先進部における病理組織所見を評価判定した結果，χ^2検定によって5％以下の危険率で有意差が認められた所見は，臨床所見では発育様式，組織所見では分化度，核分裂指数，リンパ球浸潤，癌浸潤様式であった[19]（Tables 5 and 6）．以上の結果は，著者らが推察したように，口腔癌の潜在性頸部リンパ節転移には，組織所見がより密接に関与することを明確に示したものと言える．

一方，癌の深達度[20, 31, 47]，神経周囲浸潤[27]，分化度[42]、癌浸潤様式[8, 17, 19, 35, 42, 66, 67]を潜在性頸部リンパ節転移の組織学的関連因子として挙げる報告も認められる．Mohit-Tabatabai *et al.*[68]は口底癌stage I, IIのN0 84例の切除組織を用いた病理学的検索から腫瘍厚径が1.5mm以下では1.8％の転移頻度であったのに対し，1.6mm以上では48％に転移が認められたと報告し，腫瘍厚径とリンパ節転移の密接な関連性を指摘した．また，Ambrosh *et al.*[69]もN0症例の微小転移は腫瘍厚径が関与すると指摘している．最近では，Asakage *et al.*[46]も舌癌stage I, IIを対象に潜在性リンパ節転移の組織学的関連因子を検索し，多変量解析を用いた検討ではいかなる組織所見も有意差検定に耐え得なかったものの腫瘍厚径を4mm未満と4mm以上で区切った場合に，腫瘍厚径のみが有意に潜在性頸部リンパ節転移の有無と関連性を有したと報告している．しかし既に述べたように，切除組織から得られる所見は厳重なfollow upを要する患者の選別ないし二次治療の選択基準として優れているものの確率の高い根治性が求められる一次治療に際する臨床的有用性は低い．さらに，超音波画像によるより正確な腫瘍厚径の測定法の開発に期待したい．

潜在性頸部リンパ節転移の予測は可能か？

N0症例の治療にあたって予防郭清を行うべきか，あるいは原発巣のみ治療を行って頸部リンパ節は厳重な経過観察にとどめるべきかの選択の根拠は，おしなべていずれも臨床経験に裏打ちされたものであった．しかし，N0症例の病態を詳細に解析したならば，より科学的背景に裏打ちされた潜在性リンパ節転移の予測が可能であると考えられる．前述の著者らの検討から，口腔癌潜在性リンパ節転移に関連する因子として複数の所見が挙げられた．このような個々の所見と転移の関連のみでは各因子の転移に寄与する重みが不明である．さらに，転移を規定する要因は単一ではないことからこれらの要因を総合的に評価することが重要であると推測された．Okamoto *et al.*[70]は舌癌のリンパ節転移に関するretrospective studyにおいて数量化理論第II類を用い，転移に関与する複数の因子の寄与率を算出し，予測の可能性を検討している．論文では対象症例をN0-3としており，寄与率の最も高い因子は核分裂像，次いでリンパ節転移の臨床評価（Nカテゴリー）であり以下，年齢，癌浸潤様式の順と報告している．著者らはこの報告を基に，対象をN0症例に限定

Table 6 Univariate analysis by microscopic features in relation to occult nodal metastasis

Feature	No. of patients without metastasis	No. of patients with metastasis	Chi-square test P value
Tumor differentiation			
Well	70	9	
Moderate	53	14	
Poor	12	14	<0.0001
Mitotic index(%)			
<0.71	67	9	
0.71-1.1	47	13	
>1.1	21	15	0.0016
Lymphocytic infiltration			
Marked or moderate	97	15	
Slight or none	38	22	0.0004
Mode of cancer invasion			
1	36	0	
2	43	4	
3	49	9	
4C	6	11	
4D	1	13	<0.0001

Table 7 Numerical values and correlation coefficients assigned to the item-categories by discriminatory analysis

Item	Category	Numerical value	Partial correlation coeficient
Mode of cancer invasion	1	−0.62087	
	2	−0.41124	
	3	−0.21434	
	4C	+1.42068	
	4D	+2.13999	0.58191
Lymphocytic infiltration	Marked or moderate	−0.13316	
	Slight or none	+0.24856	0.16470
Tumor differentiation	Well	+0.00895	
	Moderate	−0.12119	
	Poor	+0.28512	0.12312
Mitotic index	<0.71	−0.08947	
	0.71-1.1	−0.00443	
	>1.1	+0.19626	0.09651
Type of growth	Exophytic	−0.04420	
	Endophytic	+0.06441	0.04696

して検討を行った.

初診時臨床所見ならびに試験切除標本の組織所見をもとに行った数量化理論第II類を用いた検討の結果，最も寄与率が高い因子は癌浸潤様式であり，以下リンパ球浸潤の強さ，分化度，核分裂指数，発育様式の順であった．すなわち，癌浸潤様式4C，4D型，リンパ球浸潤の程度が極めて少ないもの，低分化型，核分裂指数の高いもの，そして肉眼的にびらん，潰瘍，腫瘤硬結を呈する内向増殖型の扁平上皮癌は潜在性リンパ節転移の頻度が高い結果であった[19]（Table 7）．得られたカテゴリースコアーを対象172例の個々の症例について求め，累積度数比の組織学的頸部リンパ節転移の有無別に分けた判別グラフを作成すると判別境界値は-0.03となり，この判別スコアーによる判別的中率は85.5%であった[19]（Fig. 2）．以上の結果は，治療前の時点で85.5%の確率で潜在性リンパ節転移の予測が可能であることを示している．

以上のretrospective studyは1992年3月までに治療を行っ

Table 8 Prospective analysis for accuracy of numerical scores in 32 new patients with clinically node negative oral squamous cell carcinoma

Site	No.	T	Numerical score	Prediction of ONM*	ONM proven microscopically	Accuracy of estimation**
tongue	1	T1	+2.215	+***	No	−
	2	T1	−0.492	−	No	+
	3	T1	+2.242	+	No	−
	4	T1	−0.605	−	No	+
	5	T1	−0.179	−	No	+
	6	T2	−0.287	−	No	+
	7	T2	−0.208	−	No	+
	8	T2	−0.387	−	No	+
	9	T2	−0.770	−	No	+
	10	T2	−0.005	+	Yes****	+
	11	T2	−0.584	−	No	+
	12	T2	+0.018	+	Yes****	+
	13	T2	−0.408	−	No	+
	14	T2	−0.363	−	No	+
	15	T2	−0.388	−	No	+
	16	T2	+1.808	+	Yes	+
	17	T3	−0.798	−	Yes	−
floor of mouth	18	T1	−0.542	−	No	+
	19	T1	−0.232	−	No	+
	20	T2	−0.111	−	No	+
	21	T2	+0.258	+	No	−
	22	T2	+0.185	+	Yes****	+
	23	T2	−0.714	−	No	+
	24	T2	−0.093	−	No	+
	25	T3	+0.383	+	Yes	+
lower gum	26	T1	−0.560	−	No	+
	27	T2	−0.388	−	No	+
	28	T2	−0.669	−	No	+
	29	T4	−0.497	−	No	+
Buccal mucosa	30	T1	−0.093	−	No	+
	31	T2	−0.090	−	No	+
Upper gum	32	T1	−0.220	−	No	+

* ONM: occult nodal metastasis
** +: positive, −: negative
*** +: positive, −: negative
**** nodal development after local therapy

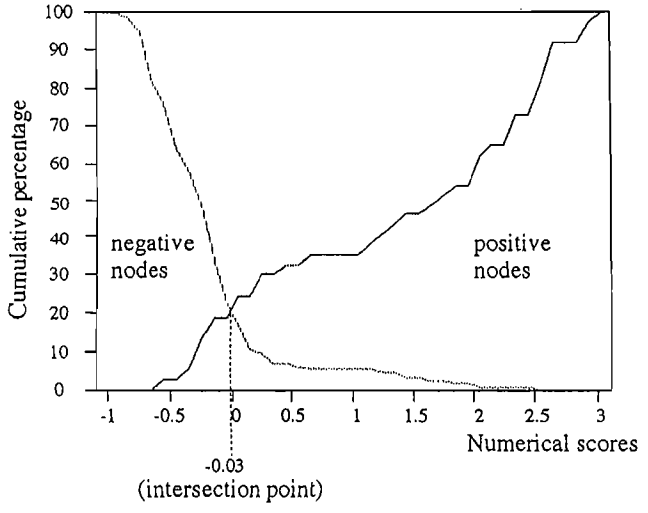

Fig. 2 Cumulative distribution of presence or absence of occult lymph node metastasis by numeric scores

た症例であったことから，この結果を1992年4月以降に治療を行ったN0 32例に適用したところ判別スコアーは−0.005から+2.242に分布し，その判別的中率は87.5%（28/32）と良好であったことから，口腔癌N0症例の中でもpN+症例の予測診断が可能であることが示唆された[19]（Table 8）.

ま と め

著者らの論文を基に，口腔癌N0症例の潜在性頸部リンパ節転移に関する研究の現状と問題点を概説した．ごく最近になって，論点の主体は治療法や治療成績などの臨床経験に基づいた概念から病理組織標本に注目した診断に基づいた治療法の選択に移ってきた感がある．少なくとも現時点では，癌浸潤様式ならびに癌の深達度は潜在性リンパ節転移の予測診断に有用であろう．今後は画像を用いた存在診断の厳密な診断基準の確立が望まれる．

引用文献

1）小浜源郁：口腔癌の早期発見と歯科医師の責務．歯界展望 79: 1063-1071, 1992.

2）宮川 明，堤田良二，高橋修史，小谷 勝，平塚博義，京極順二，永井 格，山本悦秀，小浜源郁：過去10年間における口腔悪性腫瘍325例の臨床統計的観察．北海道歯科医師会誌 42: 112-122, 1987.

3）鷲津邦雄：口腔癌の現況とその動向，（上）自験例を中心に．歯界展望 47: 69-78, 1971.

4）山本悦秀，砂川 元，小浜源郁：口腔粘膜癌の浸潤様式とBleomycin感受性．癌の臨床 27: 1583-1589, 1981.

5）山本悦秀，砂川 元，小浜源郁：び漫性浸潤型口腔扁平上皮癌に関する研究．日口外誌 28: 1471-1479, 1982.

6）Yamamoto E., Kohama G., Sunakawa E., Iwai M. and Hiratsuka H.:Mode of cancer invasion, bleomycin sensitivity, and clinical course in squamous cell carcinoma of the oral cavity. Cancer 51: 2175-2180, 1983.

7）砂川 元，山本悦秀：口腔領域の扁平上皮癌に関する臨床病理学的検討，特にBleomycin制癌効果の計量的解析．札幌医誌 52: 532-557, 1983.

8）Yamamoto E., Sunakawa H. and Kohama G.: Clinical course of diffuse invasive carcinoma of the tongue excised after bleomycin treatment. J. Craniomaxillofac. Surg. 44: 269-274, 1983.

9）小浜源郁：口腔癌の化学療法効果に関する臨床，病理，細胞性免疫学的研究，特に臨床病理学的悪性度とブレオマイシン効果および予後について．口科誌 33: 672-698, 1984.

10）京極順二，小田島哲世：舌癌の術前化学療法効果に関する臨床病理学的検討，特に腫瘍縮小効果と組織学的効果との関連性について．札幌医誌 58: 317-329, 1989.

11）Sunakawa H., Yamashiro M., Kinjo T., Arasaki A., Tomishima O., Kinjo H., Tsuhako W., Kishaba M., Ganaha M., Azuma T. and Hentona C.: Clinicopathological studies on effects of induction chemotherapy in squamous cell carcinoma of the gingiva. Asian J. Oral Maxillofac. Surg. 2: 35-40, 1990.

12）津波古 判：Induction chemotherapyを行った口腔扁平上皮癌の術後言語機能に関する研究．琉球医会誌 13: 195-212, 1993.

13）新崎 章：口腔扁平上皮癌症例におけるinduction chemotherapyの意義に関する臨床病理学的研究．日口外誌 40: 421-437, 1994.

14）Cunningham M.J., Johnson J.T., Myers E.N., Schramm Jr.V.L. and Thearle P.B.: Cervical lymph node metastasis after local excision of early squamous cell carcinoma of the oral cavity. Am. J. Surg. 152: 361-366, 1986.

15）Shah J.P., Candela F.C. and Poddar A.K.: The patterns of cervical lymph node metastases from squamous cell carcinoma of the oral cavity. Cancer 66: 109-113, 1990.

16）Manni J.J. and van der Hoogen F.J.: Supraomohyoid neck dissection with frozen section biopsy as a staging procedure in the clinically node-negative neck in carcinoma of the oral cavity. Am. J. Surg. 162: 373-376, 1991.

17）宮川 明，平塚博義，小浜源郁：口腔癌の潜在性頚部リンパ節転移に関する臨床的，病理組織学的研究．札幌医誌 62: 43-53, 1993.

18）Brugere J.M., Mosseri V.F., Mamelle G., David J.M., Buisset E., Vallicioni J., Raucourt D., Szpirglas H.J. and Asselain B.J.: Nodal failures in patients with N0N+ oral squamous cell carcinoma without capsular rupture. Head Neck 18: 133-137, 1996.

19）Hiratsuka H., Miyakawa A., Nakamori K., Kido Y., Sunakawa H. and Kohama G.: Multivariate analysis of occult lymph node metastasis as a prognostic indicator for patients with squamous cell carcinoma of the oral cavity. Cancer 80: 351-356, 1997.

20）Mendelson B.C., Woods J.E. and Beahrs O.H.: Neck dissection in the treatment of carcinoma of the anterior two-thirds of the tongue. Surg. Gynecol. Obstet. 143: 75-80, 1976.

21）Snow G.B., Annyas A.A., van Slooten E.A., Bartelink H. and Hart A.A.M.: Prognostic factors of neck node metastasis. Clin. Otolaryngol. 7: 185-192, 1982.

22）American Joint Committee on Cancer. Head and neck sites. In: Fleming I.D., Cooper J.S., Henson D.E., Hutter R.V.P., Kennedy B.J., Murphy G.P., O'Sullivan B., Sobin L.H., Yarbro J.W., eds. AJCC cancer staging manual, 5th ed. pp22-64, Lippincott-Paven, Philadelphia, 1997.

23）Hughes C.J., Gallo O., Spiro R.H. and Shah J.P.: Management of occult neck metastases in oral cavity squamous cell carcinoma. Am. J. Surg. 166: 380-383, 1993.

24）Jones A.S., Roland N.J., Field J.K. and Phillips D.E.: The level of cervical lymph node metastases: Their prognostic relevance and relationship with head and neck squamous carcinoma primary sites. Clin. Otolaryngol. 19: 63-69, 1994.

25）小野 勇，鷲津邦雄，海老原敏，今野薫夫，吉田 肇，斉藤裕夫，竹田千里，松浦 鎮：舌癌治療における頚部郭清術の評価．癌の臨床 26: 123-130, 1980.

26）Vandenbrouck C., Sancho-Garnier H., Chassagne D., Saravane D., Cachin Y. and Micheau C.: Elective vursus therapeutic radical neck dissection in epidermoid carcinoma of the oral cavity: Results of a randomized clinical trial. Cancer 46: 386-390, 1980.

27）O'Brien C.J., Lahr C.J., Soong S-J., Urist M.M. and Maddox W.A.: Surgical treatment of early-stage carcinoma of the oral tongue-Would adjuvant treatment be beneficial?. Head Neck 8: 401-408, 1986.

28）Khafif R.A., Gelbfish G.A., Tepper P. and Attie J.N.: Elective radical neck dissection in epidermoid cancer of the head and neck: A retrospective analysis of 853 cases of mouth, pharynx, and larynx cancer. Cancer 67: 67-71, 1991.

29）岡本 学，大関 悟，平河孝憲，原 広子，田代英雄：

口腔癌における頸部郭清術施行例の検討，頸部リンパ節転移様相と予後．日口外誌 31: 158-166, 1985.
30) Teichgraeber J.F. and Clairmont A.A.: The incidence of occult metastases for cancer of the oral tongue and floor of the mouth: Treatment rationale. Head Neck 7: 15-21, 1984.
31) Spiro R.H., Spiro J.D. and Strong E.W.: Surgical approach to squamous carcinoma confined to the tongue and the floor of the mouth. Head Neck 9: 27-31, 1986.
32) Ho C.M., Lam K.H., Wei W.I., Lau S.K. and Lam L.K.: Occult lymph node metastasis in small tongue cancers. Head Neck 14: 359-363, 1992.
33) Lydiatt D.D., Robbins K.T., Byers R.M. and Wolf P.F.:Treatment of stage I and II oral tongue cancer. Head Neck 15: 308-312, 1993.
34) 立花忠夫：口腔領域扁平上皮癌の頸部リンパ節転移に関する臨床的ならびに病理組織学的研究．口病誌 52: 513-536, 1985.
35) 平塚博義，小浜源郁，宮川 明，山口 晃，野口 誠，関口 隆，仲盛健治，小田島哲世：原発巣のみ切除を行った口腔粘膜癌の後発転移に関する検討．頭頸部腫瘍 21: 85-92, 1995.
36) 小野 勇：舌癌の予後に影響を及ぼす因子の研究．舌可動部がん221例の分析より．日耳鼻 80: 146-154, 1977.
37) 堀 信一，井上俊彦，重松 康：舌癌TxN0症例の頸部リンパ節転移に関する検討．癌の臨床 23: 507-510, 1977.
38) Decroix Y. and Ghossein N.A.: Experience of the curie institute in treatment of cancer of the mobile tongue. II. Management of the neck nodes. Cancer 47: 503-508, 1981.
39) 富島 修，山城正宏，砂川 元，金城 孝，新崎 章：口腔領域悪性腫瘍の臨床病理学的検討．第7報．舌癌stage I, II症例の頸部リンパ節後発転移について．日口外誌 34: 2209-2215, 1988.
40) Byers R.M., Wolf P.F. and Ballantyne A.J.: Rationale for elective modified neck dissection. Head Neck 10: 160-167, 1988.
41) 桐田忠昭，岡部貞夫，八木原一博，松木清弘，遠藤 剛，松木繁男，塩谷健一，杉村正仁：頭頸部扁平上皮癌の頸部後発転移に関する検討．日口外誌 39: 1320-1329, 1993.
42) Odell E.W., Jani P., Sherriff M., Ahluwalia S.M., Hibbert J., Levison D.A. and Morgan P.R.:The prognostic value of individual histologic grading parameters in small lingual squamous cell carcinomas: The importance of the pattern of invasion. Cancer 74: 789-794, 1994.
43) 楠川仁悟，亀山忠光：stage I, II口腔扁平上皮癌に対するexcisional biopsyの臨床的検討．日癌治誌 30: 1817-1827, 1995.
44) Rao R.S., Deshmane V.H., Parikh H.K., Parikh D.M. and Sulthankar P.S.: Extent of lymph node dissection in T3/T4 cancer of the alveolo-buccal complex. Head Neck 17: 199-203, 1995.
45) Pitman K.T., Johnson J.T. and Myers E.N.: Effectiveness of selective neck dissection for management of the clinically negative neck. Arch. Otolaryngol. Head Neck Surg. 123: 917-922, 1997.
46) Asakage T., Yokose T., Mukai K., Tsugane S., Tsubono Y., Asai M. and Ebihara S.:Tumor thickness predicts cervical metastasis in patients with stage I/II carcinoma of the tongue. Cancer 82: 1443-1448, 1998.
47) Byers R.M., El-Naggar A.K., Lee Y-Y., Rao B., Fornage B., Terry N.H.A., Sample D., Hankins P., Smith T.L. and Wolf P.J.:Can we detect or predict the presence of occult nodal metastases in patients with squamous cell carcinoma of the oral tongue?. Head Neck 20: 138-144, 1998.
48) Lydiatt D., Markin R., Williams S.M., Davis L.F. and Yonkers A.J.:Computed tomography and magnetic resonance imaging of cervical metastasis. Otolaryngol. Head Neck Surg. 101: 422-425, 1989.
49) 石井純一，天笠光雄，篠塚恵造，重田重利，立花忠夫：口腔癌頸部転移リンパ節の超音波およびCTによる診断．日癌治誌 25: 2526-2532, 1990.
50) 西村泰一，吉田祐一，大坪誠治，竹川政範，末次 博，松田光悦，北 進一，池畑正宏：口腔扁平上皮癌における頸部郭清例の検討．日口外誌 37: 1810-1818, 1991.
51) 津波古 判，砂川 元，喜舎場 学，新崎 章：口腔癌の頸部リンパ節転移に対する超音波診断の有用性，特に臨床病理学的悪性度との関連について．頭頸部腫瘍 23: 221-226, 1997.
52) 中野敏昭，平塚博義，平田健一郎，久保田裕美，仲盛健治，野口 誠，小浜源郁：口腔扁平上皮癌の頸部リンパ節転移に対する超音波診断学的分析．口腔腫瘍 8: 54-61, 1996.
53) Lenz M., Kersting-Sommerhoff B. and Gross M.: Diagnosis and treatment of the N0 neck in carcinomas of the upper aerodigestive tract: Current status of diagnostic procedures. Eur. Arch. Otorhinolaryngol. 250: 432-438, 1993.
54) Van den Brekel M.W.M., Stel H.V., Castelijns J.A., Nauta J.J.P., Van der Waal I., Valk J., Myers C.J.L.M. and Snow G.B.: Cervical lymph node metastasis: Assessment of radiologic criteria. Radiology 177: 379-384, 1990.
55) Van den Brekel M.W.M., Castelijns J.A., Stel H.V., Luth W.J., Valk J., Van der Waal I. and Snow G.B.: Occult metastatic neck disease: Detection with US and US-guided fine-needle aspiration cytology. Radiology 180: 457-461, 1991.
56) Ghouri A.F., Zamora R.L., Harvey J.E., Spitzagel Jr E.L. and Sessions D.G.: Epidermoid carcinoma of the oral cavity and oropharynx: Validity of the current AJCC staging system and new statistical tools for the prediction of subclinical neck disease. Otolaryngol. Head Neck Surg. 108: 225-232, 1993.
57) Ali S., Tiwari R.M. and Snow G.B.: False-positive and false-negative neck nodes. Head Neck 8: 78-82,

1985.
58) Hibbert J., Marks N.J., Winter P.J. and Shaheen O.H.: Prognostic factors in oral squamous carcinoma and their relation to clinical staging. Clin. Otolaryngol. 8: 197-203, 1983.
59) Kikuchi K., Shimokawara I., Takami T., Yamanaka N. and Ishii Y.: Distribution of T and B cells in human cancer tissue. In: Terry W.D., Yamamura Y. eds. Immunobiology and Immunotherapy of Cancer, pp.263-275., Elsevier North-Holland, Amsterdam, 1979.
60) 平塚博義, 今村正克：舌癌組織内浸潤リンパ球亜群の免疫組織学的解析とその臨床的意義. 札幌医誌 52: 143-160, 1983.
61) Hiratsuka H., Imamura M., Ishii Y., Kohama G. and Kikuchi K.:Immunohistologic detection of lymphocyte subpopulations infiltrating in human oral cancer with special reference to its clinical significance. Cancer 53: 2456-2466, 1984.
62) 小浜源郁：口腔癌の化学療法効果に関する臨床, 病理, 細胞性免疫学的研究, 特に臨床病理学的悪性度とブレオマイシン効果および予後について. 口科誌 33: 672-698, 1984.
63) Noguchi M., Kohama G., Hiratsuka H. and Sekiguchi T.:Clinical significance of laminin deposition and T-cell infiltration in oral cancer. Head Neck 15: 125-132, 1993.
64) 平塚博義, 小田島哲世, 片岡親男, 関口 隆, 谷口康子, 井手 隆, 小浜源郁：口腔扁平上皮癌のE型カドヘリン発現様式に関する免疫組織学的検討. 日口外誌 42: 985-991, 1996.
65) Sekiguchi T., Noguchi M., Nakamori K. and Kohama G.: Clinical significance of interstitial collagen deposition at the invading edge in oral cancer: Immunohistochemistry for type I collagen. Int. J. Clin. Oncol. 2: 21-28, 1997.
66) Yamamoto E., Miyakawa A. and Kohama G.:Mode of invasion and lymph node metastasis in squamous cell carcinoma of the oral cavity. Head Neck 6: 938-947, 1984.
67) 山本悦秀, 宮川 明, 平塚博義, 熊谷茂宏, 小浜源郁：口腔粘膜癌切除後の後発転移に関する検討. 癌の臨床 35: 815-824, 1989.
68) Mohit-Tabatabai M.A., Sobel H.J., Rush B.F. and Mashberg A.: Relation of thickness of floor of mouth stage I and II cancers to regional metastasis. Am. J. Surg. 152: 351-353, 1986.
69) Ambrosch P., Kron M., Fischer G. and Brinck U.: Micrometastases in carcinoma of the upper aerodigestive tract: Detection, risk of metastasizing, and prognostic value of depth of invasion. Head Neck 17: 473-479, 1995.
70) Okamoto M., Ozeki S., Watanabe T., Iida Y. and Tashiro H.:Cervical lymph node metastais in carcinoma of the tongue. J. Craniomaxillofac. Surg. 16: 31-34, 1988.