琉球大学学術リポジトリ

[症例報告]術後仮性胃十二指腸動脈癖破裂の一治験例

メタデータ	言語: 出版者: 琉球医学会 公開日: 2010-07-02 キーワード (Ja): キーワード (En): Pancreaticoduodenectomy, Postoperative rupture of pseudoaneurysm of the artery, Aneurysm of the gastroduodenal artery, Transcatheter arterial embolization 作成者: 新垣, 淳也, 伊佐, 勉, 玉井, 修, 宮里, 浩, 下地, 英明, 白石, 裕之, 谷川, 昇, 草野, 敏臣, 武藤, 良弘, Arakaki, Junya, Isa, Tsutomu, Tamai, osamu, Miyazato, Hiroshi, Shimoji, Hideaki, Shiraishi, Masayuki, Tanigawa, Noboru, Kusano, Toshiomi, Muto, Yoshihiro メールアドレス: 所属:
URL	http://hdl.handle.net/20.500.12000/0002016063

術後仮性胃十二指腸動脈瘤破裂の一治験例

新垣淳也[1)]，伊佐　勉[1)]，玉井　修[1)]，宮里　浩[1)]，下地英明[1)]，白石裕之[1)]，谷川　昇[2)]
草野敏臣[1)]，武藤良弘[1)]，

[1)] 琉球大学医学部外科学第一講座，[2)] 同　放射線医学講座

（1998年8月12日受付，1998年12月22日受理）

A case of ruptured pseudo-aneurysm of the gastroduodenal artery

Junya Arakaki[1)], Tsutomu Isa[1)], Osamu Tamai[1)], Hiroshi Miyazato[1)], Hideaki Shimoji[1)], Masayuki Shiraishi[1)], Noboru Tanigawa[2)], Toshiomi Kusano[1)] and Yoshihiro Muto[1)]

[1)] *The First Department of Surgery, and* [2)] *Department of Radiology, School of Medicine, University of the Ryukyus, 207 Uehara, Nishihara, Okinawa 903-0215, Japan*

ABSTRACT

A case of ruptured pseudoaneurysm of the stump of the gastroduodenal artery with treatment by transcatheter arterial embolization (TAE) in a 66-year-old man is reported.

The patient underwent pancreatoduodenectomy for carcinoma of the bile duct. He developed anastomotic leakage of pancreatojenunostomy on the 7th postoperative day, and then intra-abdominal bleeding on the 25th postoperative day. Following stabilization of his general condition, emergency angiography demonstrated a rupture of pseudoaneurysm of the stump of the gastroduodenal artery which was succesfully treated by TAE. *Ryukyu Med. J., 18(4)163～165, 1998*

Key words: Pancreaticoduodenectomy, Postoperative rupture of pseudoaneurysm of the artery, Aneurysm of the gastroduodenal artery, Transcatheter arterial embolization

はじめに

膵頭十二指腸切除術（以下，PDと略す）の膵空腸吻合部縫合不全による術後仮性胃十二指腸動脈瘤破裂を併発し，動脈塞栓術（Transcatheter arterial embolization 以下，TAEと略す）を中心とした治療により救命できた症例を経験したので，文献的考察を加え報告する．

症　例

患　者：66歳，男性．

主　訴：食欲低下．

家族歴：特記事項なし．

既往歴：51歳，高血圧症．56歳，糖尿病．66歳，膀胱腫瘍にて経尿道的膀胱腫瘍切除術（TUR-Bt）施行．

現病歴：平成9年8月，食欲低下で近医受診．肝機能異常（T.Bil 4.5mg/dl, GOT 140 IU/L, GPT 246 IU/L）および腹部超音波検査にて下部胆管閉塞を指摘されて入院し，経皮経肝胆汁ドレナージ（PTBD）術を施行．その後の精査の結果，下部胆道癌または膵頭部癌の診断を受け手術目的で当科転院となった．

入院時現症：発熱，貧血，黄疸なく，腹部に腫瘤など触知しなかった．

経皮経肝胆道造影：総胆管末端部（下部胆管）に壁不整像と内腔へ突出する腫瘤陰影を認めた．また，造影剤の十二指腸への通過はなく，胆管は完全に途絶していた．

腹部CT：膵Vater乳頭部近傍に径2.5cm大の腫瘤像を認めが，門脈，上腸間膜動脈への浸潤なく，リンパ節転移もなかった．

以上より，下部胆管癌による閉塞性黄疸と診断し，97.10.14手術を施行した．

手術所見：下部胆管から膵頭部にかけ腫瘤を触知し，PDを施行しChild変法にて再建した．

病理組織学所見：高分化型腺癌,浸潤型．
(patBim Ph, se, $hinf_0$, $ginf_0$, $Panc_1$, d_1, vs_0, n(-), hw_1, dw_1, ew_0, int, INFβ, pn_2,) stageIIIで，絶対治癒切除あった[1)]．

術後経過：術後5日目より胆管空腸吻合部へ留置した逆行性経肝チューブ（RTBDチューブ）からの排液量が低下し，術後7日目に膵空腸吻合部縫合不全を併発した．下腹部の圧痛，発熱が継続するため，術後9日目に，腹腔内洗浄および膵管空腸吻合部のドレナージ術を施行した．膵管チューブからの排液も50～100mlと安定し，ドレナージ良好で腹部症状も軽快していた．

Table 1 The collected cases of postoperative psedoaneurysm of the gastroduodenal artery and the hepatic artery

1）手術	
膵頭十二指腸切除術	19例
胃切除、胃全摘術	13例
総胆管空腸吻合術	9例
胆摘、総胆管切開術	8例
拡大胆摘術	3例
動注カテ留置	3例
左上腹部内臓全摘術	1例
不明	1例

2）症状発現	
10日以内	7例
11～12日	10例
21～30日	20例
31～40日	3例
41～50日	1例
50～100日	4例
100日以上	6例
不明	6例

3）破裂動脈	
右肝動脈	19例
総肝動脈	15例
胃十二指腸動脈	11例
固有肝動脈	8例
左肝動脈	2例
不明	2例

4）破裂部位	
腹腔内	19例
胆管空腸吻合部	7例
総胆管	6例
十二指腸	5例
空腸	5例
残胃	4例
膵空腸吻合部	2例
肝膿瘍腔	1例
不明	8例

5）治療	
TAE	33例
動脈結紮，動脈瘤切除	13例
圧迫止血術	4例
保存的経過観察	4例
不明	3例

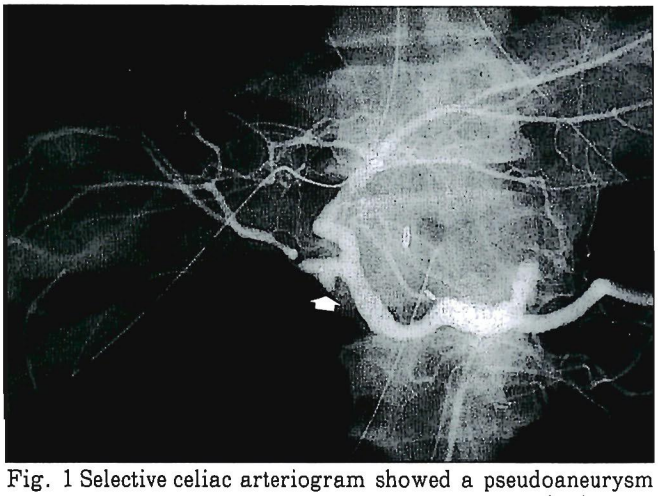

Fig. 1 Selective celiac arteriogram showed a pseudoaneurysm of the stump of the gastroduodenal artery.(➡) This pseudoaneurysm was 3mm across.

初回手術より20日目に膵管チューブが脱落し，25日目に腹腔内へ留置したドレーンから突然出血し，同時に多量の下血を認めショック状態となった．輸血（濃厚赤血球８単位）によりショック状態の改善をはかり，出血部位検索のため緊急血管造影を施行した．

選択的腹腔動脈造影にて固有肝動脈より分枝した胃十二指腸動脈結紮切離部位に直径３mmの仮性動脈瘤を認めた（Fig 1）．他に造影剤の漏出や出血の原因となる病変がないことを確認し，胃十二指腸動脈結紮部位の仮性動脈瘤より中枢側から固有肝動脈にかけcyanoacrylate（ヒストアクリル）とリピオドール 0.5ml投与で塞栓術を施行した．仮性動脈瘤を選択的に塞栓することは手技上困難であったので，肝臓への血流は門脈および側副血行路を期待し，結果的に固有肝動脈を完全塞栓し，造影で止血し得たことを確認した．

その後の経過は概ね良好で飲水も開始していたが，膵空腸縫合部からの排液は持続していた．術後38日目に再度腹腔内出血を認めたが，今回は，ショック状態に至らず緊急血管造影では，明らかな出血部位はなく，減圧チューブ刺入部の挙上空腸の腸間膜動脈末梢よりextravasationを疑った．そこで上腸間膜動脈よりvasopressin（ピトレッシン12単位/hr）の持続動注投与にて経過観察したところ，再出血なく循環動態も安定し，以後良好な経過をとり膵腸縫合不全部も術後75日目頃には軽快治癒した．また、発熱，白血球増加（WBC10.0 $\times 10^3/\mu l$），CRP（4.48 mg/dl）などの炎症所見は塞栓後30日目に改善していた．肝機能障害は塞栓後46日目にほぼ正常化した．

考　察

近年，PDは手術手技の工夫や周術期管理の進歩などにより比較的安全な術式となってきた．しかし術後合併症の膵腸吻合部縫合不全による術後仮性肝動脈瘤破裂は、致命的で重大な合併症であり，その治療にも難渋することが多い．

報告によると上腹部手術後に発生した胃十二指腸動脈および肝動脈の仮性動脈瘤は原因が一致することが多い[2]．そこで，胃十二指腸動脈と肝動脈の術後仮性動脈瘤を同時に検索した．胃十二指腸動脈および肝動脈の術後仮性動脈瘤の症例は，著者らが収集しえたかぎり自験例を含め本邦では57例報告されていた（Table 1）．性別は，男性に多く，年齢では平均61.6歳であった．原疾患として，胆道癌16例，胃癌14例，胆嚢，総胆管結石症９例，膵癌9例などであり，悪性腫瘍が半数以上を占めている．

発生部位は右肝動脈19例，総肝動脈19例，胃十二指腸動脈11例，固有肝動脈8例，左肝動脈3例で，発症までの期間は6日より最長1300日の症例もあり一定していない．症状として腹痛，黄疸，消化管出血とされているが，破裂を契機として診断されることがほとんどである[3,4]．破裂部位は、腹腔内19例、胆管空腸吻合部6例，総胆管6例，十二指腸５例，空腸５例であった．仮性動脈瘤の起因となる手術術式は，PDが19例と最も多い．

術後動脈瘤の発生原因としては，術中操作による血管損傷，

自験例の様な術後膵液瘻，局所感染が考えられる[5]．膵腸吻合部縫合不全による術後仮性動脈瘤破裂予防の対策として，早期の縫合不全の発見とドレナージによる膵液と腸液の接触の遮断が重要であることが強調されている[6,7]．

仮性動脈瘤の診断には，血管造影が最も確定的で血行状態など把握するためにも有用な検査である[8]．

仮性肝動脈瘤破裂の治療法は，以前は動脈結紮術など外科的治療が中心であった．その後，90年代はTAEを中心とした治療法へと移行してきた[9,10]．

TAEの塞栓物質として自験例では，Cyanoacrylate（ヒストアクリル）とリピオドールハ0.5mlを胃十二指腸動脈結紮部位の仮性動脈瘤より中枢側から固有肝動脈にかけ投与し，塞栓術施行止血し得た．自験例は，術後25日間比較的全身状態も良好に推移し，門脈血流や側副血行路の発達もある程度形成されていると考えTAEを施行した．肝動脈の血流を失ったが，肝不全等は生じなかった．肝動脈の塞栓は，左右の1本であれば，肝障害は問題とならず，固有肝動脈，総肝動脈の塞栓も多く報告されており，調べたかぎりで肝不全の重篤な合併症をおこしたは1例であった．門脈が閉塞した症例や出血性ショックで門脈血流が著しく減少した症例に対しては，肝血流低下による肝不全や胆管空腸吻合不全などの危険性を充分考慮すべきである[11]．

また，自験例は38日目に再度腹腔内出血を認め血管造影施行したが，前回の塞栓部位は完全に閉塞し，造影剤の漏出や，動脈瘤の再発など認められなかった．

結　語

術後仮性胃十二指腸動脈瘤破裂に対し出血部の動脈塞栓術は，第1に選択されるべき治療法である．

文　献

1）日本胆道外科研究会編：胆道癌取り扱い規約．第3版，東京，金原出版，1993

2）河野修三，竹村隆夫，山下　誠，今井　貴，大久保辰雄，和田知可志，松田　実，山梨俊志，山崎洋次：膵頭十二指腸切除術後に発生した胃十二指腸動脈断端仮性動脈瘤破裂の1例．胆と膵 18：369-374，1997

3）森田　穣，斉藤博哉，安友紀行，奥芝俊一：肝動脈瘤に対する経カテーテル動脈塞栓術．肝臓30：477-483，1988

4）立花一幸，古川正人，中田俊則，瀬戸口正幸，草野敏臣，林　詁欽，田代和則，菅　和男，宮崎国久：仮性肝動脈瘤破裂の2例．日消外会誌22：2083-2086，1989

5）松本　尚，神野正博，森　和弘，橋本哲夫，米村　豊，三輪晃一，宮崎逸夫：胃癌手術後の腹腔内出血に対し動脈塞栓術による止血に成功した3例．日臨外医会誌55：103-107，1994

6）石原敬夫，森岡恭彦：消化管縫合不全後の腹腔内出血-活性化膵液漏について．手術41：1937-1944，1987

7）Rumstadt B., Schwab M., Korth P., Samman M. and Trede M.：Hemorrhage after pancreatoduonectomy. Ann. Surg. 227：236-241，1998.

8）Tarek A. Salam., Alan B. Lumsden., Louis G. Martin. and Robert B.Smith III.：Nonoperative management of viscral aneurysms and pseudoaneurysms. Am. J. Surg. 164：215-219，1992.

9）山本　寛，山本　明，坂本　力，藤村昌樹，森　渥視：術後仮性肝動脈瘤の1例．日臨外医会誌56：2406-2411，1995

10）土屋貴男，阿部　幹，斉藤拓朗，菅野博隆，宮沢正紹，石井俊一，鈴木正雄，井上　仁，元木良一：膵頭十二指腸切除術後の肝動脈瘤破裂に対し動脈塞栓術で救命した1例．手術 50：135-139，1996

11）吉田　昌，熊井浩一郎，石塚裕人，林　憲孝，桜井嘉彦，栗原直人，村山良彦，大谷吉秀，久保田哲朗，北島政樹，橋本　統：幽門側胃切除後仮性総肝動脈瘤破裂の2例．日臨外医会誌 57：150-154，1996