琉球大学学術リポジトリ

[症例報告]腸管皮膚瞳を形成した上行結腸憩室炎の一例

メタデータ	言語: 出版者: 琉球医学会 公開日: 2010-07-02 キーワード (Ja): キーワード (En): enterocutaneous fistila, ascending colon, diverticulitis 作成者: 照屋, 淳, 出口, 宝, 国吉, 正一郎, 外間, 昭, 武藤, 良弘, Teruya, Jun, Deguchi, Shigeru, Kuniyoshi, Shoichirou, Hokama, Akira, Muto, Yoshihiro メールアドレス: 所属:
URL	http://hdl.handle.net/20.500.12000/0002016069

腸管皮膚瘻を形成した上行結腸憩室炎の一例

照屋　淳[1)]，出口　宝[1)]，国吉正一郎[1)]，外間　昭[2)]，武藤良弘[3)]

[1)] 宜野湾記念病院外科
[2)] 琉球大学医学部内科学第一講座
[3)] 同　外科学第一講座

（1998年6月3日受付，1998年9月22日受理）

Enterocutaneous fistula complicating ascending colon diverticulitis : A case report with a brief literature review

Jun Teruya[1)], Shigeru Deguchi[1)], Shoichirou Kuniyoshi[1)], Akira Hokama[2)], and Yoshihiro Muto[3)]

[1)] *The Division of Surgery, Ginowan Memorial Hospital, Okinawa, Japan*
[2)] *FirstDepartments of Internal Medicine and* [3)] *First Department of Surgery, Faculty of Medicine,University of the Ryukyus, Okinawa, Japan*

ABSTRACT

We report a rare case of perforated diverticulitis of the ascending colon, resulting in enterocutaneous fistula. The patient was a 33 year-old man. He was seen at our community hospital on January 3, 1998 with a chief complaint of right lower quadrant pain. His past medical history revealed that he underwent appendectomy 5 months prior to this admission. His physical examination showed a tender right lower quadrant abdominal mass which was proven to be a subcutaneous abscess communicating to the ascending colon with subsequent fistulography. Colonoendoscopy showed a perforation of diverticulum with acute inflammation of the ascending colon. The patient refused surgical treatment. Thus, he was conservatively treated, and his fistula closed spontaneously and cured. The patient has been doing well 5 months after conservative treatment. *Ryukyu Med. J., 18(3)121～123, 1998*

Key words: enterocutaneous fistila, ascending colon, diverticulitis

緒　言

結腸憩室症は稀な疾患ではないが，治療を必要とする症例は本邦では比較的少ない．結腸憩室症の重篤な合併症には出血，穿孔，狭窄，瘻孔形成があるが，瘻孔形成は外国例に比して本邦では比較的稀である[1)]．瘻孔形成には，結腸膀胱瘻，結腸膣瘻，結腸回腸瘻，結腸皮膚瘻等が報告されているが，結腸皮膚瘻の報告例は少ない．今回，著者らは右下腹部に出現した皮下膿瘍の切開排膿後の経過中に結腸皮膚瘻を形成した症例を経験した．この自験例では上行結腸憩室炎の穿孔が原因と考えられ，自然治癒した比較的稀な症例であるので報告し，文献的考察を行った．

症　例

症例：33歳，男性
主訴：右下腹部痛，発熱
既往歴：平成9年7月24日，虫垂炎の診断にて虫垂切除術施行．手術所見としては右側結腸に炎症所見はなく，虫垂は壊疽性であった．

現病歴：平成10年1月3日頃より右下腹部の熱感，発赤，疼痛を自覚し，経過をみていたが，症状が増悪するため当院外科受診となった．

入院時現症：身長170.0cm，体重71.0kg，血圧120/70mmHg，脈拍96/分，体温38.8℃．腹部理学所見にて右下腹部に境界不明瞭な大きさが径15cmの皮膚の発赤と腫脹があり，同部位に著明な圧痛を認めた．

入院時検査成績：(Table 1) CBCにて白血球の増多，生化学にて軽度γ-GTPとCRPが上昇していた．

細菌培養検査結果：右下腹部の皮下膿瘍の診断にて切開排膿を施行した際の膿の細菌培養検査にて，*Escherichia coli, Enterococcus species, Pseudomonas aerginosa*の腸内常在菌が検出された．

腹部超音波検査：皮下脂肪織内および筋層内にlow echoic lesionがあり，それが結腸と連続している所見が認められた．

腹部CT検査：（Fig 1）（切開排膿後の腹部CT検査の画像）

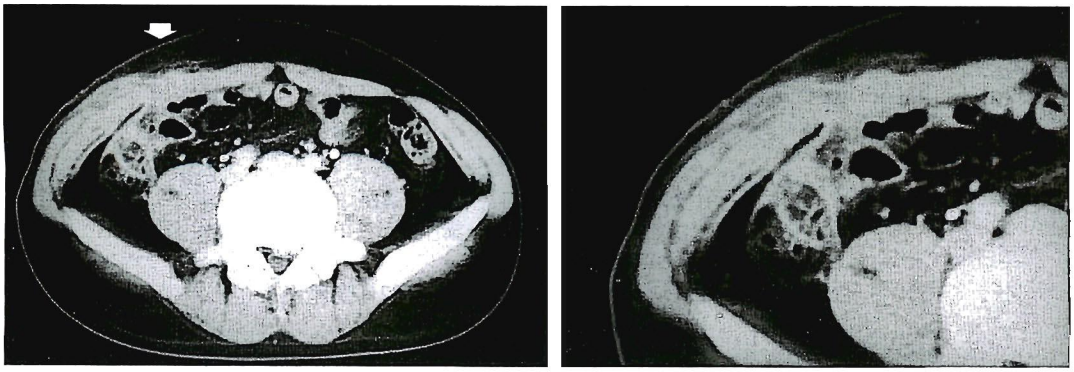

Fig. 1 CT scan of the lower abdomen showing adhesion of the colon to the abdominal wall (fistula site : arrow) (left) and magnified CT scan of the fistula site (right).

Fig. 2 Colonoendoscopy demonstrating scattered diverticula in cecum (left) a white plaque in the ascending colon (middle) and a pin-hole perforation after washing out the plaque (right).

Table 1 Laboratory findings on admission

WBC	15,400mm^3	TB	0.5mg/dl
RBC	486×10^4/mm^3	GOT	28IU/L
Hb	14.9g/dl	GPT	23IU/L
PTL	25.7×10^4/mm^3	LDH	310IU/L
CRP	3.3mg/dl	ALP	6.7IU/L
TP	6.7g/dl	γ-GTP	55IU/L
Alb	4.0g/dl	CPK	21IU/L
GLU	84mg/dl	Urinalysis	
BUN	12mg/dl	Protein	(−)
Crea	0.9mg/dl	Sugar	(−)
Na	136mEq/l	Keton	(−)
K	4.1mEq/l	Stool	
Cl	95mEq/l	occult blood	(−)

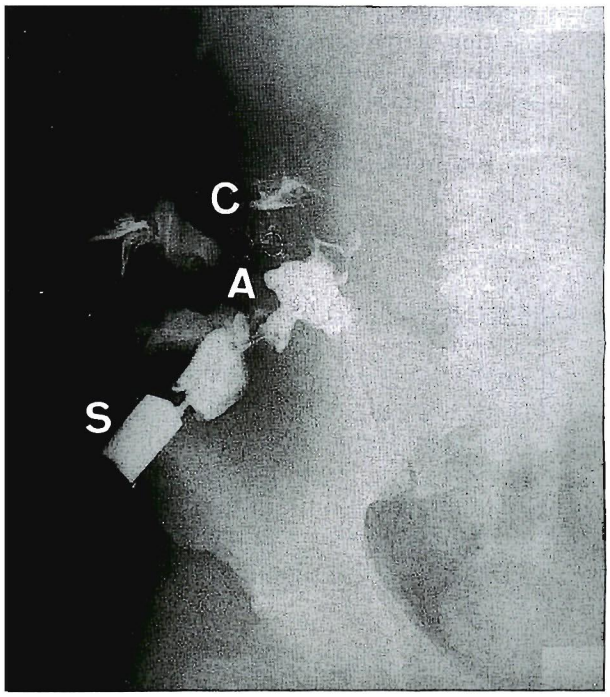

Fig. 3 Fistulography showing a fistula formation between the abdominal wall and the colon.
S : syringe, A: abscess cavity, C : colon

下腹部のスキャンにて，右下腹部皮下のlow density areaと腹壁に癒着した腸管に連続性と交通の所見が描出された．

大腸ファイバー所見：(Fig 2) Bauhin弁の腫脹があり，回盲部には憩室が散在していた．Bauhin弁の肛門側に白苔の付着があり，それを洗浄剥離したところ，憩室が確認された．その憩室のピンホール状穿孔から淡々黄色の膿様の排出物を認めた．虫垂切除部分は発赤や膿様排出物もなく散布チューブにて確認するも盲端となっていた．以上のような大腸ファイバー検査所見から虫垂切除後の瘻孔の再発ではなく，憩室炎とその穿孔と診断した．

瘻孔造影検査：右下腹部皮下膿瘍の切開排膿後，炎症所見が治まった後にドレーン挿入部より造影剤を注入し，瘻孔造影を施行した．(Fig 3) 皮下にcavityを認め，瘻孔を通して上行結腸が造影された．数分後造影剤は横行結腸に移動していた．以上の所見より，上行結腸の憩室膿瘍が腹壁に穿通し，皮下膿瘍を形成，その後結腸憩室瘻を形成したと診断した．

治療：患者が手術（右結腸切除術）を拒否したので保存的治療を選択した．切開排膿後のドレーン挿入部にカテーテルを入れ，連日洗浄を施行した．皮下のcavityは狭小化し，瘻孔は自然閉鎖した．

考　察

本邦における結腸憩室症は欧米と比較すると頻度的には低いが，近年の生活習慣，主として食習慣の変化に伴い発症率は過去20年間に2～3倍に増加していると言われている[1]．それでも結腸憩室症の合併症については，欧米と比較して頻度は低い[1]．合併症の種類としては，憩室炎，憩室膿瘍，出血，穿孔，狭窄，瘻孔等がある．しかもこれらの合併症の憩室炎，憩室膿瘍は右側憩室に多く，穿孔，瘻孔形成，出血は左側憩室に多い傾向がある[1-4]．合併症のうち瘻孔形成の種類別の頻度は，欧米では結腸膀胱瘻が最も多く19%，次に結腸皮膚瘻が6%と報告されている[3,5]．本邦では結腸膀胱瘻の報告集計は110例を越えるが[6]，結腸皮膚瘻は症例報告を散見するに過ぎない．瘻孔形成は左側結腸に多い，要因として結腸と臓器が接する解剖学的な理由と結腸膀胱瘻が頻度的に多いためと考えられている[2,3,4]．次に結腸皮膚瘻の特徴についてみると，他の瘻孔（結腸膀胱瘻，結腸回腸瘻，結腸結腸瘻）と比較して，術後の合併症として発症するのが大多数で，特発的に発症するのは稀と言われている[3,5,8]．この特徴は結腸膣瘻でも同様で子宮摘出後の患者が多くを占め，術後合併症として起こりやすい[9]．結腸皮膚瘻では結腸憩室症の術後に発症することが多く，術直後または数週間以内に出現することが殆どである[3]．結腸憩室症の手術後に発症する原因を文献で検索すると待機手術の場合は出現頻度が低いが，急性の穿孔や膿瘍を形成している緊急手術の場合に出現頻度が高い[3]．そのことから，炎症が高度な例は縫合不全の危険性が高く，これが結腸皮膚瘻の大きな原因になっていると考えられる．著者らの経験した症例は，虫垂炎手術で5カ月以上経過して発症した．自験例における虫垂炎の手術所見は，炎症所見が極めて強く回盲部まで波及していた．虫垂切除後の断端形成は吸収糸で全層縫合し，炎症がつよいため埋没縫合は出来ず，切除断端近傍にドレーンを留置し手術を終了した．術後は絶飲絶食で経過観察したが，縫合不全が出現し便汁がドレーンより排出された．保存的治療により縫合不全は治癒し退院した．自験例は虫垂炎の炎症所見が極めて強く，また縫合不全を併発したため，回盲部，上行結腸が前腹壁に癒着した．そのために憩室炎，憩室穿孔が腹膜炎の経過をとらず，腹壁に穿通し腹壁膿瘍，結腸皮膚瘻を形成したと思われる．自験例は，持続的な瘻孔の開存または腹壁膿瘍の再発の危険性が高いと思われた．そこで患者に対して，瘻孔切除または右結腸切除術の必要性を説明し手術をすすめたが，インフォームドコンセントが得られず，外来通院経過観察となった．瘻孔は自然閉鎖し約4カ月経過したが，再発はしていない．文献では，結腸憩室症の合併症である瘻孔形成に対し殆どが手術による外科的処置を行っているが[2,3,4,5,8]，今回著者らは腹壁に癒着し穿孔，腹壁膿瘍の原因となった憩室に対し根治的外科的治療は行わず，侵襲の少ない保存的治療により良い結果を得た．

結　語

33歳の男性にみられた虫垂炎手術後5カ月経過して，結腸憩室炎に起因した結腸皮膚瘻を経験した．今回，患者のインフォームドコンセントが得られず，保存的治療により一時的には治癒したが，憩室炎，膿瘍，瘻孔の再発を考慮すれば外科的治療が第一選択であると思われる．今後も再発に関して慎重に経過を追うことが必要と思われた．

文　献

1) Kodaira S., Miura S.: Diverticular disease of the colon in Japan. Asian Med. J. 40 (7) : 361-367, 1997.
2) 森　泰則，長浜　徹，武久一郎，古屋平和，福島文典，城所　仂，長浜　遠，平田博邦，児島邦明：瘻孔を形成した結腸憩室症の2例．大腸肛門誌　34：676-679, 1981.
3) Bentley P.C., Fred D.S.: Fistulas complicating diverticular disease of the sigmoid colon. Ann. Surg. 175 : 838-846, 1972.
4) Carpenter W.S., Allaben R.D. and Kambouris A.A.: Fistulas complicating diverticulitis of the colon. S.G.O. 134 : 625-628, 1972.
5) Victor W.F., James M.C., Divid G.J., Frank L.W., Jan C.L., Riyad, T. and Maurice V.: Colocutaneous fistulas complicating diverticulitis. Dis. Colon. Rectum 30 : 89-94, 1987.
6) 冨田冨士夫，後藤田治公，斉藤人志，小坂健夫，喜多一郎，小島靖彦，高島英樹，木南義男：結腸憩室炎によるS状結腸膀胱瘻の2例．日臨外医会誌　53: 155-160, 1992.
7) 鈴木啓史，乾　実花，田内胤泰，水谷弘和，大場　覚，加藤文英，西脇慶治，今村達雄：瘻孔形成を伴ったS状結腸憩室炎の2例．臨放　36：1723-1726, 1991.
8) Rao U.P., Venkitachalam P.S., Gerald L. and Elena T.E.: Diverticulitis manifesting as transverse colon fistula : Report of a case and review of literature. Dis. Colon. Rectum 23 : 44-48, 1980.
9) 粉川信義，大谷尚子，矢本希夫，仲野良介：子宮膣上部切断術後に発症した結腸憩室症によるS状結腸膣瘻の一例．臨婦産　45：875-877, 1991.