琉球大学学術リポジトリ

[総説] 緑内障をめぐる最近の話題：視神経乳頭で診断する緑内障：正常眼圧緑内障

メタデータ	言語: 出版者: 琉球医学会 公開日: 2010-07-02 キーワード (Ja): キーワード (En): glaucoma, intraocular pressure, normal tension glaucoma, diagnosis, optic disc 作成者: 澤口, 昭一, 澤口, 桂子, Sawaguchi, Shoichi, Sawaguchi, Keiko メールアドレス: 所属:
URL	http://hdl.handle.net/20.500.12000/0002016096

― 緑内障をめぐる最近の話題 ―
視神経乳頭で診断する緑内障 ― 正常眼圧緑内障 ―

澤口昭一，澤口桂子

琉球大学医学部眼科学教室

― Recent topics in glaucoma ―
Normal tension glaucoma: Glaucoma diagnosed by optic disc findings

Shoichi Sawaguchi and Keiko Sawaguchi

Department of Ophthalmology and Visual Sciences
Faculty of Medicine, University of the Ryukyus, Okinawa, Japan.

ABSTRACT

Glaucoma has long been defined as elevated intraocular pressure (IOP) and resulting optic nerve damage with functional visual loss. Acute angle closure glaucoma with acute IOP rise and sudden visual loss is a typical example. Also noted was primary open angle glaucoma (POAG) associated with chronic IOP elevation and progressive visual loss for long time period up to several decades. Measurement of IOPs for glaucoma patients has been essential both for long term clinical observation and for critical diagnosis. However, a new clinical entity of glaucoma showing identical clinical manifestation as POAG but without any IOP elevation has been reported and widely accepted in recent years. Diagnostic procedures, clinical courses, and treatment of this new clinical entity so called normal tension glaucoma (low tension glaucoma) will be reported in this paper. *Ryukyu Med. J.*, *19(1)1～5, 1999*

Key words: glaucoma, intraocular pressure, normal tension glaucoma, diagnosis, optic disc

はじめに

緑内障はこれまで「眼圧の上昇とそれによって生じる視機能障害」と定義されてきた．典型的には急性で高度の眼圧上昇のために数日から数週間でほぼ失明し，かつて「あおそこひ」とも呼ばれており，今日においても尚，非常に恐れられている急性閉塞隅角緑内障がよく知られている．一方で原発開放隅角緑内障のように眼圧が徐々に上昇し，殆ど自覚症状の無いまま視野欠損が進み，数年，あるいは数十年の極めて長期の経過で最終的に失明するといった慢性の経過をたどるものもある．いずれにしても眼圧はこれらの疾患の診断に，あるいは経過観察には必須な検査項目であった．ところが近年，眼圧が正常範囲にとどまっているにもかかわらず慢性の緑内障と同様の視機能障害をきたす緑内障が存在する事が報告されてきており注目を集めてきている．この正常眼圧緑内障の診断，臨床経過，治療について述べる．

I．正常眼圧緑内障の診断

一般的に緑内障の診断には眼圧測定，視野検査，さらに隅角検査と眼底，視神経乳頭の検査を行い，診断のみならず経過観察においてもルーチンにこれらの検査を反復して行う必要がある．特に眼圧検査は来院時毎に測定の必要のある必須の検査項目である．正常眼圧緑内障の日常臨床においてもこれらの検査項目に大きな違いは無い．全ての疾患の診断にはその明確な定義が必要である，ところが正常眼圧緑内障に関しては，高眼圧を呈する原発開放隅角緑内障との鑑別，他の視神経萎縮をきたす疾患との鑑別など除外診断を行った残りが正常眼圧緑内障という事になるため，その診断には困難な事も稀ではない．

Table 1 に現在広く用いられている本邦での定義を示す[1, 2]．

i）眼圧測定：眼圧の測定方法としては圧平式としてゴールドマン眼圧計，非接触型眼圧計，トノペン，空気眼圧計等があり，圧入式としてはシエッツ眼圧計があり，その使用方法，使用に際しての注意点について既に報告した[3]．正常眼圧（normal pressure）とは対象人口の眼圧分布から統計的に決定される眼圧であり，本邦では眼圧21mmHg以下が正常眼圧とされている．この際，人口の約95％がこの範囲に入るとされている．また日本人の正常平均眼圧はほぼ13.4mmHgと言われており，一般に欧米の報告より1mmHgほど低い[4]．一方で健常眼圧（normative pressure）とはそれぞれ個々の患者において緑内障性視機能障害を惹起，あるいは進行させない眼圧である．しかしながら実際の所この健常眼圧を個々の症

Table 1 Definition of normal tension glaucoma in Japan

1. POAG-like optic nerve damage and visual field loss
2. IOPs lower than 21mmHg without therapy (including diurnal variation)
3. Normal open angle
4. No past history of IOP elevation
5. No other systemic, rhinologic, and neurological diseases (including CT or MRI examination)
6. No past history of shock, massive bleeding

POAG: Primary open angle glaucoma
IOP: Intraocular pressure

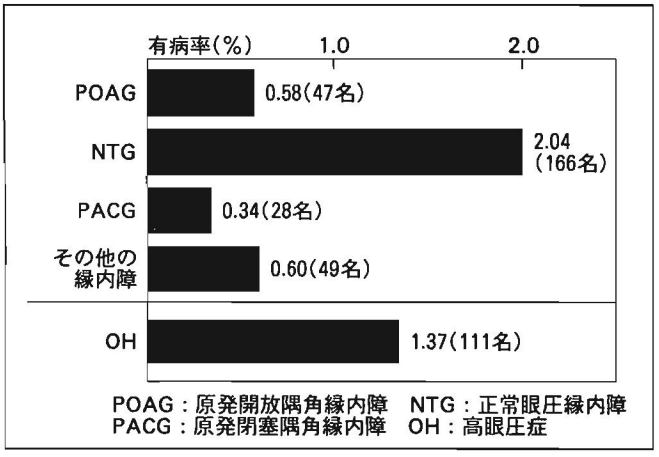

Fig.1 Prevalence of normal tension glaucoma. Among numbers of 8,126 population, 3.56% were affected by glaucoma and 2.04% were diagnosed as normal tension glaucoma.

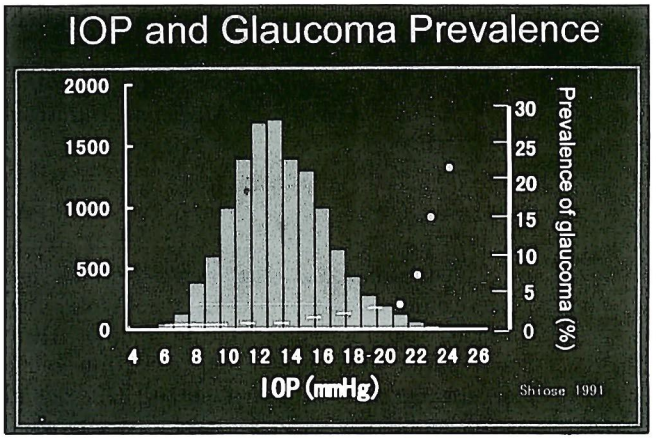

Fig.2 Prevalence of glaucoma in population based IOP distribution. Percentage of glaucoma patients increases with the levels of IOP. Even within normal IOP range under 21mmHg, significant numbers of glaucoma patients namely Normal Tension Glaucoma exist.

例で知る事は殆ど不可能である．この点から古典的な緑内障の定義は「健常眼圧を越えた眼圧上昇のために視機能障害をきたす疾患」といいかえる事ができる．おどろくべき事に既にこの概念は1857年にVon Graefe が Amourosis mit Sehnervenexkavationとして報告[5]し，さらに1948年にFriedenwaldにより健常眼圧の概念が確立されている[6]．即ち，健常眼圧が低い場合は正常眼圧の範囲内にあっても緑内障性の視機能障害が出現，進行するという事になった訳である．Shioseらは本邦における緑内障の発症頻度は40歳以降の人口の約3.6%と報告し，さらに正常眼圧にもかかわらず緑内障と診断された総数は40歳以降の人口の２％強であったとしている[7]（Fig. 1）．眼圧値のみから緑内障を診断する事が非常に危険である事が示されてきたわけである．一方で，しかしながら眼圧が高い程緑内障に進行し易い事も事実であり、人口比当たりの緑内障発症頻度は明らかに眼圧の高低と一致している（Fig. 2）．即ち，正常眼圧は統計的に決定された値であり，個々の症例の診断に際しては参考程度とすると考えた方が無難であるともいえる．また検診などで眼圧値から眼科受診を勧めるかどうかの目安としては18mmHgが一応のポイントとなる．

その理由の一つには検診の場合眼圧測定は非接触型眼圧計を用いる場合がほとんどであるが，このタイプの眼圧計は症例によっては眼圧値が低く出る場合が稀ではないこと，また眼圧値18mmHg以下には人口の約70%が入り，検診のスクリーニングとしての意義，即ちより見逃しを少なくするという点において意味があることが上げられる．

さらに本邦の眼圧の正常平均値が欧米に較べ約1mmHgほど低いという点からもこの程度の眼圧値がスクリーニングでは用いられるべきであると考えられてきている．

ii）視野検査：視野検査には動的量的視野計測としてGoldmann視野計が，また静的量的視野計測としてHumphrey視野計が頻用されている．緑内障のみならず，視神経，視路，あるいはより中枢に発生する疾患の診断や経過観察にこれらの視野検査が用いられている．緑内障においても同様に診断と経過観察で用いられているが，注意する点としてGoldmann視野に初期の緑内障の視野異常が検出される時点で視神経はほぼ50%以上が既に傷害されている事[8]，またHumphrey視野でも30%以上が傷害されて初めて初期の視野異常が検出されるということである．つまり初期の視野異常で発見された緑内障は視神経障害でいえば既に中期以降の進行度ということになる．

iii）隅角検査：緑内障の病型を知る上で必要不可欠の検査である．正常眼圧緑内障は原発開放隅角緑内障と同様に開放隅角であることが必須であり，また他の続発性開放隅角緑内障との鑑別のためには必要に応じて繰り返し行う検査である．最近，前眼部超音波生体計測（ultrasound-biomicroscope, UBM）が開発され，日常臨床に応用されてきており隅角の形状をより客観的，正確に捕え，描出する事を可能にしている．

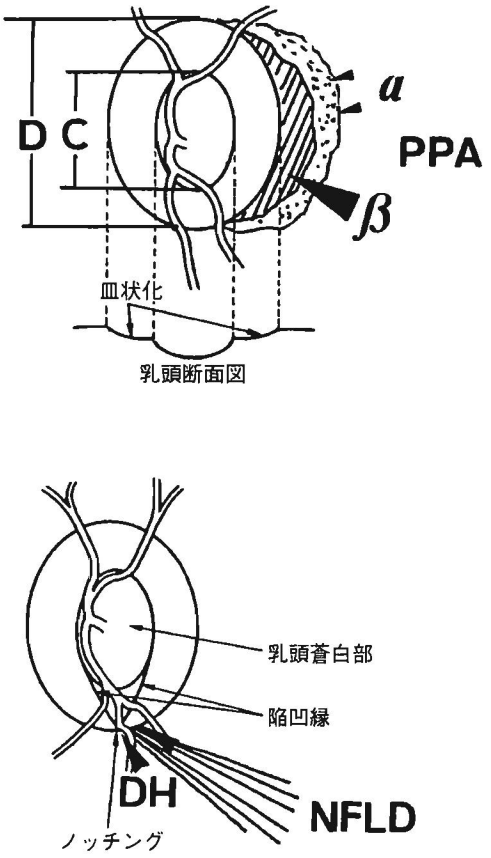

Fig. 3 Optic disc appearance in glaucoma.
C／D ratio: Cup tp Disc ratio (>0.6: abnormal)
PPA: Parapapillary Chorioretinal Atrophy (alpha, beta-zone)
DH: Disc Hemorrhage
Notch: defect of neural rim
RNFLD: Retinal Nerve Fiber Layer Defect

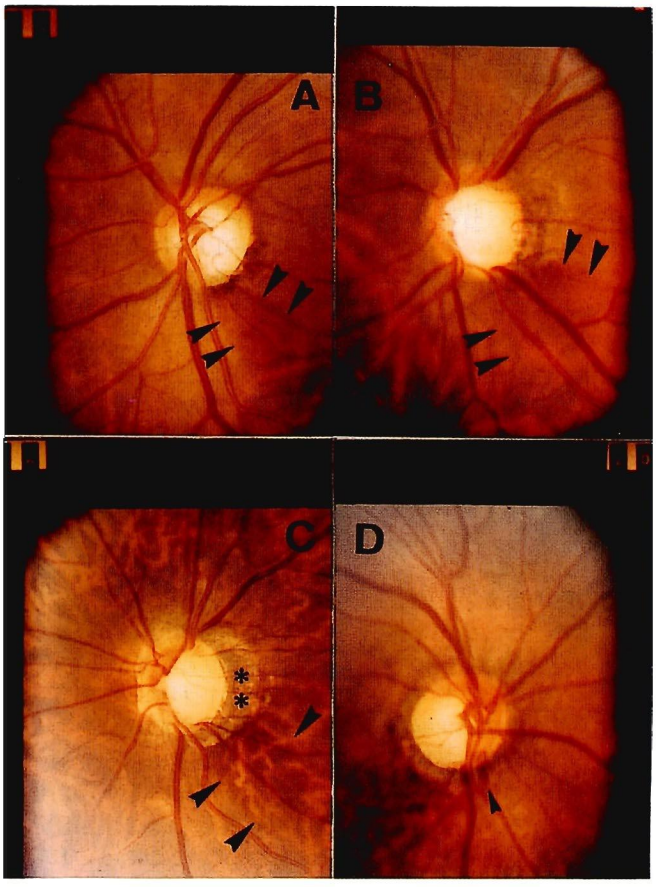

Fig. 4 A: Early stage of glaucomatous optic disc.
Cup expanssion (C/D ratio of 0.7) with notch formation toward lower disc margin is seen.
Retinal nerve fiver layer defect responding to the notch can be seen.
B: Advanced stage of glaucomatous optic disc.
Lower neural rim appears to be absent with nerve fiber layer defect. Cup expansion is marked with C/D ratio more than 0.8. Retinal vessels deviate *extremely* nasally.
C: Mild glaucomatous change in optic disc.
Glaucomatous change in high myopic eyes with PPA.
D: Moderate stage of glaucomatous optic disc.
Disc hemorrhage in lower disc margin can be seen frequently (30%) in NTG. Mild PPA is also seen. Large cup with C／D ratio of 0.7 with neural rim loss is seen inferiorly.

iv）眼底，視神経乳頭検査：緑内障類似の視野異常が実は網膜病変や視神経乳頭の先天異常で起こる事は稀ならず遭遇するので周辺網膜検査を含めた眼底検査は緑内障といえどもおろそかにしてはいけない[9]．緑内障の検査，特に診断においては先ほど述べた様に眼圧値が以前ほど当てにならなくなってきている．また近年，成人病検診では既に述べたように40歳以降の約3.6％が緑内障に罹患している事を考えると緑内障の早期発見は検診の大きな目的となってきている．最近いわゆる職場検診，成人病検診においても眼圧測定と眼底写真読影が全国的にもその検査項目に取り入れられるようになってきている．既にFig. 1に示したように過半数以上の緑内障はいわゆる慢性緑内障で自覚症状に乏しく，また視野検査で異常が発見された時点では多くの患者は既に中期以降の病期であることを考慮すると，今後さらにこの眼底写真による検診の意義，意味は極めて大きくなるといえる．

特に明らかな眼圧上昇を伴わない正常眼圧緑内障においては視神経乳頭所見の正確な読みは極めて重要であり，その読影にあたっては緑内障性視神経乳頭所見の十分な理解と細心の注意が必要とされる．これまでの眼底写真の読影は網膜血管硬化，高血圧性変化，糖尿病等による出血などの変化，病変を見つけだす為に行われてきたわけであるが，緑内障の頻度，成人病として位置づけを考慮するとむしろその重要性を強調する必要が高まってきている．では緑内障の視神経乳頭の所見とはどの様なものか．一般的には眼圧の高い原発開放隅角緑内障と，正常眼圧緑内障の視神経乳頭所見には明かな差は無いと言われている．緑内障の乳頭所見の特徴を図示し（Fig. 3），その典型例の眼底写真を示す（Fig. 4 A～D）．正常眼圧緑内障を含むあらゆるタイプの緑内障では乳頭陥凹の拡大がみられ，その乳頭陥凹の拡大には全体的拡大と局所的拡大がある．正常眼圧緑内障では原発開放隅角緑内障に較べて一般に局所的拡大が多い事が知られている（Fig. 4 A）．視神経線維の消耗が進むと網膜中心血管幹の鼻側への偏位が生じる（Fig. 4 B）．この所見は一般に眼圧が高い緑内障ほど明らかとなるとされている．さらに視神経線維の障害が進行すると乳頭辺縁欠損とそれに対応する神経線維束欠損，いわゆ

るノッチの形成とRNLFD（retinal nerve fiber layer defect）が生じる（Fig. 3，4A）．両者はほぼ同時に起こる（ノッチとはその部位に相応する神経線維が無くなった状態ともいえる）．最近注目されてきたのが乳頭周囲網脈絡膜萎縮（PPA: parapapillary chorioretinal-atrophy）である（Fig. 3，4C）．緑内障の進行度とこの萎縮の大きさに相関のある事が報告され，特に正常眼圧緑内障では強い相関があることが明らかにされてきた[10]．もっともこのPPAは近視に出現する近視様コーヌスと病理学的には同様のものである[11]．またこの萎縮がある場合には陥凹の拡大，乳頭辺縁欠損が見逃され易くなり，診断や病期の判定に困難を伴う事も多い．乳頭辺縁線状出血（Fig. 3，4D）は特に正常眼圧緑内障では原発開放隅角緑内障に較べ出現頻度が有意に高い事が知られている．本所見は正常眼圧緑内障を含めた全ての緑内障の診断に有用である[12]．

II．正常眼圧緑内障の治療

緑内障の治療の目的は眼圧を下降させ，緑内障による視機能障害の進行，悪化を停止，あるいは遅延させる事によって失明をくい止める事にある．その為の治療としては薬物治療，レーザー治療，そして最後に手術治療が行われるという事になる．ただ閉塞隅角緑内障に関しては緑内障の発作をおこさないための治療法，即ち予防的レーザー虹彩切開術や急性緑内障発作時のレーザー虹彩切開術が重要で第一選択の治療法となっている．一方，他の開放隅角緑内障ではまず眼圧下降効果のある点眼薬を用いて治療にあたる．ここではこれらの治療薬についてはの説明は割愛する．では正常眼圧緑内障ではどの様な治療が行われるのか．

正常眼圧緑内障は眼圧がもともと正常範囲にあるわけで眼圧下降治療の効果があるのか無いのかという点が当然問題となる．その答としてはこれまでの多くの報告が正常眼圧緑内障といえども眼圧下降によりその進行が抑えられるとしており，可能な範囲での眼圧下降治療は本症においても試みる必要がある．しかしながら正常範囲内の眼圧では点眼を中心とした内科的治療での眼圧下降にはおのずと限界がある．また一般的にはこの正常眼圧緑内障にはレーザー治療は適応とはなりにくい．

手術治療が確実な眼圧下降をはかる唯一の方法といえ，この目的の為の手術方法としては線維柱帯切除術＋マイトマイシンC併用による濾過手術が適応となる．実際本手術療法は降圧効果に優れているが，しかしながら合併症，後発症などいろいろな問題点を抱えている[13-15]．しかも正常眼圧緑内障の進行の判定には年余を要する事も明らかであり手術の決断には十分過ぎるほどインフォームドコンセントが必要である．近年，この眼圧下降療法以外にもこのタイプの緑内障では循環改善治療が効果があるとする報告もある[16, 17]，また一方でその効果に懐疑的な報告もあり[18]，今後このタイプの緑内障の病因さらには治療法を考える上でも興味深い点と考えられる．また緑内障の視神経障害（網膜神経節細胞死）にアポトーシスが関与している事が報告されてきており[19, 20]，将来的な治療として神経保護（Neuro-protection）が本症を含めた緑内障の治療に登場してくる可能性もある．

III．正常眼圧緑内障の臨床経過

一般に緑内障では眼圧が高いほど視機能障害が早く進むのに疑いの余地は無い．では正常眼圧緑内障では実際どの様に視機能障害が進行，悪化するのであろうか．我々はHumphrey視野計で本症患者を10年以上にわたって長期の経過観察が行い得た症例について報告した[21]．大多数の症例は点眼を中心とした眼圧下降治療が行われていたが視野の悪化，進行は約10年の経過で50％であった．その一方で患者にとって重要な著しい視力低下はこの期間内で26眼中の3眼にしか過ぎず，しかもそれらの症例は初診時既に高度の視野障害を来たしていた症例であった．また強い近視眼は正常眼圧緑内障の悪化，進行の危険因子とされており，一般に視力を含めた視機能障害の進行悪化が起こり易いと報告されている[22]．現在視神経乳頭所見とそれらの視機能障害との関係の長期的な詳細な検討を行っており，正常眼圧緑内障において視神経乳頭の所見と長期の視機能障害の関係が明らかにされる可能性がある．また無治療で5年間の経過を見たところでは約80％が視野の進行悪化がおこるとの報告がなされている[22]．既に述べた点眼治療を行った我々の10年間の結果と較べると可能な限り早期に発見して適切な眼科管理を行えば本疾患は実のところ，必要以上に恐れる事は無い事を示唆しているものである．しかしながら本症は既に述べたようにかなり末期になるまで患者に自覚症状は殆ど無く，早期に発見するためには視神経乳頭を慎重に，注意深く観察する他には手だてが無い．緑内障を含めた視神経乳頭所見の正確な把握は眼科医のみならず，眼底写真読影等の検診にたずさわる医師にとっても今後一層重要となる．

IV．まとめと問題点

最近といってもここ5～6年ほど世界中で注目を集めている正常眼圧緑内障について述べた．緑内障は本邦ならびに先進諸国の失明原因の第2位でありその病態の解明，新しい治療法の開発が精力的に進められている．その一方で早期の診断は本症の予後を大きく左右する事も明らかとなっている．

正常眼圧緑内障は眼圧測定で診断がつきにくいため視神経乳頭の緑内障性変化を正確に把握し，より早期に発見し眼科管理を始める必要がある．眼圧は正常ではあるが健常ではない事，これまでのところ眼圧下降治療は有効であり，まず点眼を中心とした眼圧下降治療を試みる．これによって中，長期的に進行悪化をくい止める事が出来ないときは最終的には手術治療を選択せざるを得ない．選択される手術術式としては眼圧下降効果の高い線維柱帯切除術＋マイトマイシンC併用が適応となるがその合併症，併発症が問題となる．一方で本症は極めて緩徐に進行すること，また比較的初期，早期の段階から経過を観察できた症例では10年以上にわたり中心視力の低下は殆ど起きていない事もあって，手術適応の決定は極めて慎重に行う必要がある．また眼圧が十分低値にもかかわらず視野障害の進行，悪化する症例も稀ではない．これらの症例に対しては眼圧下降治療の効果に多くは望めず，最近注目されている循環改善剤の長期の効果判定や，さらには視神経防御治療の開発などその病態にあった新しい効果的な治療法の開発が望まれる．

本論文要旨は第98回琉球医学会（平成10年４月21日）にて教授就任講演で発表した.

参考文献

1）中山　徹: 当科における低眼圧緑内障進行例の分析. 日本眼科紀要, 38: 1895-1901, 1987.

2）白土城照:正常眼圧緑内障.眼科診療プラクテイス10(緑内障診療の進め方), 根木昭編集, p134-137,（文光堂. 東京）1994.

3）沢口昭一, 福地健郎: 眼圧測定での工夫.眼科診療プラクテイス37（正常眼圧緑内障をどう見るか), 谷原秀信. 本田孔士編集, p28-30（文光堂. 東京）1998.

4）沢口昭一: 眼圧に影響する諸因子. 眼科診療プラクテイス10（緑内障診療の進め方), 根木昭編集, p38-39（文光堂. 東京）1994.

5）Von Graefe A.: Uber die Iridektomie bei Glaucom und der glaucomatosen Prozess. Albrecht von Graefe's Arch. Klin. Exp. Ophthal. 3: 456-650, 1857.

6）Friedenwald J.S.: Symposium: Primary glaucoma. I. Terminology, Pathology, and physilogical mechanisms. Trans. Am. Acad. Ophthalmol. Otolaryngol. 53: 169-174, 1946.

7）Shiose Y., Kitazawa Y., Tsukahara S., Akamatsu T., Mizokami K., Futa R., Katsushima H., and Kosaki H.: Epidemiology of glaucoma in Japan. A nationwide glucoma survey. Jpn. J. Ophthalmol. 35: 133-155, 1991.

8）Quigley H.A., Addicks E.M. and Green W.R.: Optic nerve damage in human glaucoma. III. Quantitative correlation of nerve fiber loss and visual field defect in glaucoma, ischemic neuropathy, papilledema, and toxic neuropathy. Arch. Opthalmol. 100: 135-146, 1982.

9）沢口昭一, 福地健郎: 緑内障類似の視神経乳頭を呈する先天異常,疾患. 新図説臨床眼科講座４（緑内障). 新家真編集, p78-79.（メヂカルビユー社, 東京）1998.

10）Jonas J.B. and Xu L.:Parapapillary chorioretinal atrophy in normal-pressure glaucoma. Am. J. Ophthalmol. 115: 501-505, 1993.

11）Kubota T., Jonas J. and Naumann G.: Direct clinicohistological correlation of parapapillary chorioretinal atrophy. Br. J. Ophthalmol. 77: 103-106, 1993.

12）Kitazawa Y., Shirato S. and Yamamoto T.: Optic disc hemorrhage in low-tension glaucoma. Ophthalmology 93: 853-857, 1986.

13）白柏基宏:低眼圧緑内障に関する諸問題:減圧手術の効果. あたらしい眼科, 9: 625-629, 1992.

14）山本哲也, 萩原葉子, 一圓三恵子, 北沢克明: 正常眼圧緑内障に対するマイトマイシンC併用トラベクレクトミーの効果と問題点. あたらしい眼科, 13:585-588, 1996.

15）Koseki N., Araie M., Shirato S., and Yamamoto S.: Effect of trabeculectomy on visual field performance in central 30 field in progressive normal-tension glaucoma. Ophthalmolgy 104: 197-201, 1997.

16）Kitazawa Y., Shirai H. and Go F.J.: The effect of $Ca2^{++}$ antagonist on visual field in low-tension glaucoma. Graefe's Arch. Clin. Exp. Ophthalmol. 227: 408-412, 1989.

17）Sawada A., Kitazawa Y., Yamamoto T., Okabe I., and Ichien K.: Prevention of visual field defect progression with bromincamine in eyes with normal-tension glaucoma. Ophthalmology 103: 283-288, 1996.

18）Liu S., Araujo S.V, Spaeth G.L, Katz J. and Smith M.: Lack of effect of calcium channel blockers on open-angle glaucoma. J. Glaucoma 5: 187-190, 1996.

19）Quigley H.A., Nickells R.W., Kerrigan L.A., Pease M.E., Thibault D.J. and Zack D.J.: Retinal ganglion cell death in experimental glaucoma and afetr axotomy occurs by apotosis. Invest. Ophthalmol. Vis. Sci. 36: 774-786, 1995.

20）村上　晶, 沖坂重邦: 緑内障性視神経障害における神経細胞死機構. 日眼会誌, 102, 645-653, 1998.

21）松本行弘, 原浩　昭, 福地健郎, 白柏基宏, 岩田和雄, 阿部春樹, 沢口昭一: 正常眼圧緑内障の長期臨床経過－ハンフリー視野計で10年以上の経過観察－（臨床眼科, 印刷中）

22）Araie M., Sekine M., Suzuki Y. and Koseki N.: Factors contributing to the progression of visual field damage in eyes with normal-tension glaucoma. Ophthalmology 101: 1440-1444, 1994.