琉球大学学術リポジトリ

[症例報告]試験開腹により診断がついた結核性腹膜炎を生じたCAPD患者の一例

メタデータ	言語:
	出版者: 琉球医学会
	公開日: 2010-07-02
	キーワード (Ja):
	キーワード (En): CAPD, tuberculous peritonitis, preparatory laparotomy
	作成者: 吉武, 秀範, 仲地, 研吾, 渡久山, 博也, 吉, 晋一郎, 儀間, 朝次, 吉原, 邦男, 渡嘉敷, 秀夫, 岩政, 輝男, 宮城, 信雄, Yoshitake, Hidenori, Nakachi, Kengo, Tokuyama, Hiroya, Yoshi, Shinichiro, Gima, Tomoji, Yoshihara, Kunio, Tokashiki, Hideo, Iwamasa, Teruo, Miyagi, Shinyu
	メールアドレス:
	所属:
URL	http://hdl.handle.net/20.500.12000/0002016113

試験開腹により診断がついた結核性腹膜炎を生じたCAPD患者の一例

吉武秀範[1)]，仲地研吾[2)]，渡久山博也[1)]，吉　晋一郎[1)]，儀間朝次[3)]
吉原邦男[4)]，渡嘉敷秀夫[5)]，岩政輝男[6)]，宮城信雄[1)]

[1)] 沖縄第一病院内科，[2)] 同泌尿器科，[3)] 同外科
[4)] 豆の木クリニック
[5)] 北部地区医師会病院外科
[6)] 琉球大学医学部病理学第二講座

（1998年1月26日受付，1998年5月1日受理）

A case of tuberculous peritonitis diagnosed by preparatory laparotomy complicating continuous ambulatory peritoneal dialysis (CAPD)

Hidenori Yoshitake[1)], Kengo Nakachi[2)], Hiroya Tokuyama[1)],
Shinichiro Yoshi[1)], Tomoji Gima[3)], Kunio Yoshihara[4)],
Hideo Tokashiki[5)], Teruo Iwamasa[6)] and Shinyu Miyagi[1)]

[1)] *Department of Internal Medicine,* [2)] *Department of Urology, and* [3)] *Department of Surgery, Okinawa Daiichi Hospital, Okinawa, Japan*
[4)] *Mamenoki Clinic, Okinawa, Japan*
[5)] *Department of Surgery, Hokubuchikuishikai Hospital, Okinawa, Japan*
[6)] *Department of Pathology, Facully of Medicine, University of the Ryukyus, Okinawa, Japan*

ABSTRACT

We report a case of tuberculous peritonitis diagnosed by preparatory laparotomy in a patient with end-stage renal failure complicating continuous ambulatory peritoneal dialysis (CAPD). A-73-year old man was admitted to our hospital because of peritonitis. Therapy with antibiotics for three weeks resulted in a almost complete resolution. However, he complained of cough and chill with ascites on day 74. A conventional treatment with antibiotics was not effective for these symptoms. A diagnosis of tuberculous peritonitis was finally made by pleural biopsy. Immediately, anti-tuberculosis therapy consisting of isoniazid (300 mg/day), rifampicin (450mg/day), streptomycin sulfate (500mg/3 day) and ethambutol hydrochloride (500mg/day) was started. His clinical symptoms improved but he died due to the complication of multiple organ failure on day 193 of the hospital. In CAPD patients with fever of unknown origin and ascites, tuberculous peritonitis should be considered as a potential cause. *Ryukyu Med. J., 18(1, 2)49~52, 1998*

Key words: CAPD, tuberculous peritonitis,preparatory laparotomy

緒　言

1976年，Dr. Moncriefにより始められたCAPD療法は，これまで多くの透析患者に福音をもたらしてきたが，腹膜炎の為に中断に至る場合も希ではない．元来，慢性透析患者は細胞性免疫が低下しているため各種の感染症，とりわけ結核症の罹患率や死亡率が一般住民に比べて極めて高いことが報告されている[1)]．しかし，CAPD療法中の腹膜炎に占める結核の割合は比較的希であり，診断及び治療が困難である[2)]．我々は,試験開腹によって診断が確定した結核性腹膜炎を経験したので，若干の文献的考察を加えて報告する．

症　例

患者：73歳，男性
主訴：腹痛，全身倦怠感
家族歴：母は高血圧．
既往歴：40歳頃より高血圧と診断され,近医にて治療していたが腎機能悪化のため当院にて,平成7年4月CAPD導入した．同年9月緑膿菌による腹膜炎に罹患したが約1カ月で完治し

Table 1 Laboratory data on admission

Biochemistry		Hematology	
TP	5.2 g/dl	WBC	8500 / μl
Alb	2.3 g/dl	RBC	300×10⁴ / μl
GOT	15 U/l	Hb	8.8 g/dl
GPT	6 U/l	Ht	26.5 %
LDH	204 U/l	PLT	37.3×10⁴/mm³
BUN	42.1 mg/dl	Drainage fluid of CAPD	
Cr.	7.5 mg/dl	number of cell	
ChE	1863 U/l	2032 / mm³	
Na	141 mEq/l	lymphocyte : polymorphocyte	
K	4.3 mEq/l	94 : 6	
Cl	100 mEq/l	Serology	
		CRP	16.5 mg/dl

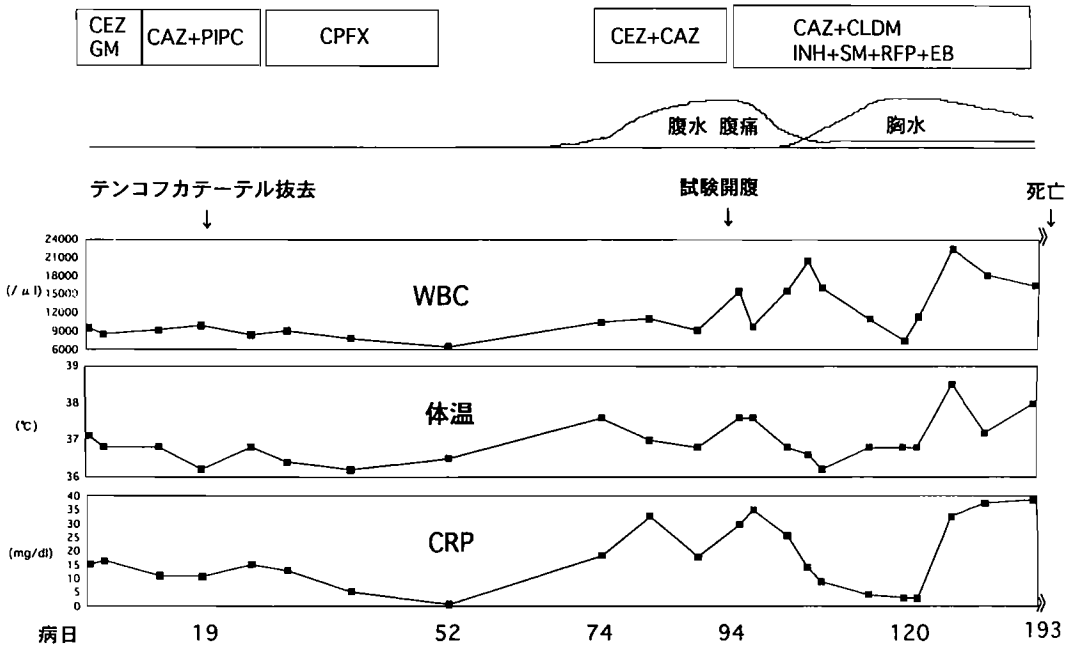

Fig. 1 Clinical course of the present case.

た.結核の既往は不明.

現病歴：平成7年11月17日より下腹部痛，微熱，全身倦怠感が出現した．排液は混濁しており腹膜炎の診断で翌18日入院した.

入院時現症：身長152cm，体重55.5Kg，体温37.1度，意識清明,血圧120/70mmHg，脈拍55/min整，胸部の理学的所見は異常を認めなかった．腹部は全体的にやや膨満しており,腸雑音は軽度低下していた．腹痛は自制範囲内であり食欲低下もなかったが便秘気味であった．下肢に軽度浮腫を認めた.

入院時検査所見（Table 1）：末梢白血球8500/mm³と正常であったが，CRPは16.5mg/dlと高値であった．排液は軽度混濁し，フィブリンが析出しており，細胞数は2032/mm³と著明に増加していた．又排液の細胞はリンパ球が94%を占めていた．生化学的にはTP5.2g/dl，ALB2.3g/dlと低蛋白血症を呈していた．BUN,Cr.は最近数カ月間と変わりなかったが，ChE及びLDHは低下していた．胸部及び腹部X線写真では特に異常は認められなかった.

入院後の臨床経過（Fig. 1）：11月18日よりCAPD液にヘパリン及びセファゾリン0.25g/1 bagを添加し，セファゾリン1g/日，ゲンタマイシン40mg/日を4日間全身投与した．自覚症状はほとんどなく，発熱も認められなかったが，CRPの高値が持続するためセフタジジム1g/日，及びピペラシリン1g/日に変更した．しかし，依然排液は混濁しており，CRPも低下しないので，第19病日CAPDカテーテル抜去し以後血液透析に変更した．その後，経過良好でシプロフロキサシン600mg/日内服に変更し，第51病日にはWBC 6500/mm³，CRP0.7mg/dlと検査所見も正常化し外泊可能にまで回復した．その間のCAPD療法中の9回の排液検査では（1）細胞数の

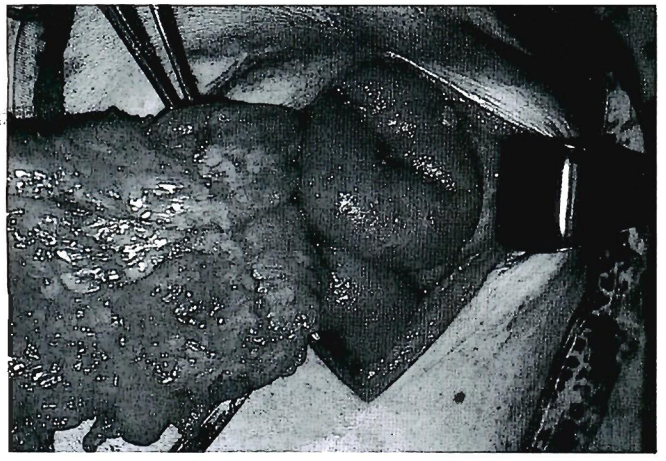

Fig. 2. A gross view of the omentum showing white nodules.

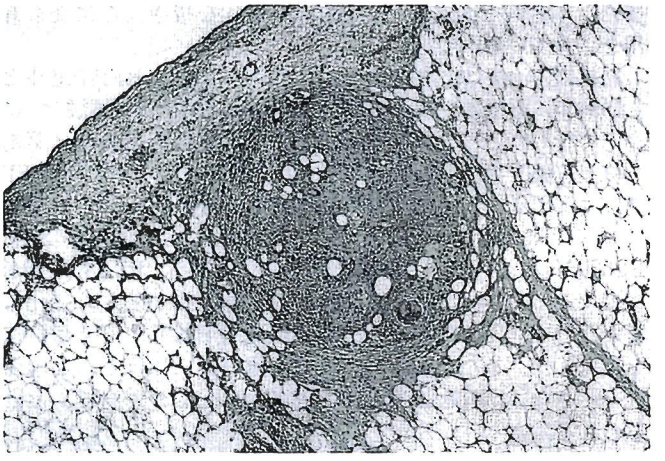

Fig. 3. A photomicrograph of the specimen showing tuberculpsis.

平均 1588個/mm³（2）リンパ球：多形核球＝92.2％：7.8％であり，細菌及び真菌は検出されなかった．しかし，第74病日頃から湿性咳嗽，悪寒等上気道炎症状を呈し腹水が貯留し始めた．腹水は黄色透明，蛋白濃度は3.9g/dl，比重は1.029，リバルタ反応は陽性であった．その後，次第に腹部膨満が増強し，抗生剤に反応しない腹膜炎が遷延し麻痺性イレウスを呈した。また全身状態が極度に悪化し，腹部CTにて腫瘍も否定できず第94病日試験開腹した．その結果，著明に肥厚した大網は前腹壁と広範囲に癒着していたが，用手的に剥離可能であった．また大網及び腸管漿膜の表面には粟粒大の白色の結節を多数認めた（Fig. 2）．組織像を（Fig. 3）に示すが乾酪壊死，類上皮細胞，ラングハンス巨細胞からなる肉芽腫で，病理組織学的に結核腫と診断された．第98病日よりINH300mg/日，SM500mg/3日，RFP450mg/日，EB500mg/日の抗結核4者療法を開始し，投与23日後にはWBC7400/mm³，CRP2.8mg/dl，体温36.5度となり，結核性腹膜炎は改善傾向にあった．しかし，その後胸水と共にメチシリン耐性ブドウ球菌及び緑膿菌による肺炎等を併発し，強力な治療にもかかわらず多臓器不全により第193日死亡した．採取した胸水は黄色透明，蛋白濃度3.1g/dl，比重は1.027，リバルタ反応陽性，ADAは9.9U/lであった．全経過を通じCAPD排液，腹水，胸水，喀痰，便から塗抹及び培養では結核菌は検出されなかった．剖検は家族の同意が得られず実施しなかった。

考　察

尿毒症では，リンパ球の異常により細胞性免疫が低下していることが以前より知られており，そのため結核に罹患しやすいとされている[1]．これまでの報告[2-5]によると，透析患者の約3～5％に結核がみられ，一般住民と比較すれば罹患率は男性で6.4～8.5倍，女性で16～18倍と高く，死亡率は男性8.5～19倍，女性では26～80倍であり，原疾患別では嚢胞腎，糖尿病に多く，また肺外結核が61％を占めていることなどが特徴とされている．更に，透析導入早期の発症が多く，有症期間は短い傾向がある．本症例は高血圧症を背景として，透析導入後11カ月で発症した肺外結核であり，強力な抗結核療法で一時は回復傾向にあったが，結果的には有症期間約3カ月であった．慢性透析患者の結核有症期間が短いのは治療に反応しやすい半面，重症化しやすい側面があるためと思われる．また，透析導入後6～9カ月は特にリンパ網内系の異常があると言われている[1]．本症例は免疫力が低下している時期に2度の腹膜炎に罹患した後，内因性の結核が一気に重症化したと思われる．

腹膜炎は通常3～5日で治癒するので，72時間以上続く場合はCAPDカテーテルを抜去した方がよいとされているが[6]，CAPDを施行しつつ，結核性腹膜炎の治療に成功した例[7-10]も見られ，最近ではカテーテル抜去は必ずしも必要ではないとする報告もある[11]．しかし，腹膜及び腸に結核病変がある透析患者の致命率は75％[12]であることを考慮すれば，原因不明の持続する腹膜炎ではカテーテルを抜去するのが妥当と思われる．

CAPD療法中に結核性腹膜炎を早期診断するのは極めて困難で，いまだ迅速に確定診断を下すのは容易ではない．というのも，結核症の症状である発熱，倦怠感，体重減少等は元来慢性透析患者にしばしば見られる尿毒症症状と判別し難い側面を持っているからである．また，診断基準を銘記した報告も少ない．林ら[13]はその診断根拠とし1）ツベルクリン反応陽性，2）発熱と腹痛及び排液混濁，3）結核菌の培養と証明，4）排液中のリンパ球優位，5）試験開腹による大網及び腹腔臓器での結核菌証明を重要視している．しかし，細胞性免疫が低下している慢性透析患者はツベルクリン反応が減弱していることが多く[14]，必ずしも病勢を反映しない．星井[15]によると，1993年までにCAPD療法中の結核性腹膜炎は35例報告されており，それらを検討し（1）結核菌が排液塗抹標本で証明される例は約27％と少なく，約61％が排液培養により診断された．（2）一般には結核性腹膜炎ではリンパ球優位が特徴であるが，実際は約41％であった．（3）診断に平均52.5日を要した．（4）結核の既往歴は約29％と述べている．本症例は，排液細胞はリンパ球優位であったが，塗抹及び培養でも結核菌は検出されず試験開腹により，腹膜炎罹患後約20日間を要して診断が確定した．このように結核性腹膜炎の診断には苦慮する場合が少なくなく，PCR法を用いた結核菌検出も疑陽性の存在や，必ずしも活動性を反映していない等慎重に判断することが推奨されている[16]．結局，診断に際しては，臨床症状及び検査所見を総合的に判断し，抗生物質に反応しない不明熱では結核を疑うことが何よりも肝要と思われ

また，本症例で実施した試験開腹のような積極的な検査も有用とされている[17, 18]．

結核症の治療は化学療法が中心であり，INHとRFPを基本とし1996年に厚生省から示された「結核症の基準とその解説」[19] に準じて行われるべきである．しかし，慢性透析患者では薬剤の排泄経路を考慮した投与が望まれる．つまり肝排泄のRFP以外は常用量以下で投与することが求められている．確信例にはINH200mg/1～2日，RFP450mg/日，SM500mg/3日，EB500mg/2～3日が標準的使用量であり[20, 21]，PZAも減量が必要である．本症例は，治療開始時全身症状が著しく悪化していたので，INH300mg，EB500mgを連日投与する4者療法を実施した．また，疑診例には結核菌以外にはほとんど感受性を示さないINHを200mg/日程度投与するのが妥当であると思われる．

結　語

試験開腹により診断がついた結核性腹膜炎を生じたCAPD患者の一例を報告した．結核性腹膜炎は総合的に早期診断をする事が重要で，抗生物質に反応しない不明熱では，悪性腫瘍及び結核も念頭におき診断的治療をする必要があると思われる．

本論文の要旨は第30回九州人工透析研究会総会にて発表した．

文　献

1）稲本　元：尿毒症における免疫不全と結核症．人工透析研究会誌，12：21-36，1979.
2）渡辺　彰：抗酸菌感染症の治療．臨床透析，9：685-691，1993.
3）稲本　元：透析患者と抗酸菌感染症．Infection Control，4：29-32，1994.
4）上村　旭，成田一衛，平沢由平：結核症．臨床透析，2：1013-1016，1986.
5）猪　芳壱，稲本　元：慢性透析患者結核症19例の臨床的検討．腎と透析，10：525-530，1981.
6）平沢由平：透析療法マニュアル．改訂第4版，pp194-196，日本メデイカルセンター，東京，1996.
7）Tsa T.C., Hsu J.C., Cho L.H. and Lee M.L.: Tuberculosis peritonitis in a child undergoing continuous ambulatory peritoneal dialysis. Acta. Paediatr. Sin. 35：455-459，1994.
8）Cheng I.K., Chan P.C. and Chan. M.K.: Tuberculosis peritonitis complicating long-term peritoneal dialysis. Report of 5 cases and review of the literature. Am. J. Nephrol. 9：155-61，1989.
9）Mckerrow K.J. and Neale T.J.：Tuberculosis peritonitis in chronic renal failure managed by continuous ambulatory peritoneal dialysis. Aust. N. Z. J. Med. 13：343-347，1983.
10）伊良部徳次，宮内義浩，渡辺　隆，村上信乃：カテーテルを抜去せずに成功した結核性腹膜炎合併CAPD例．腎と透析，34：131-134，1993.
11）Lui S.L., Lo C.Y., Choy T.M., Lo W.K. and Cheng I.K.：Optimal treatment and long-term outcome of Tuberculosis peritonitis complicating continuous ambulatory peritoneal dialysis. Am. J. Kidney Dis. 28：747-751，1996.
12）稲本　元：透析患者の結核症．透析会誌，20：165-176，1987.
13）林　弘，内山哲史，中出淳子，鈴木めぐみ，中村千歳，北本美幸，高橋美子，大川幸代，西川恵子，後藤まり子，山越きみ子，中野純子，堀江美紀子，林　孝子，山端　荘周，大川正法，蔵下　恵：CAPD療法中に結核性腹膜炎を併発したPoly-cystic kidneyの1例．腎と透析，25：531-534，1988.
14）沼田　明，田村雅人，秋山欣也，秋山昌範，蛙　典子，大久保伊都子：慢性透析患者におけるPHA皮内テスト，PPD皮内テストの経年変化の検討．透析会誌，21：455-458，1988.
15）星井桜子，門脇純一：CAPD施行中に結核性腹膜炎および腹壁膿瘍を発症した小児例．透析会誌，26：1639-1643，1993.
16）渡辺　彰，徳江　豊，藤村　茂：最近の結核症について－疫学・迅速診断・治療・予防のポイント－．日本医事新報，3844：1-6，1997.
17）宍戸　洋，浅木　茂，大槻昌男，石井元康，柳沼信久，西村敏明，後藤由夫，藤倉良裕，鈴木富夫，吉田太一，関野　宏，小野寺　進，寺沢良夫，中村克宏：血液透析患者にみられた結核性腹膜炎の2例．腎と透析，18：385-391，1985.
18）並木重隆，三浦克也，大塚棲子，東原　進，畑　日出夫，清水信明，木村　康，熊谷悦子，加茂　悦，武藤　巌：不明熱を呈し腹腔鏡にて結核性腹膜炎と診断し得た透析患者の1例．透析会誌，19：865-869，1986.
19）厚生省保険局エイズ結核感染症課：結核医療の基準とその解説．結核予防会1996.
20）薄田芳丸，上村　旭，大森　伯，高橋幸雄，鈴木正司，新垣　学，酒井信治，湯浅保子，田尻正記，今井久弥，平沢由平，関根　理，高橋昭二，青木　卓：透析患者における結核の化学療法．透析会誌，12：421-422，1979.
21）深川聖三郎，稲垣王子，日和名真名，中谷真士，松岡泰子，中西清彦，平岡敬介，高光義博：糖尿病性腎症の透析患者の結核症について．透析会誌，26：1757-1761，1993.