琉球大学学術リポジトリ

［原著］エナメル上皮腫の臨床所見と治療法に関する検討

メタデータ	言語:
	出版者: 琉球医学会
	公開日: 2010-07-02
	キーワード (Ja):
	キーワード (En): odontogenic tumor, ameloblastoma, clinicostatistical evaluation
	作成者: 狩野, 岳史, 砂川, 元, 諸岡, 真, 新崎, 章, 新垣, 敬一, 森田, 奈苗, 知念, 克二, 甲元, 文子, 立津, 政晴, 山口, ゆかり, 山田, 桂子, 藤井, 信男, Kano, Takeshi, Sunakawa, Hajime, Morooka, Makoto, Arasaki, Akira, Arakaki, Keiichi, Morita, Nanae, Chinen, Katsuni, Komoto, Fumiko, Tatetsu, Masaharu, Yamaguchi, Yukari, Yamada, Keiko, Fujii, Nobuo
	メールアドレス:
	所属:
URL	http://hdl.handle.net/20.500.12000/0002016214

エナメル上皮腫の臨床所見と治療法に関する検討

狩野岳史[1,2]，砂川　元[1]，諸岡　真[1]，新崎　章[1]
新垣敬一[1]，森田奈苗[1]，知念克二[1]，甲元文子[1]
立津政晴[1]，山口ゆかり[1]，山田桂子[1]，藤井信男[2]

[1]琉球大学医学部高次機能医科学講座顎顔面口腔機能再建学分野
[2]沖縄県立中部病院歯科口腔外科

（2005年4月1日受付，2005年5月10日受理）

Study on clinical findings and treatment of ameloblastoma

Takeshi Kano[1,2], Hajime Sunakawa[1], Makoto Morooka[1], Akira Arasaki[1]
Keiichi Arakaki[1], Nanae Morita[1], Katsuni Chinen[1], Fumiko Komoto[1]
Masaharu Tatetsu[1], Yukari Yamaguchi[1], Keiko Yamada[1] and Nobuo Fujii[2]

[1]*Department of Clinical Neuroscience Oral and Maxillofacial Functional Rehabilitation Faculty of Medicine, University of the Ryukyus*
[2]*Department of Dentistry and Oral Surgery, Okinawa Chubu Hospital*

ABSTRACT

We retrospectively analyzed the treatment results of 21 ameloblastoma cases over the past 14 years (1988 to 2002). Results were summarized as follows: 1. The sample consisted of 16 males and 5 females with ages between 9 to 68 years (average 29.6 years). 2. Two cases were found in the maxilla and 19 cases in the mandible. 3. Radiography revealed 10 cases of unilocular, 7 of multilocular, and 2 of honeycomb. 4. Pathologically, 12 cases were plexiform type, 6 were follicular type, and 3 were acanthoma type. 5. Two cases underwent marsupilization, 15 cases underwent enucleation followed by removal of adjacent bone, and 4 cases underwent radical treatment (1 partial maxilloectomy, 1 marginal resection of mandible, 1 block resection, 1 hemimandiblectomy). 6. The rate of recurrence was 9.5%. There was no recurrent cases following radical treatment. These results suggested that conservative surgical treatment is choice for ameloblastoma. *Ryukyu Med. J., 24(1) 11～17, 2005*

Key words: odontogenic tumor, ameloblastoma, clinicostatistical evaluation

緒　言

エナメル上皮腫は，歯原性腫瘍の中で頻度の高い外胚葉性の腫瘍である．発育は緩慢で組織学的には良性腫瘍であるが，浸潤性に増殖するものもある．また，しばしば再発を起こすこともあり，稀ではあるが悪性経過をたどるものもある．そのため治療法に関しては，周囲組織を含めた顎骨切除が一般的に推奨されてきた[1]．当教室の古堅ら[2]も，1973年9月から1988年1月までの14年4か月間における本腫瘍の検討を行い，顎骨切除が18例中13例（72.0%）に適用されていたことを報告した．しかし近年，QOLの関心も高まり，本腫瘍の治療に対して，口腔の形態や機能を温存することを目的とした外科的保存療法に関する検討が各施設から報告されている[4-6]．琉球大学医学部附属病院歯科口腔外科でも既報告以降，本腫瘍の治療に対し，原則として保存療法を行うようになっている．そこで今回われわれは，1988年2月以降の症例を分析することを目的に検討を行ったので報告する．

対象および方法

対象は，1988年2月から2002年12月までの過去14年

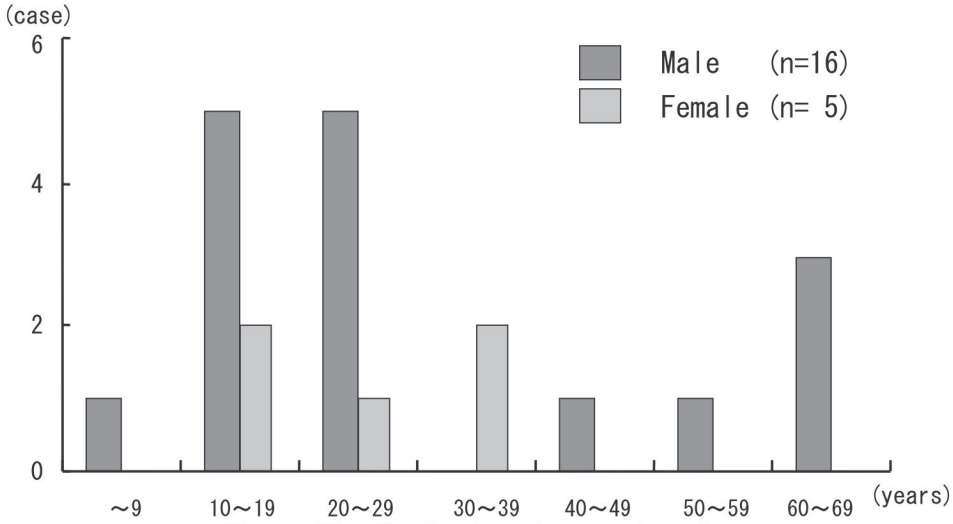

Fig. 1 The distribution of age and gender

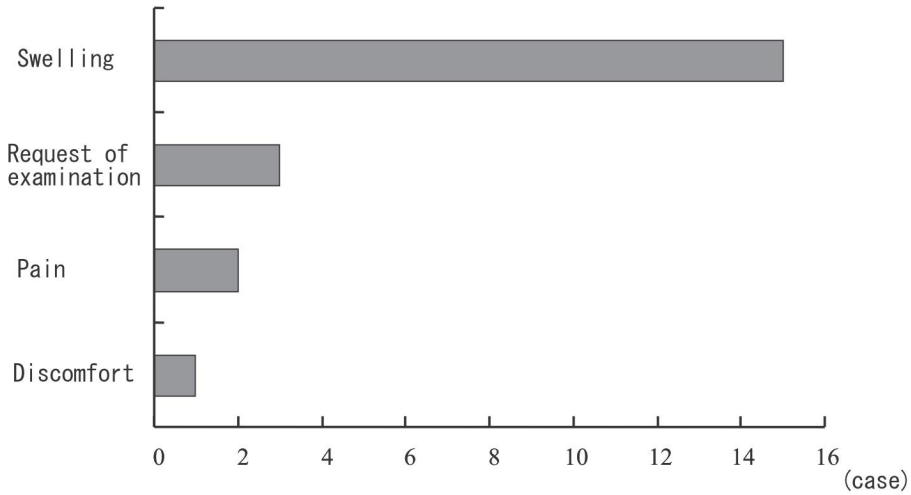

Fig. 2 Distribution of chief complaint

11か月間に琉球大学医学部附属病院歯科口腔外科を受診し，病理組織学的にエナメル上皮腫と診断され加療を行った21例である．これらの症例について，性別，年齢，主訴，来院までの期間，発生部位，X線所見，病理組織学的分類，治療内容，治療成績について検討を行った．腫瘍の部位は，腫瘍の近遠心的中心を発生部位とした．病理組織学的分類は，1992年のWHO分類[7]に従った．X線所見は，古木ら[8]の判定基準を参考にX線写真上で辺縁のscallopingを示すものの，隔壁は存在せず，loculeは単一であると考える場合を単房性，2ないし数個のloculeから構成され，各loculeは比較的大きく，それらのX線写真上隔壁の存在を認める場合を多房性，多数の小さなloculeから構成されて，loculeの密集度は高く，それらの間の隔壁は明瞭である場合を蜂窩状とした．

結　果

1．初診時年齢および性別

年齢は最低9歳，最高68歳で平均年齢は29.6歳であった．10歳代が7例（30.0%）と最も多く，30歳代以下が14例（60.0%）と半数以上を占めていた．性別では男性16例（76.2%），女性5例（23.8%）と男性に多く，男女比は3.2：1であった（Fig. 1）．

2．主訴および来院までの期間

主訴では顎骨の膨隆または顔面の腫脹が15例（71.4%）と最も多く，以下，精査依頼，疼痛，違和感の順であった（Fig. 2）．来院までの期間では，最短期間は7日，最長期間は26か年であり，6か月から1年未満が7例（30.0%）と最も多く認められた．また，1年未満の来院期間の症例が21例中15例（71.4%）と半数以上を占めて

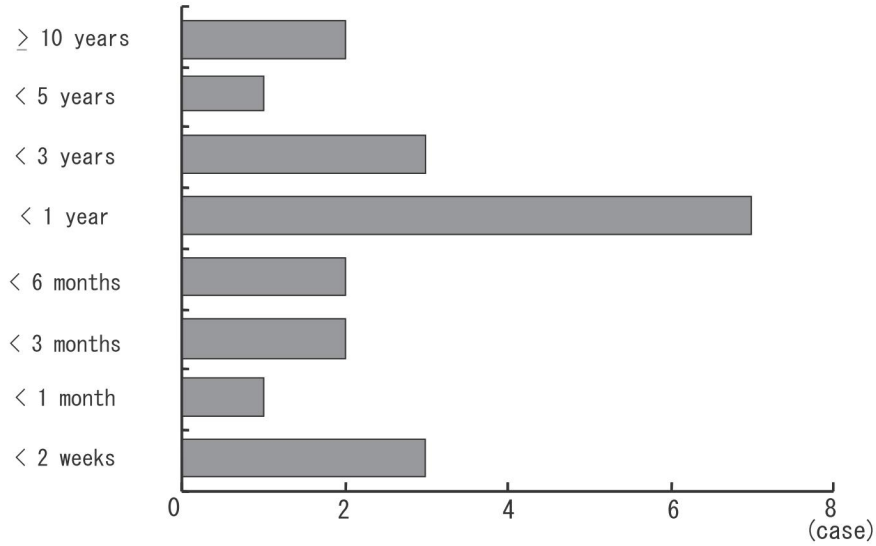

Fig. 3 Distribution of period from recognizing symptoms to visiting our hospital

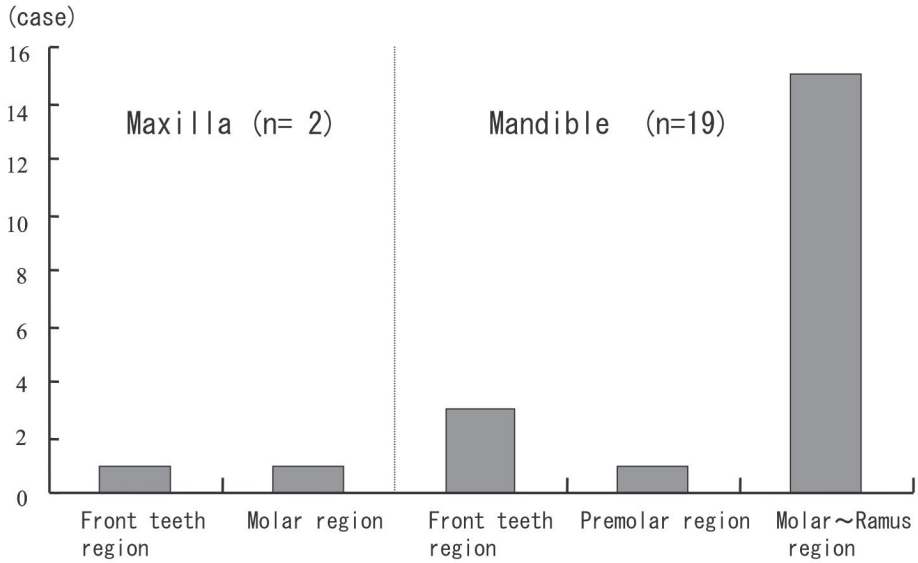

Fig. 4 Anatomical distribution of ameloblastoma

いた（Fig. ３）.

３．発生部位

上顎は２例（9.5%），下顎は19例（90.5%）と下顎に多く認められた．部位別についてみてみると，上顎は前歯，大臼歯部に各１例，下顎は前歯部３例，小臼歯部１例，大臼歯・下顎枝部15例であった（Fig. ４）.

４．X 線所見と組織所見

周辺性エナメル上皮腫の２例を除く19例についてみてみると，単房性が10例（52.6%）と最も多く，多房性７例（36.8%），蜂窩状２例（10.6%）であった．WHO分類による組織型は，plexiform type 12例（57.1%）が最も多く，ついで follicular type ６例（28.6%），acanthomatous type ３例（14.3%）であった．X 線所見と組織所見の関係についてみてみると，単房性では plexiform type 6例（60.0%），follicular type 3例（30.0%），acanthomatous type １例（10.0%）であった．多房性では plexiform type ６例（85.7%），follicular type１例（14.3%）であり，蜂窩状では，follicular type, acanthomatous type 各１例（50.0%）であった（Fig. ５）.

５．治療法

初回治療法は腫瘍摘出後，周囲骨をバーにて一層削除し，創面は開放創とした全摘出が15例（71.4%）と最も多く認められ，次いで開窓療法２例（9.5%）であった．年齢との関係についてみてみると，30歳代以下の16例では，全摘出14例（87.5%），開窓療法２例（12.5%）であった．40歳代以上では，全摘出，上顎部分切除，下

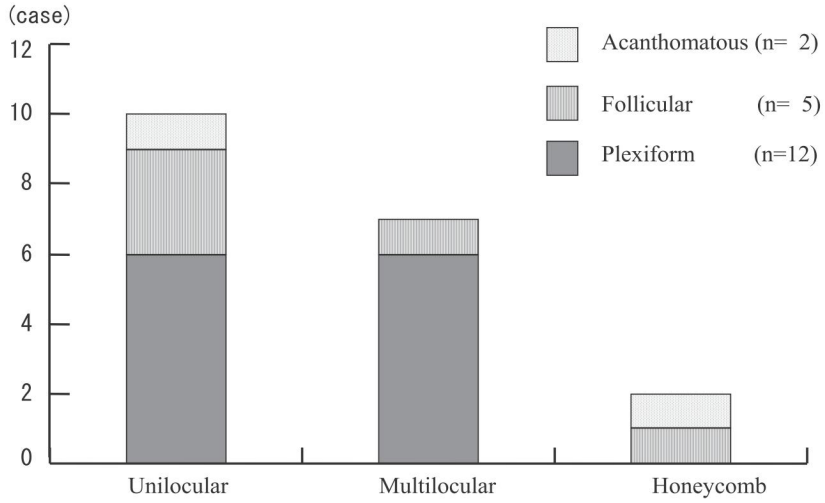

Fig. 5 The distribution of radiography type and pathological type

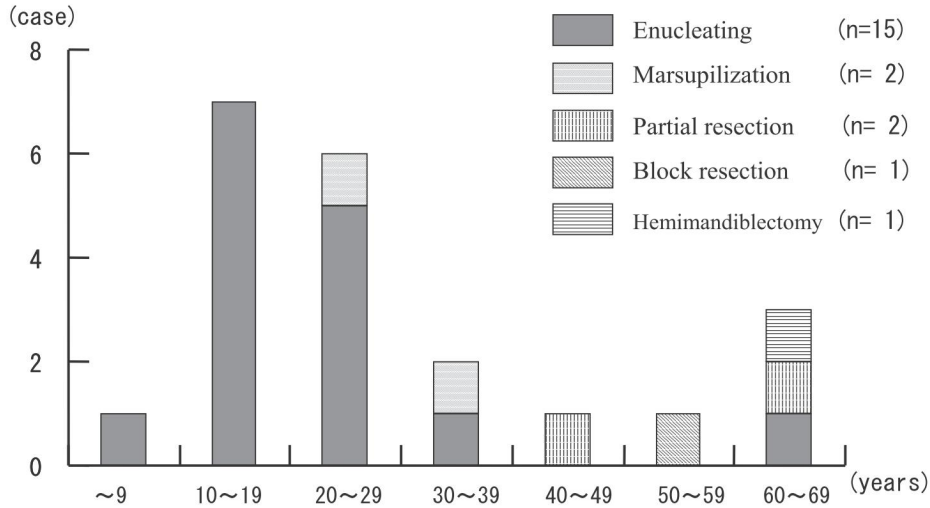

Fig. 6 The distribution of age and surgical procedure

顎辺縁切除，下顎骨区域切除，下顎骨半側切除が各1例（20.0%）に行われていた（Fig. 6）．X線所見との関連についてみてみると，単房性では，全摘出9例（90.0%），開窓療法1例（10.0%）であり，多房性では，全摘出5例（71.4%），開窓療法，下顎骨区域切除が各1例（14.3%）で，蜂窩状では，全摘出，下顎骨半側切除が各1例（50.0%）に行われていた（Fig. 7）．

6．治療成績

全症例中2例（9.5%）に再発が認められた．再発した2例は，X線所見的に多房性を呈しており，組織型は，follicular typeとplexiform typeであった．いずれも初回治療は全摘出が行われ，再発は残存歯の歯根部に認められた．再発後，症例1は隣在歯の抜歯と全摘出が行われ，症例2は下顎辺縁切除が行われた．現在，再発もなく経過良好である（Table 1）．

考　察

エナメル上皮腫は口腔領域に発生する代表的な歯原性腫瘍であり，臨床病理学的研究も多数報告されている[1-6,8-15]．今回，1988年2月から2002年12月までの過去14年11か月間に当科で加療したエナメル上皮腫21例を対象に古堅ら[2]による既報告と比較検討を行った．その結果，以前の治療法では72.0%に顎骨切除が適用されていたが，今回の検討期間では19.1%にすぎず，外科的保存療法が8割以上を占めていた点が大きな違いであった．一方，性・年齢・主訴・来院期間・下顎における発生部位・X線所見に関しては，ほぼ同様な傾向であった．これらのことより，外科的保存療法は口腔の機能や形態を温存させる有用な治療法であると考えられた．以下，今回の結果について諸家の報告と比較検討し，考察する．

年齢分布に関する従来の報告[3,10]では20歳代が多く，

Table 1 Summary of recurrenced cases

Case no.	Gender	Age	Radiography type	Pathological type	Operative methods	Period to recurrence	Site of recurrence	Operative methods for recurrence
No, 1	Male	29	Multilocular	Plexiform	Enucleating	4 years	At the dental root region of the right mandibular canine and first premolar	Enucleating
No, 2	Male	61	Multilocular	Follicular	Enucleating	9 years	At the dental root region of the left mandibular canine, first premolar and second premolar	Marginal resection of mandible

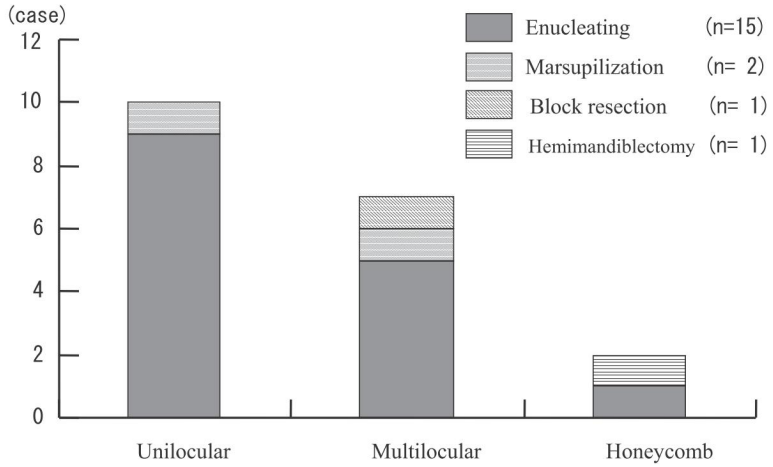

Fig. 7 The distribution of radiography type and surgical procedure

10～40歳代にかけて約80～90%発生すると言われている．今回の検討では，10歳未満から60歳代に分布し，10歳代が7例（30.0%）と最も多く，30歳以下で76.2%と半数以上を占め，佐藤ら[1]，畑田ら[3]の報告と同様な結果であった．また，平均年齢に関しては，35歳前後との報告[2,4,10-12]が多いが，今回の検討では29.6歳とやや低い傾向を示し，佐藤ら[1]の報告と同様な結果であった．

性別に関しては，自験例の男女比は3.2：1と男性に多く認められ，これまでの報告[1,3,4,12]と同様な結果であった．しかし，女性に多いとする報告[13]や性差はないとする報告[10,11,14]もみられることより，性差に関しては明確ではないとも考えられた．

主訴は，顎骨の膨隆または顔面の腫脹が15例（71.4%）と最も多く，従来の報告[2,4,10-12]と同様な結果であり，本腫瘍が無痛性に増大することが示唆された．その他，疼痛や違和感を訴えたものは，感染による二次的な症状と思われた．

来院期間に関し，今村ら[10]は平均期間5.7年，堂原ら[11]は4.3年と報告しており，本腫瘍における症状の自覚から受診までの期間は，一般的に長いといわれている．しかし，今回の検討では，来院期間が1年未満の症例が半数以上を占めており，横林ら[12]，大亦ら[14]の報告と同様に比較的短い傾向を示した．

部位別頻度に関しては，下顎に多く，上顎の発生率は数パーセントとの報告が多い[11,12,15]．今回の検討でも，下顎に発生した症例は19例，上顎は2例で，下顎の発生頻度は上顎の発生頻度の9.5倍であり，過去の報告と同様であった．また，欧米でのエナメル上皮腫における上顎症例の頻度は20%前後であることから，人類集団により発生頻度が異なること[15]も考えられる．下顎における発生部位では，下顎枝・大臼歯部15例，続いて前歯部3例，小臼歯部1例とほとんどが下顎臼歯部に認められ，針谷ら[4]，森田ら[9]の報告と同様であった．上顎における発生部位では，前歯・上顎大臼歯部に各1例であり，畑田ら[3]の報告と同様に部位における差異は認められなかった．発生部位別の年齢に関しては，下顎枝・

大臼歯部症例では若年者，前歯・小臼歯部では中高年者が多いと報告されている[1,2,9]．今回の検討でも下顎枝・大臼歯部は10～30代に多い傾向が認められ，下顎前歯部では30・50代が各1例に認められた．

本腫瘍のX線像は，比較的境界が明瞭なX線透過像を呈し，単房性から多房性，さらに蜂巣状や泡沫状を示すものがある．また，一般に単房性と多房性の2型に分類している報告[4-6,12]と，単房性，多房性および蜂巣状（泡沫状）の3型に分類している報告[1,2,8,10,11,14,15]が認められる．今回の研究で単房性が10例と多く認められたが，単房性が最も多いとする報告[1,2,4,5,9,10]もあれば，多房性が多いとする報告[6,11,12,14]もある．年齢との関係について森田[9]は，単房型は10～20代が多く，蜂巣型と混合型は年齢が高く，多房性は，各年代とも比較的均一に分布していたと報告している．今回の検討でも単房性は多房・蜂巣型より低年代にみられる傾向であった．発生部位とX線像との関係については，下顎枝・大臼歯部症例では単房性，前歯・小臼歯部では多房性が多いと報告されている[1,2,9]．部位とX線像における特徴について森田[9]は，以下のことを考察している．前歯部では，骨稜が比較的太く水平に配列していることより，腫瘍は太い骨稜間に浸潤増殖することで蜂巣型を示す．一方，大臼歯部は，骨稜が歯根端から放射状に配列し，下顎骨の下半分に近づくにしたがい疎となり，下顎底部では認められないため下方に向かって速やかに増殖し，単房性や多房性を示すものと考えられる．しかし，今回の検討では，下顎枝・大臼歯部における単房性と多房性のX線透過像はほぼ同数で，部位とX線像との間に明らかな関連は認められなかった．

1992年のWHO分類[7]では，エナメル上皮腫の組織学的定型像としてfollicular typeとplexiform typeを挙げ，そのcellular variationとしてacanthomatous type，granular cell type，unicystic ameloblastma，other variationに分類している．今回の検討では，plexiform typeが12例（57.1%）と最も多く，佐藤ら[1]，堂原ら[11]の報告と同様であった．X線所見との関係につては，plexiformは単房性が多く，follicular typeは多房性や蜂巣状を呈することが多いといわれている[8,9]．一方，佐藤ら[1]，針谷ら[4]は明らかな関連はないと報告している．今回の検討では，単房性はplexiform typeが最も多く，次いでfollicular type，acanthomatous typeの順であり，多房性では，plexiform typが8割以上を占めており，蜂窩状では，follicular type，acanthomatous typeは各1例に認められた．

本腫瘍の治療法は外科療法が主体に行われており，顎骨離断や部分切除などの顎切除を行う根治療法と，掻爬や摘出を行う外科的保存療法に大別される[2,4]が，処置方法によりしばしば再発し，悪性化をきたすことからも，悪性腫瘍に準じた顎骨切除が基本とも言われている[1]．特に，上顎に発生した本腫瘍に対しては，上顎骨の骨皮質が薄いため，骨膜に拡大しやすく，眼窩，翼口蓋窩，頭蓋底に浸潤するといったことがある．そのため，上方や後方へ進展したものに対しては，健康組織を含めてen blockで切除する根治療法の配慮が必要であることが指摘されている[15]．自験例における根治療法は，腫瘍が広範囲に進展し下顎下縁を超え，周囲軟組織にもおよび保存的治療が困難であった2症例と，上顎，下顎に生じた周辺性エナメル上皮腫の各1例に適用した．その結果，大亦ら[14]の報告と同様に再発は認められなかった．一方，本腫瘍の特徴として，発育は緩慢で自覚症状に乏しいことから，初診時すでに広範囲に進展している症例もあり，このような症例に再建術を行っても，顔貌の変形や口腔機能の低下は避けられず，特に，顎骨の成長期にある若年者では問題が多い[1]．これらのことからも，外科的保存療法の有用性に関する検討[8,9]も認められる．今回，自験例において外科的保存療法は，腫瘍が比較的小さいか，あるいは，大きく進展していても，顎骨欠損部の骨治癒が期待できる17症例に対して適用されていた．今村ら[10]は，治療法とX線写真所見との関連において，摘出後開放は単房性透過像，顎骨切除は多房性透過像に対して基本的に行っていると報告している．今回の検討では，X線写真所見にかかわらず保存療法が多く行われており，針谷ら[4]の報告と同様であった．

自験例の再発率は9.5%で，21症例中，摘出術を行った2症例に認められ，針谷ら[4]（14.3%），横林ら[12]（40.0%），上田ら[6]（59.3%）の報告と比較して良好な成績であった．畑田ら[3]は，本腫瘍の特徴として，結合織性の皮膜が不完全なため，Havers管内や周囲の骨髄腔内に浸潤し不規則に骨組織を吸収することより，摘出術を適用した場合，とり残される可能性が高く再発が多くなることを指摘している．自験例における外科的保存療法の治療成績が良好であったのは，腫瘍摘出後に徹底した周囲骨の削合を行ったことによるものと考えられた．再発とX線所見の関係では，多房性透過像に多いと報告されている[1,4,14]．自験例における再発した症例のX線所見も同様に多房性を呈していた．再発と組織型との関係では，佐藤ら[1]，大亦ら[14]は，follicular typeに，針谷ら[4]は，acanthomatous typeに多いと報告している．自験例の再発した症例の組織型は，plexiform typeとfollicular typeであった．尚，再発した2症例は有歯顎者であり，その歯槽部の骨梁密度は高く，腫瘍が浸潤性に増殖する傾向がある[1]こと，また，摘出掻破が十分に行えなかったことが再発の原因として考えられた．今後は，抜歯を含めたこれまで以上の骨削除を考慮することが重要であろうと思われた．

今回の検討より，摘出術は適応症例の選択と術式の工夫によって再発率を低下させ，エナメル上皮腫の治療法としては有用であると考えられた．一方，再発した本腫瘍は，初回治療時に比べて腫瘍細胞は低分化傾向を示し，

さらに，細胞密度は増加し，増殖活性が高くなることから，治療が困難になることが指摘されている[4]．今回，再発した症例に対し，十分な骨削除と下顎辺縁切除，および腫瘍に隣在している歯の抜歯を行った結果，経過は良好である．しかし，本腫瘍の特徴として，再発までの期間が長く[11,14,16]，さらに，再発を繰り返し悪性化することも指摘されている[3,12]．今後も本腫瘍の摘出後には，長期間にわたる経過観察を行い，早期に再発を発見し対応することが重要であると考えられた．

まとめ

1988年から2002年までの過去14年間におけるエナメル上皮腫21例の臨床的検討を行った．

1．年齢は最低9歳，最高68歳（平均:29.6歳），性別は男性16例，女性5例であった．
2．2例は上顎，19例は下顎に認められた．
3．周辺性エナメル上皮腫2例を除く19例のX線所見では，単房性10例，多房性7例，蜂窩状2例であった．
4．組織所見では，plexiform type 12例，follicular type 6例，acanthomatous type 3例に認められた．
5．治療法に関しては，開窓療法2例，全摘出15例で，根治療法が4例（上顎部分切除，下顎辺縁切除，下顎骨区域切除，下顎骨半側切除が各1例）であった．
6．根治療法を行った症例に再発は認められなかったが，全例における再発率は，9.5%と良好であった．

以上より，保存療法は，症例の選択と術式の工夫によって再発率を低下させることができるため，エナメル上皮腫の治療法の選択肢となりうることが示された．

文　献

1）佐藤　明，中島純一，鄭　漢忠，野谷健一，福田博，船岡孝誠，飯塚　正，向後隆男，雨宮　璋：下顎骨エナメル上皮腫の臨床・組織所見および治療法の検討．口腔腫瘍8：45-53，1996.
2）古堅京子，山城正宏，砂川　元，金城　孝，喜舎場学，仲宗根康雄，友寄喜樹：エナメル上皮腫の臨床病理学的検討．日口外誌35：2705-2710，1989.
3）畑田憲一，野間弘康，片倉　朗，山　　満，高野正行，井出愛周，高木多加志，矢島安朝，柴原孝彦，柿澤　卓，外木守雄，山根源之：エナメル上皮腫の治療法に関する臨床統計的検討．口腔腫瘍11：143-150，1999.
4）針谷靖史，関口　隆，米倉宣幸，中野敏明，野口誠，平塚博義，永井　格，小浜源郁：エナメル上皮腫97例の臨床病理学的検討．口腔腫瘍9：101-107，1997.
5）小木曽政則，上田　実，野村岳嗣，藤内　祝，水谷英樹，金田敏郎：エナメル上皮腫の治療と予後に関する研究，第2報開窓療法後の病巣部のエックス線学的，病理組織学的変化について．口科誌43：497-483，1994.
6）上田　実，古根　亮，山家　誠，丹羽大治，藤内祝，水谷英樹，金田敏郎：エナメル上皮腫の治療と予後に関する研究．口科誌43：54-65，1989.
7）Kramer, I.R.H., Pindborg, J, J., Shear, M.: Histological typing of odontogenic tumors : WHO International Classification of Tumors. 2 nd ed, Springger Verlag, Berlin, 1992.
8）古木良彦，藤田　實，堤成　隆，谷本啓二，和田卓郎，伊集院真邦：エナメル上皮腫のX線学的検討，病理組織型との関連について．口科誌 37：179-185，1988.
9）森田章介：下顎エナメル上皮腫の性状ならびに治療法に関する研究．日口外誌 39：544-559，1993.
10）今村晴行，向井　洋，若松常信，川島清美，高木公康，金城文彦，山下佐英：エナメル上皮腫に関する臨床的・病理学的研究．口科誌43：95-100，1994.
11）堂原義美，杉原一正，藤波好文，向井　洋，鶴野一洋，友利優一，五反田盛孝，井野上俊郎，基　政敏，藤崎　誠，永浜俊宏，今村光俊，山下佐英：エナメル上皮腫の臨床病理学的検索．日口外誌27：435-441，1981.
12）横林敏夫，横林康男，常葉常雄，福島祥鉱：エナメル上皮腫41症例の臨床病理組織学的検討．日口外誌27：417-421，1981.
13）清水正嗣：北西ドイツ顎外科教室におけるエナメル上皮腫54例の臨床的および病理学的研究，第一報．臨床統計的観察及びX線的所見について．口病誌30：122-127，1963.
14）大亦哲司，森田展雄，和田　健，宮田和幸，武用由加，畠　祥子，坂本忠幸：エナメル上皮腫の臨床病理学的研究．口腔腫瘍8：16-24，1996.
15）森田章介，有家　巧，上月　清，中島正博，堀井活子，野坂泰弘，角熊雅彦，廣田克征，赤根昌樹，岡野博郎：上顎エナメル上皮腫の臨床統計的観察．日口外誌 39：1341-1343，1993.
16）遠矢東誠，河原　康，堀田文雄，白水敬昌，宮地斉，水島睦枝：下顎骨区域切除21年後，断端軟組織に再発したエナメル上皮腫の1例．日口外誌 47：350-355，2001.