琉球大学学術リポジトリ

[原著]副腎腫瘍の局在診断に関する検討

メタデータ	言語: Japanese 出版者: 琉球大学医学部 公開日: 2014-07-18 キーワード (Ja): キーワード (En): 作成者: 村井, 勝, 佐々木, 光信, 大澤, 炯, 田崎, 寛, Murai, Masaru, Sasaki, Mitsunobu, Osawa, Akira, Tazaki, Hiroshi メールアドレス: 所属:
URL	http://hdl.handle.net/20.500.12000/0002016259

琉大保医誌 4 (2)：138～154，1981.

副腎腫瘍の局在診断に関する検討

琉球大学医学部附属病院泌尿器科
村井　勝　佐々木光信　大澤　炯

慶応義塾大学医学部泌尿器科学教室
田崎　寛

はじめに

近年副腎疾患，とくに外科的治療の対象となる副腎腫瘍の報告が増加している．これはpeptideおよびsteroid hormoneのradioimmunoassayなどによる内分泌学的検査法の進歩，血管造影，ＣＴなどの画像診断法の進歩が大きな要因であり，さらには内科医をはじめとする一般医家のこの領域に対する認識が高まっていることも見逃せない要因と思われる．この副腎腫瘍に対し外科的治療を行う際，術前に腫瘍の局在診断が確立されれば，患側副腎への到達は容易となり，手術時間の短縮，手術侵襲の軽減をはかることができる[1]．

われわれは，琉球大学医学部附属病院泌尿器科および慶応義塾大学病院泌尿器科でとり扱った外科的副腎疾患についてふりかえり，腫瘍の局在診断法に関し検討を加えたので報告する．

対象および方法

著者らが経験した外科的副腎疾患は74例であるが，このうちわれわれの施設で副腎静脈造影が行われるようになった1970年以降の症例，61例を今回の研究の対象とした．その疾患別うちわけはtable 1のとおりである．疾患別症例数に多少の偏りはあるものの，手術対象となる副腎の疾患の大部分を網羅していると考えられる．

局在診断法としてはいわゆる画像診断法として，腹部単純写真，静脈性腎盂撮影（ＩＶＰ）（時にNephrotomography併用），断層撮影併用による気体後腹膜撮影（pneumoretroperitoneography，以下ＰＲＰtomoと略す．）のほかに，副腎血管造影，radioisotopeによる副腎シンチスキャンなどが行われていた．さらに近年ではＣＴおよび超音波診断法が用いられている．また，副腎静脈造影の際の部位別静脈血ホルモン定量も行われている．これらのうち以下，(1)副腎血管造影，(2)副腎スキャンニング，(3)ＣＴ，(4)超音波診断法，の方法についてのべる．：

Table 1　Surgical Adrenal Diseases

	No. of Cases
Primary aldosteronism	
adenoma	25
Cushing's syndrome	
hyperplasia	2
adenoma	16
carcinoma	2
Pheochromocytoma	8
Virilizing tumor	2
Neuroblastoma	1
Nonfunctioning	
adenoma	1
carcinoma	1
Cyst	2
Myelolipoma	1
total	61

(1)　副腎血管造影

褐色細胞腫を疑われるもの以外は，原則として副腎静脈造影を最初に行った．カテーテルはCook Inc.（Bloomington, Indiana）のgreenで作られた左右用別々の従来より用いられている副腎静脈用カテーテルを用いた[2]．

カテーテルが副腎静脈に挿入されたことが確認されれば，副腎静脈血を採取してホルモン定量に供する．造影剤の注入に際しては，extravasationを起さぬよう細心の注意をはらう．静脈造影で局在のはっきりしないもの，および褐色細胞腫を疑われるものについては，腹部大動脈造影を行った上で，副腎動脈のanatomical mapを知ってから選択的なcatheterization を試み副腎動脈造影を行なう．なお褐色細胞腫の多くは血管に富んでいるので大動脈造影のみで描出されることが多く，静脈造影を必要としない．

(2) 副腎スキャンニング

甲状腺への^{131}Iの集積を抑制する目的で，前処置として1日2回ルゴール液を0.5～1.0ccづつ5日間経口投与し，ルゴール液投与3日目に0.8～1.2mci（多くは1.0mci）の^{131}I-19-iodocholesterolもしくは^{131}I-adosterol（いずれも第1ラジオアイソトープ）を肘静脈より投与する．静注後8日目に東芝製5インチスキヤンナ（RDA－270）にて副腎部のスキャンニングを背側より施行した．

原発性アルドステロン症を疑われる症例では健側と患側の差を明瞭にするために，あらかじめ^{131}I-adosterol投与3日前よりdexamethasone 1日2mgの投与を行う抑制試験を併用した症例もあった．

(3) Computed Tomohraphy（CTスキャン）

経静脈腎盂造影で腎の位置を確認した上で，剣状突起の高さから0.5～1.0cmの間隔で断層撮影した．必要に応じ細くoverlap scanを行った．使用機器は日立CTW typeⅢとGECT-P 8800であった．

副腎静脈カテーテルを挿入しておいて，造影剤を注入しながら断層撮影を行う，いわゆるangio CTを試みた症例もある．

(4) 超音波診断

Aloca USI-51多用途超音波観測装置を使用し，探触子として3MHZ，13φのASU-25Sを使用，腹臥位ときに起座位にてセクター操作により行う．

(5) 部位別静脈血のホルモン測定

副腎静造影の際，左右副腎静脈および右腎静脈直上部下大静脈血，下大静脈分岐部などよりヘパリン採血した部位別静脈血は直ちに血漿に分離，冷凍保存し症例に応じcortisol，aldosterone, norepinephrine，epinephrineをradio-immunoassayにより測定した．

結　　果

1. 原発性アルドステロン症

原発性アルドステロン症25例に対して，血管造影は24例に施行し，副腎スキャンニングは1973年以降の症例中18例に行ない，副腎静脈血のaldosterone定量は18例に行った．

CTおよび超音波診断法は，それぞれ5例と1例にのみ行った．そのほかPRPtomoは1974年以前の症例のうち6例に行われた．

術前の局在診断率は，血管造影は24/24，副腎スキャンニング15/18，部位別静脈血中アルドステロン値18/18，PRP 3/6であった．

CTスキャンの術前局在診断率は5/5，超音波診断法は0/1であった．

PRP tomoは，初期の頃には全例に対して行われていたが，診断率が低いことから，他の画像診断へと変り，あまり行われていない．

症例1では，52才女性の右副腎腺腫による原発性アルドステロン症で，手術により1.2×1.1×0.8cmの腫瘍が摘出された症例の副腎動および静脈造影とPRPtomoのうち(Fig 1)PRPtomoで右腎上極の肝下面内側の脊柱方向への突出を陽性所見としたが，腫瘍は血管造影で明らかなほどには，PRPtomoで読影することが困難であった．PRPtomoを行った6例のうち，はっきりと局在を診断し得たのは2例で，他の1例は局在を疑うことができ，他の診断法の補助診断として使われたが，残りの3例は局在を疑うこともできず正常と診断された．しかし，このうち1例は，既往に右尿管切石術を受けており，右側への気体(air)の注入状態は良好でなかった．

原発性アルドステロン症を呈する腺腫の副腎静脈造影では，Fig. 1C，2A，4Aの如く，静脈の分枝の圧排と，中心に透亮像を有する腫瘤陰影が多かった．副腎静脈造影の他に補助診

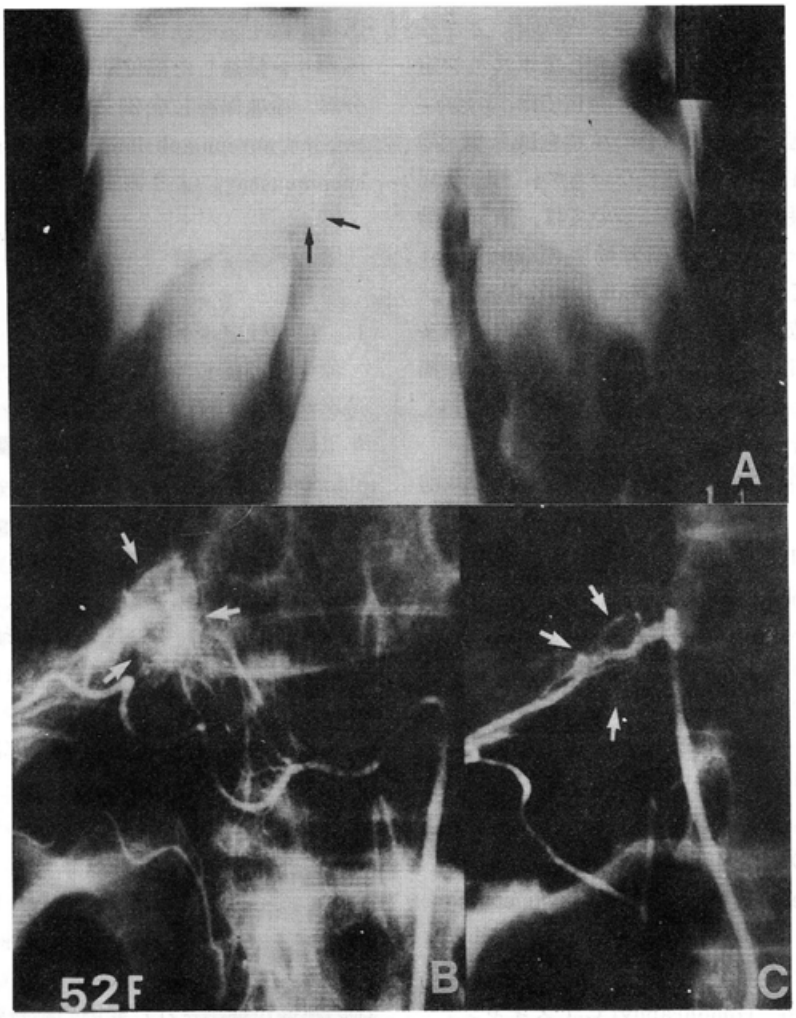

Fig. 1. Case 1. 52 year-old female with primary aldosteronism (right adrenal adenoma)

A. Retroperitoneal pneumogram shows a vague indication of abnormal mass in the right suprarenal area. Diagnosis of the lesion cannot definitely be made on the basis of pneumogram alone.

B. Right middle adrenal arteriogram shows a 1.3cm cm aldosteronoma (arrows).

C. Right adrenal venogram demonstrates a mass (arrows). The adrenal veins are distorted as they drape around the lesion.

断法として行っている選択的副腎動脈造影により腫瘍の存在が一層明瞭となった例としては，症例1がある．副腎静脈造影では静脈分枝のわずかな孤状の圧排像を認め，腫瘍の存在を疑わせるが，選択的副腎動脈造影では腫瘍像がはっきりと捉えられた．(Fig. 1) また，血管造影では時に副腎の位置が肋骨と重っているために，その読影が困難なことがある．このような場合は，scout filmを用いるbone subtraction の操作が有効であった (Fig. 3). Fig. 3 Aおよび Bの副腎静脈造影，選択的右中副腎動脈造影では，はっきりとした腫瘍像は得られず，当初は両側

の過形成かと判断された．しかし，静脈造影時に行った静脈血のアルドステロン定量で，右 550 ng／dl，左 160 ng／dlと右が有意に高く，副腎スキャンでも右側に腫瘍の存在を示すＲＩの集積を認めたため，中副腎動脈造影のfilmにsubtr-actionの操作を加えるとFig.3.Cのように 副腎部が明瞭になり円形の透亮像を認め，手術では1.3×1.2×1.0cmの腫瘍を摘出した．

副腎スキャンニングでは腺腫に一致して，著明な放射活性の集中像がみられる（Fig.4 B），しかしながら症例２では，左副腎静脈造影でははっきりとした腫瘍陰影を認め（Fig.2 A），手術によって1.4×1.2×1.1cmの腫瘍を確認摘出したが，この症例の副腎スキャンニングでは左右差を認めえず（Fig.2 C），左右摂取比R／L adrenal ratio も1.05と有意差を認めることができなかった．

ＣＴスキャンと超音波診断法は，それぞれ５例と１例に行ったが，症例４のように，ＣＴで左腎上極から中極にかけて大動脈の外側で，腎のやや前面に位置する腫瘍が明瞭に確認された（Fig.4）．

部位別静脈血のアルドステロンの定量は18例に行った．左副腎静脈からの採血は全例に成功したが，右副腎静脈からの採血はカテーテルの挿入が不成功であったり，カテーテル先端が副腎中心静脈に挿入されても採血が困難であった症例が３例あった．しかし，これらの症例も，左副腎静脈血と下大静脈血の部位別ホルモン定量値より，左右差の断定が可能であった．例えば左副腎静脈血のアルドステロン値は 200ng/dl，下大静脈分岐部 12.8ng/dl，下大静脈第１腰椎上縁部 35.2ng/dl，胸腔内下大静脈48.0ng/dlという結果を得た症例では，左側のアルドステロン産生が多いと結論でき，手術所見とも一致していた．

2．クッシング症候群

クッシング症候群20例に対して，血管造影は17例に行われ，副腎スキヤンニングは12例に行い，副腎静脈血のコーチゾルの定量は16例に行った．PRP tomoは４例のみに行われた．CTおよび超音波診断法は７例および２例に行われた．

術前の局在診断率は血管造影 17/17，副腎スキャンニング 12/12，副腎静脈血コーチゾル定量 16/16，

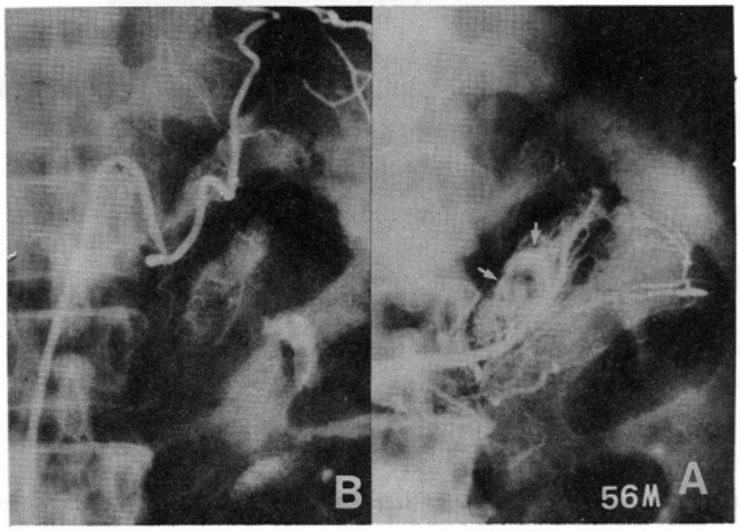

Fig. 2. Case 2. 56 year-old male with primary aldosteronism (left adrenal adenoma)
A. Left adrenal venogram shows a 1.4 cm aldosteronoma (arrows).
B. Left superior adrenal arteriogram demonstrates several small feeding vessels to the tumor.

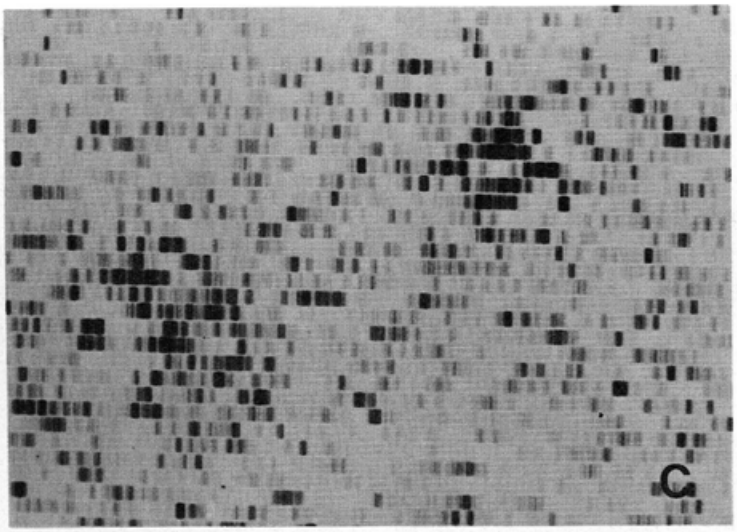

Fig. 2. C. ^{131}I-Adosterol scan of the adrenal area (viewed posteriorly) demonstrates no significant difference of radioisotope uptake between both glands.

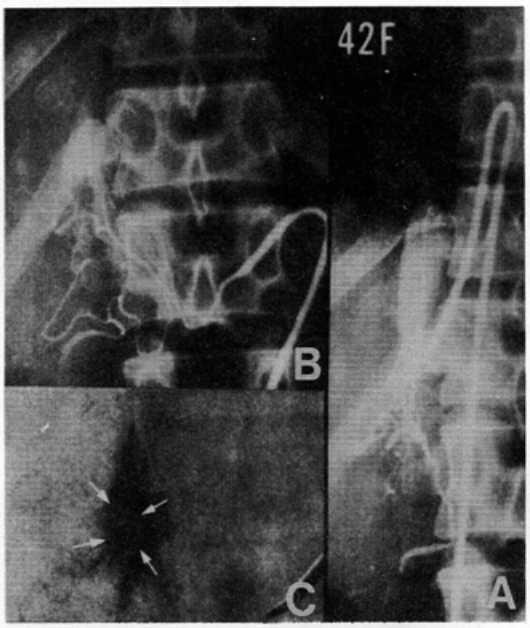

Fig. 3. Case 3. 42 year-old female with primary aldosteronism (right adrenal adenoma)

A. Left adrenal venogram shows no apparent abnormality.

B. Left middle adrenal arteriogram shows a vague indication of abnormal mass adjacent to costovertebral angle.

C. Study by subtraction technique clearly demonstrates shadow defect (arrows), suggesting the existence of aldosteronoma.

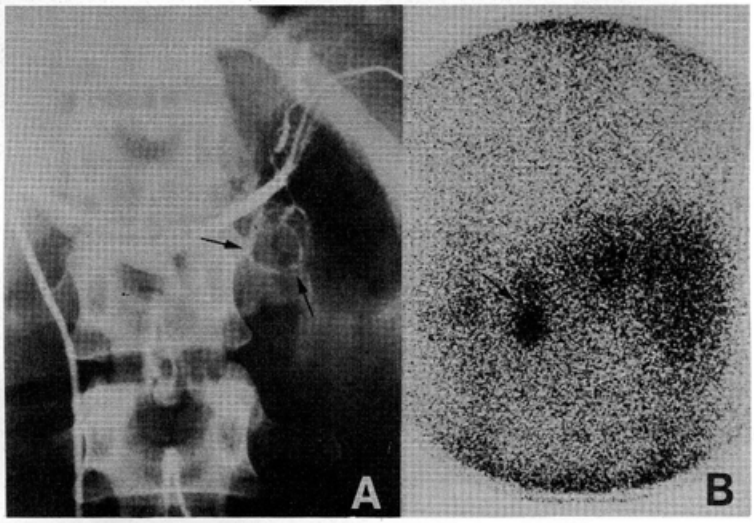

Fig. 4. Case 4. 36 year-old femald fear-ole with primary aldosteronism (left adrenal adenoma)

A. Left adrenal venogramdemonstrates a 1.8cmaldosteronma. The lower branches of the adrenal vein are distorted.(arrows)

B 1. 131 I -Adosterol scan of the adrenal area (viewed posteriorly) reveals concentration of RI in theleft adrenal gland. Moderate accumulation is also seen in the liver.

PRP tomo ¾ であった．CTスキャンの術前局在診断は 7/7，超音波診断法では ⅓ であった．

副腎静脈造影では，症例5のように副腎内静脈の拡張，蛇行を示すものと，症例6のように静脈分枝の圧排を示すものがあった．症例6では，副腎静脈造影では腺腫による右副腎中心静脈の圧排により造影剤が充分逆行していない(Fig. 6 A)，しかし，下横隔膜動脈造影（これより上副腎動脈が分岐）により上副腎動脈および下副腎動脈から腺腫にむかう腫瘍血管がみられ，中副腎動脈造影でも腺腫の明瞭な染まりがみられた.(Fig. 6 B，C).

副腎スキャンニングは，11例の腺腫例および1例の副腎癌に対して行われたが，全例局在がはっきりしていた（Fig. 7）.

副腎静脈血中のコーチゾル定量結果は，手術所見と一致し局在診断として有用であった．

ＣＴおよび超音波診断は，現在のところ未だ補助診断として用いられているが，ＣＴは，症例5のように副腎腫瘍と周囲臓器との位置関係を明らかにでき，手術の際，腫瘍への到達に役立った（Fig. 5）.

超音波診断法は3例に試みられたが，そのうち手術により4.0×3.5×3.0cmの腺腫が確認された症例に，腹臥位断層像で腫瘤を確認することができた．

3. 褐色細胞腫

8例の褐色細胞腫のうち症例8をはじめとする4例にＰＲＰtomoが行われたが，うち2例は，いずれもすでに1例の副腎性褐色細胞腫を摘出された後3年および7年後に反対側あるいは大動脈周囲に腫瘍が見つかった症例で，いずれもＰＲＰtomoでは所見が得られず，腹部大動脈造影をはじめとする血管造影と静脈の部位別カテコールアミンの定量がその局在診断に有効であった．血管造影では，症例7のごとく，8

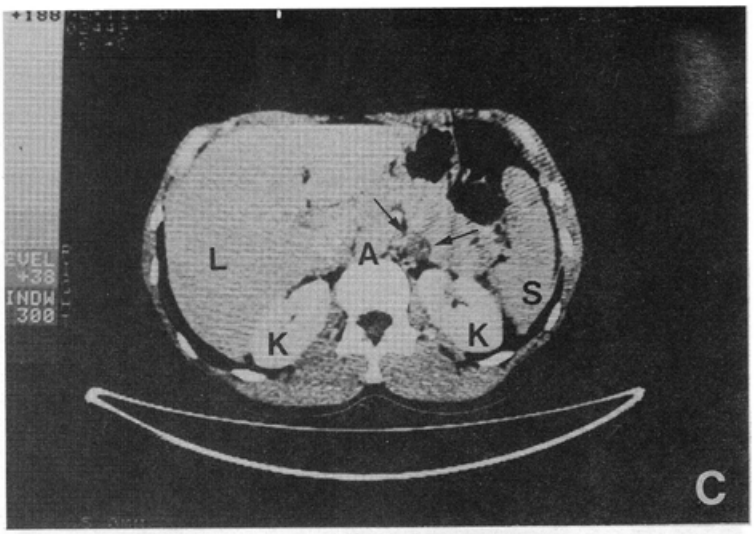

C. Contrast enhanced computed tomogram demonstrates a mass between aorta and left kidney. The density of the tumor is lower than the kidney.
K : kidney A : aorta L : liver S : spleen

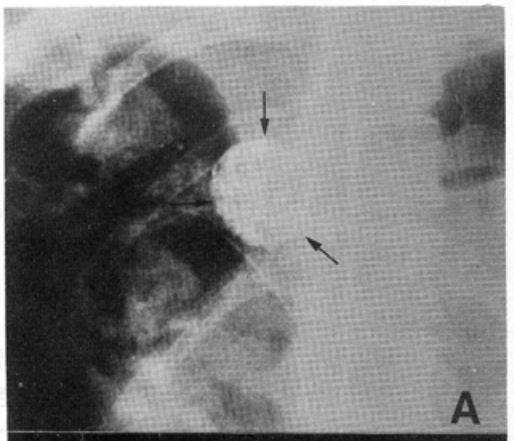

Fig. 5. Case 5. 26 year-old female with Cushing's syndrome (right adrenal adenoma)
A. Right adrenal venogram demonstrates a 2.5cm adenoma (arrows).

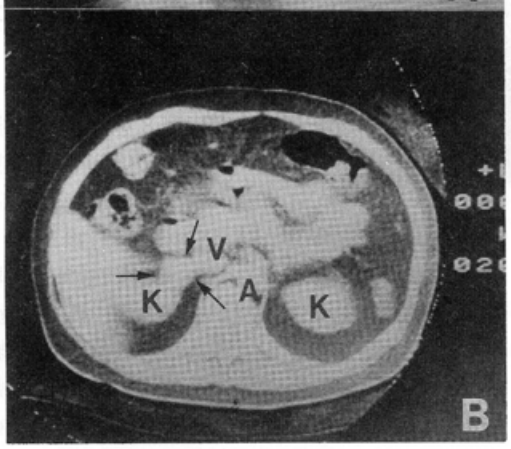

B. Computed tomogram shows a mass between vena cava and upper pole of right kidney.
K: kidney A:aorta V:vena cava

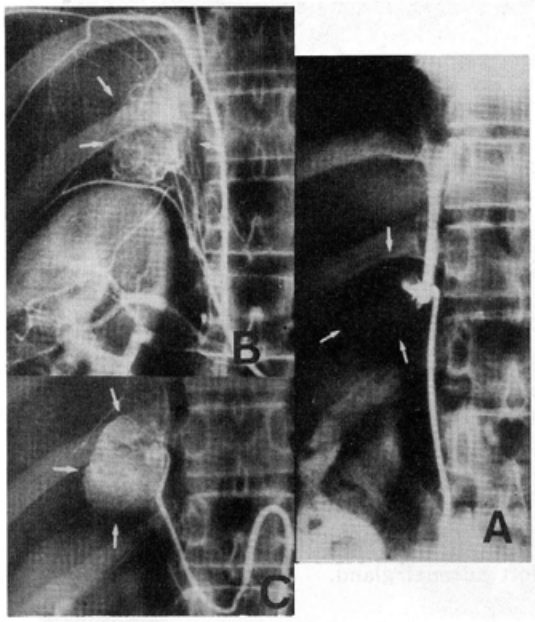

Fig. 6. Case 6. 23 year-old female with Cushing's syndrome (right adrenal adenoma)
A. Right adrenal venogram demonstrates interruption of contrast into the central vein probably due to compression by the tumor (arrows).
B. C. Left superior and middle adrenal arteriogram shows a 3.5 cm vascular adenoma.

例全例に大動脈造影で豊富な腫瘍血管を伴う腫瘤を認め得た（Fig. 8）.選択的造影は，腫瘍の辺縁や周囲臓器との関係を鮮明にする目的で補助的に併用された．副腎スキヤンニングは2例に行ったが，腫瘍側の副腎が描出されず陽性所見と判定した．部位別静脈血のカテコールアミンの定量は4例に行ったが，そのうち1例では副腎外腫瘍の存在も疑わせる多発性腫瘍を示唆する所見で，手術所見とよく一致したが，症例8では右側の褐色細胞腫であったにもかかわらず，末梢血のepinephrine 0.03ng/ml, norepinephrine 1.44ng/mlで，右副腎静脈血はそれぞれ0.01ng/ml，5.00ng/mlであり，一方，左副腎静脈血はそれぞれ44.70ng/ml，3.70 ng/mlと

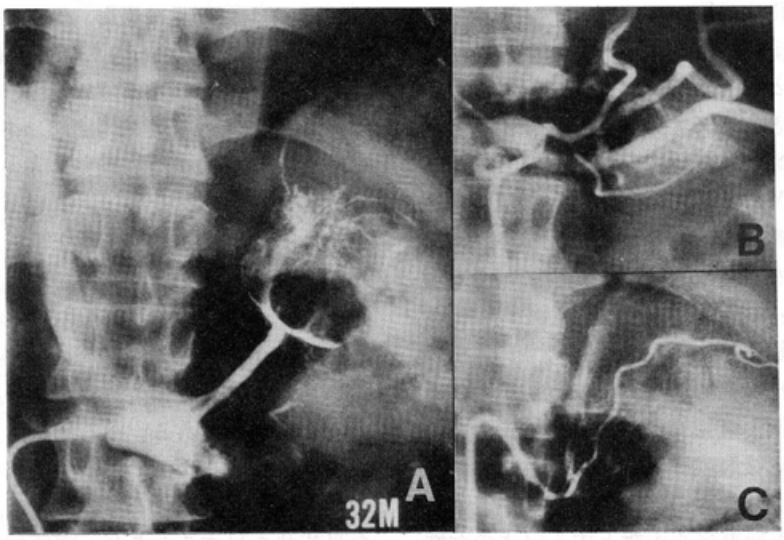

Fig. 7. Case 7. 32 year-old male with Cushing's syndrome(left adrenal adenoma)
A. Left adrenal venogram demonstrates a 4.0cm tumor.
B. C. Left superior(B) and middle(C) adrenal arteriogram shows a vague vascularity.

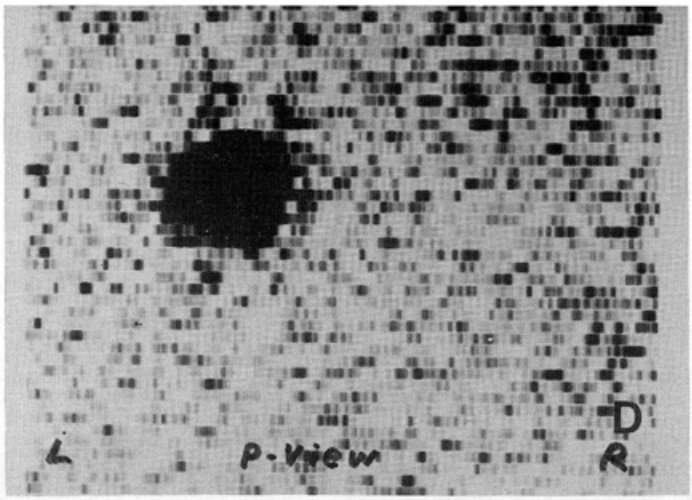

Fig. 7.
D. ^{131}I-Adosterol scan of the adrenal area (viewed posteriorly) demonstrates concentration of radioisotope in the left adrenal gland.

いう結果で，他の局在診断法及び手術所見とは一致しなかった．

ＣＴは５例に行われ，全例腫瘤を認め得たが，とくに悪性褐色細胞腫の症例では肝内への浸潤状態をよく描出することができた．超音波診断法は１例も行われなかった．

4　副腎男性化症候群

２例のvirilizing adrenal tumorを経験し，血管造影がもっとも有効であったが，症例９は，無月経を主訴とする33才の女性で精査の結果，手術により13×12×９cmの左副腎腺腫を摘出した症例で，ＩＶＰ上，左腎の下方への圧排を認め，副腎血管造影で大きな腫瘤に圧排された副腎静脈と腫瘍を栄養する豊富な血管の増生を観察できた（Fig. 9）．

5　その他の腫瘍

その他の非機能性の腫瘍，嚢胞（腺腫１例，両側副腎癌１例，嚢腫２例，myelolipoma１例）は上腹部ないし後腹膜腫瘤として精査をすすめるうちに発見されたものである．

症例10は右季助部痛を主訴とする54才の女性で，腹部単純写真で右上腹部に孤状の石灰化陰影を認め（Fig.10 A），副腎血管造影で右腎上極副腎に一致するcysticなmassを認め（Fig.10 B），手術の結果，副腎偽嚢腫と判明した．他の疾患でも副腎血管造影は有用であった．

考　　按

副腎病変の局在診断に関し画像診断として従来より，(1)腹部単純撮影，(2)静脈性腎盂撮影（およびnephrotomography），(3)ＰＲＰtomo が行われ，さらに副腎静脈造影が一般化しつつある．[3] これらに加え近年被爆の問題はあるものの，疼痛などの浸襲の少ない副腎スキャンニング，CTが行われるようになり，さらには超音波診断がとりいれられてきている．[4][5][6]

腹部単純写真および排泄性腎盂造影やnephrotomographyにおける副腎病変の検出のポイントは腎上部腫瘤陰影，腎上極の変形，腎軸の内方あるいは外方偏位や腎上極の下方への圧排変形と石灰化である．[7][8] 石灰化は良性嚢腫や古い血腫ではリング状に，[9][10] また，神経芽細胞腫では約50%に石灰化を伴い，細い点状から不整な星芒状を呈するとされ，交感神経組織から発生する神経芽細胞腫では傍錐体部の石灰化が重要な診断のきめ手となる．[11] われわれの症例でも大きな腫瘤を呈した褐色細胞腫や男性化腫瘍で

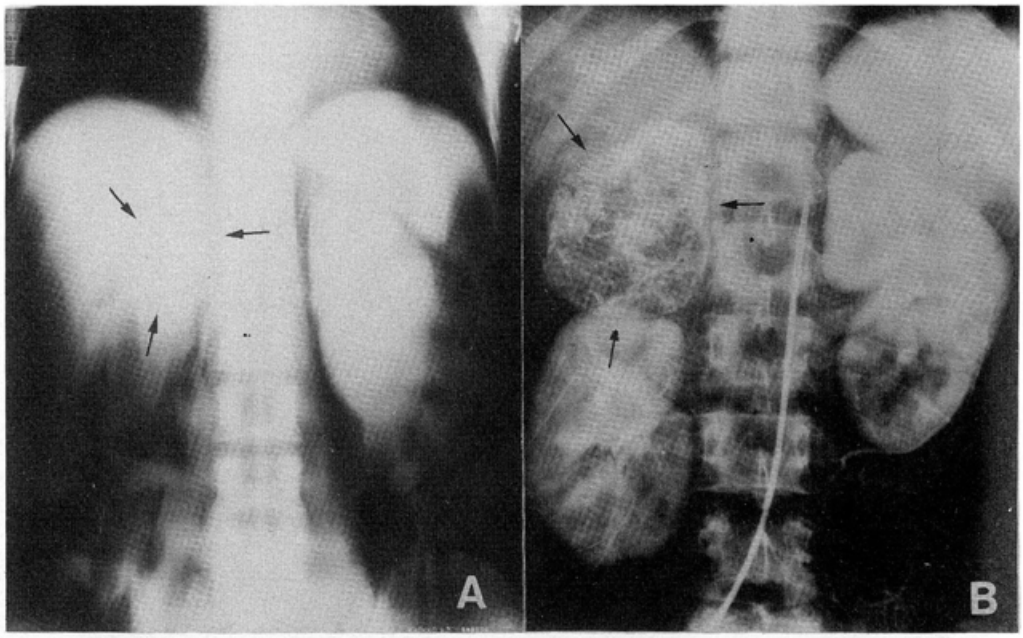

Fig. 8. Case 8. 23 year-old female with Pheochromocytoma(right).
A. Retroperitoneal pneumogrphy demonstrates a large right suprarenal mass.(arrows)
B. Venous phase of the abdominal aortogram shows highly vascular pheochromocytoma.(arrows)

ＩＶＰ上，腎の下方偏位，腎上極の変形著明なものがみられた（Fig. 9）.

しかしながら，クッシング症候群やさらに一般に腫瘍が小さいといわれる原発性アルドステロン症の症例では，腹部単純写真やＩＶＰから副腎腫瘤の確認は困難であった．逆に症例９の副腎嚢腫症例は，腹部単純写真の右上腹部の石灰化陰影が診断の端緒となったものである．

ＰＲＰtomoについては，本邦では欧米でいわれているほどの合併症の報告もなく有用性が確立しているといえ，勝見らは73%の局在診断率を報告している[12]しかしながら偽陽性像，偽陰性像がみられることも少なくない．また，後腹膜腔の手術既往のある症例では，後腹膜の癒着を伴うので当然のことながら不適当である．

本法におけるわれわれの局在診断率は57.1%（原発性アルドステロン症3/6，クッシング症候群腺腫例3/4，褐色細胞腫2/4）であった．他の画像診断法が確立した今日では，ＰＲＰtomo は補助診断法として応用されるべきものと考え，われわれは最近の症例には行っていない．

副腎血管造影は脈管造影法の技術的進歩とともに広く普及し，なかでも副腎静脈造影はＸ線学的に副腎実質（静脈）を描出できるばかりか，副腎静脈から生化学的資料を採取できることに大きな意義をもっている．一方，選択的副腎動脈造影も有用である．例えばクッシング症候群の腺腫で，中心静脈が圧排されたために逆行性に副腎静脈を描出できない場合などや，さらに右側では副腎静脈へのcatheterizationがやや低い成功率を示すことを考慮に入れれば，動脈造影のほうが静脈造影よりすぐれているともいえる．

一般に血管造影により診断可能な腫瘍の大きさは，通常1.0 cm以上とされており[13][14]われわれの腺腫例もすべて 1.0 cm以上のものであ

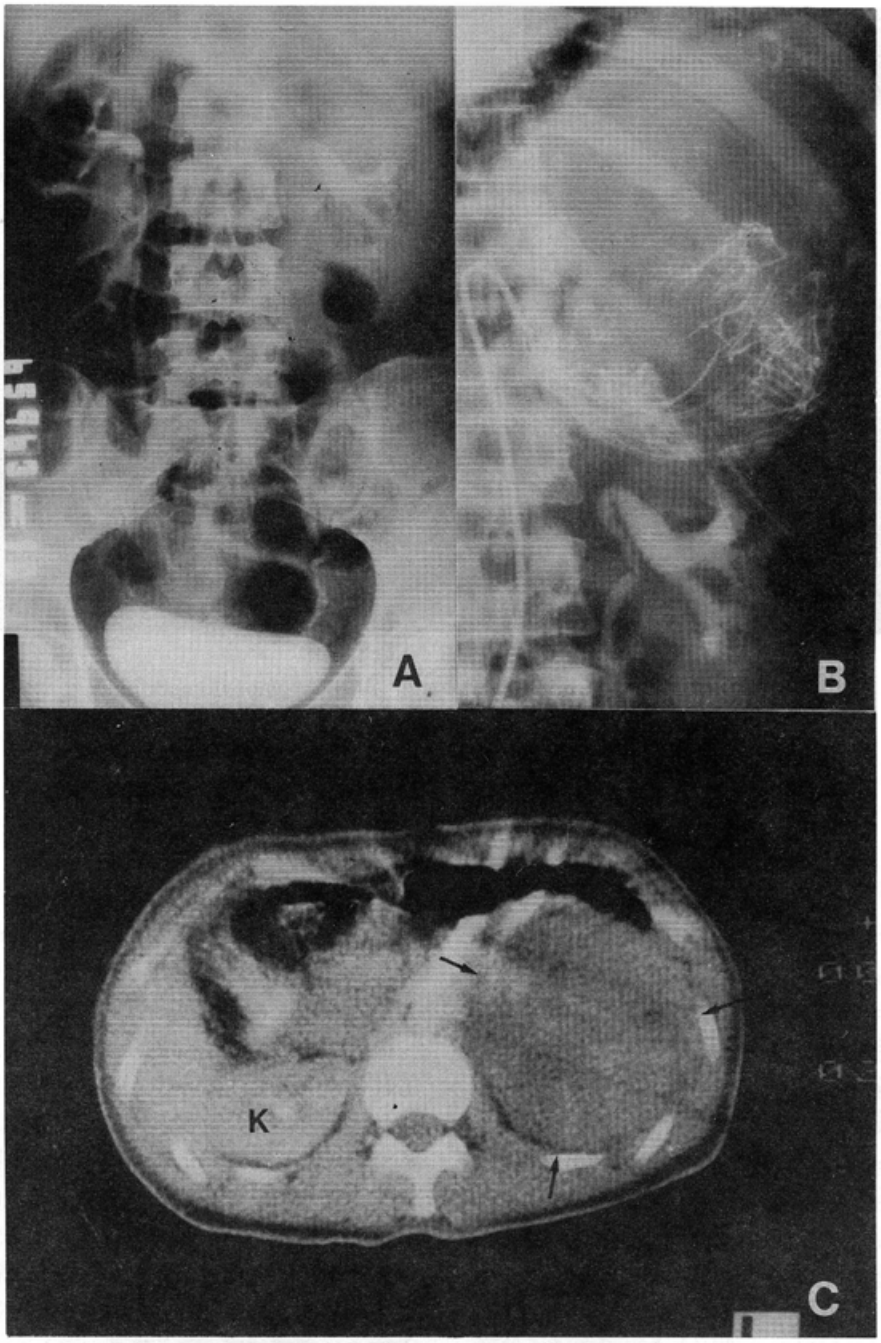

Fig. 9. Case 9. 28 year-old female with adrenogenital syndrome (left adrenal virilizing tumor)

A. Intravenous urogram demonstrattes displacement of the left kidney.

B. Left middle adrenal arteriogram shows a large tumor with moderate vascularity.

C. Computed tomography demonstrates left large suprarenal mass.(arrows)
K: kidney

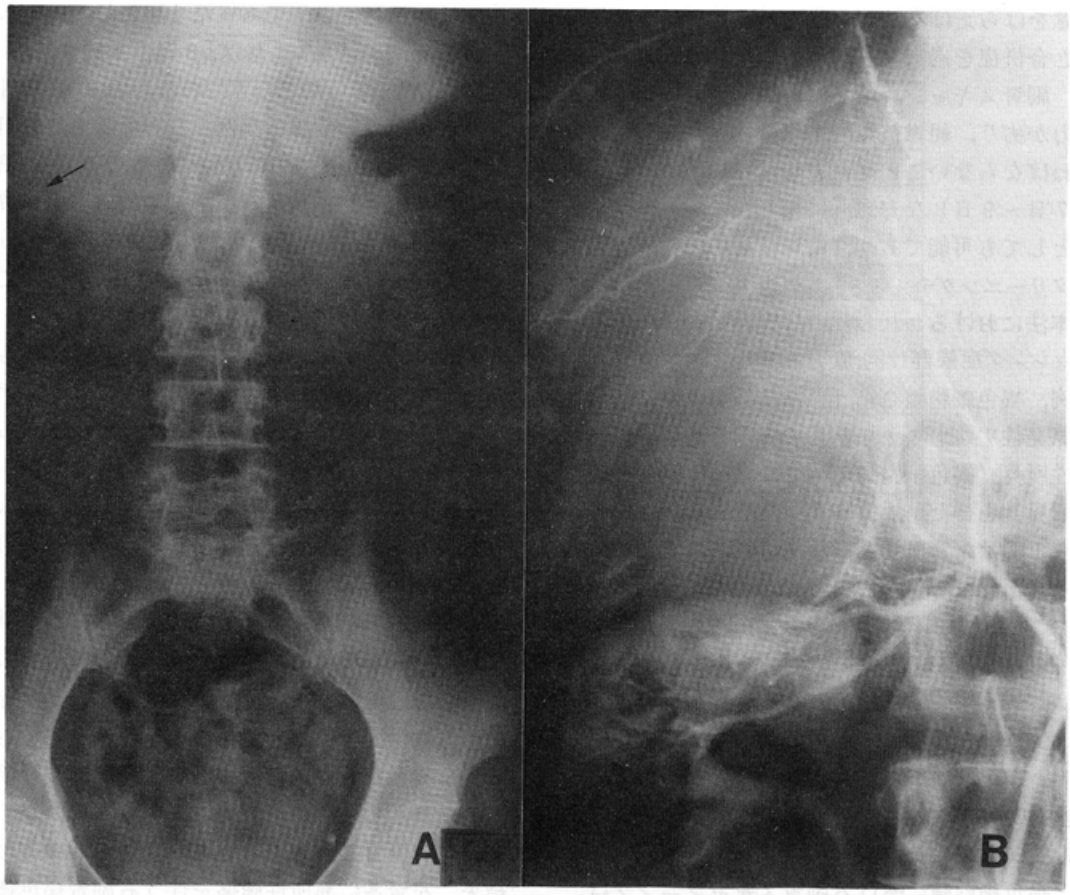

Fig. 10. Case 10. 54 year-old female with right adrenal cyst.
A. KUB shows linear calcified shadow in right suprarenal area.
B. right adrenal arteriogram reveals cystic mass with capsular arteries.

ったが，後述する静脈血のホルモン定量などを併用して1.0cm以下の腺腫を発見した報告もみられる。[14][15] 一方，伊従らは副腎静脈造影では描出できず，副腎スキャンニングで局在診断された原発性アルドステロン症で手術により15×12×9㎜の腺腫を摘出した例を報告し，副腎静脈が3本存在したためにcatheterizationが十分に行われなかったためと述べている。[16]われわれは，褐色細胞腫を除いてはまず副腎静脈造影を行ない，同時に静脈血の採取を行い，なお副腎静脈造影で所見のはっきりしない場合には，腹部大動脈造影を施行後に選択的副腎動脈造影を行った．また，必要によってはbone subtraction の操作を加えた．そしてこれらを総合判断し，ほぼ100％の局在診断率を得た．

局在診断法として副腎血管造影は，手技的にやや困難であることと静脈造影の際の造影剤の血管外漏出および溢流が問題となる。[17]手術にあたり，副腎腫瘍組織が周囲組織と癒着している場合も時々経験するが，造影剤の注入に十分注

意をはらえば本法から得られる情報量を考えると合併症を過大視すべきではないと考える．

副腎スキャンニングは，血管造影に比べ解像力が劣り，組織被爆（とくに性腺）にも注意せねばならないことと検査時間の長いこと（通常7日～9日）など短所はあるものの，外来検査としても可能であり，副腎腫瘍の局在診断のスクリーニングテストとしては非常に有用である．[18] 本法におけるわれわれの症例の局在診断率はクッシング症候群12例,原発性アルドステロン症18例，褐色細胞腫2例，男性化腫瘍1例に行い，原発性アルドステロン症の3例を除く全例に陽性所見（褐色細胞腫症例では腫瘍1例の無造影所見）を得たが，偽陰性所見を呈した3例のうち1例は副腎血管造影が先に行われ造影剤の軽いextravasationをおこしていたため，その後におこなわれた副腎スキャンニングに影響を与えた可能性も否定できないと考えられた．Conn らはdexamethasone 投与によるスキャンニングで皮質腺腫と過形成の鑑別診断の可能性を示唆しているが，[19] 腺腫の場合でも正常例と異常例との差を明瞭にするので試みられるべき方法と考える．

褐色細胞腫における副腎スキャンニングは，元来 radio cholesterolが副腎皮質に取り込まれるものであり，髄質に腫瘍が存在する場合は，皮質が圧排，菲薄化し腫瘍側副腎のuptakeの低下がおこることにより診断するものである．[20] われわれの症例も患側の著明なuptake低下を認めた．しかし両側性や小腫瘍では本法による診断は困難であり，最近では，radio iodinated bretylium analogといった副腎髄質に集積する薬剤の開発が検討されている．[21]

副腎腫瘍の多くがホルモン産生腫瘍である特色を考慮し，左右副腎静脈をはじめとする下大静脈の各レベルでの部位別静脈血のホルモン定量は，局在診断に極めて有用であることはよく知られている．[15] われわれの症例でも原発性アルドステロン症のうち18例，クッシング症候群の16例，褐色細胞腫4例，男性化腫瘍1例に行った．原発性アルドステロン症においては，Hortonら[22]やNicolisら[23]は患側のアルドステロン濃度が健側の10倍以上であったと報告しているが，一方Fukuchiら[24]によれば，8例中4例で2.8～5.8倍となっていたという．われわれの原発性アルドステロン症腺腫症例，左右静脈血比較可能であった15例中9例は10倍以下で，1.7～18倍までばらつきがみられた．解剖学的に右副腎静脈へのcatheterizationが困難なこと，さらにうまくcatheterが挿入できても，血流量が十分でなく採血が困難であることが問題と思われる．

これに関しScogginsらは，比較的採血が容易である左副腎静脈血と下大静脈とのアルドステロン濃度の比較によって局在診断は可能であるとしている．[25] われわれの症例でも右副腎静脈へカテーテルの挿入の困難であった3例は，下大静脈血と左副腎静脈血を採取して比較し診断可能であった．

褐色細胞腫に対する血管造影法さらには静脈血採取に関しては，両側性発症の診断はもちろん明瞭なtumor stainが得られること，および術前から血管走行が察知できることなど有用である．事実われわれの症例のなかに，側弯症の手術前検査として行われた脊柱の動脈造影の際，偶然に右副腎に一致する腫瘍が見つかり精査の結果，左腎茎に異所性腫瘍を伴う右副腎褐色細胞腫と判明した症例があり，動脈造影は有用であった．しかしながら副腎静脈造影については施行後クリーゼをきたした報告もあり，[26][27] 造影に際しては注意を要すると考えられる．また，症例7のように部位別のカテコールアミンの定量値が，採血時のカテーテルの刺激によるカテコールアミンの分泌のためか手術所見と合わない例もあるので，静脈血中カテーコールアミンの定量は本法が有用とされている[28]異所性褐色細胞腫に限り，慎重に行われるべきものと考える．

近年ＣＴが泌尿器科領域でも応用され，すばらしい効果をあげており，副腎に関しても「副腎が正常である」ことの証明にはＣＴが最も適するともいわれつつある．[4] 副腎の描出には患者の脂肪の多寡によるが，細かくoverlap scanを施行すれば，ほぼ100％に副腎は描出されるという．しかしながら腫瘍の検出は原発性アルド

Diagnostic Approach to Localization of Adrenal Lesions

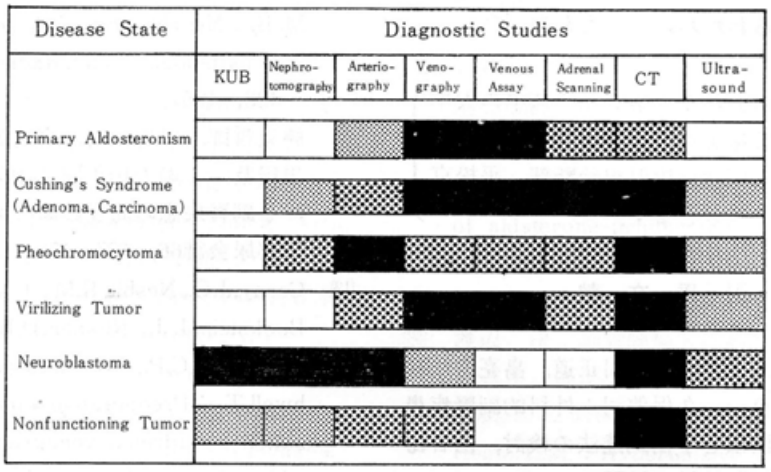

Fig. 11. The values of various diagnostic procedures in the evaluation of specific adrenal syndromes are represented with deepening shade of gray, indicating increasing value of the study. The darkest areas represent the most valuable studies in achieving the diagnoses.

ステロン症のように小さい腺腫では困難なものもあるとされている.[5] われわれの症例はすべて長径が1cm以上であったためかすべて検出され，また，周囲臓器との位置関係を立体的に正確に知ることができ手術の際に役立った．器機の精度やX線被爆の問題は残るが，スクリーニングとしても有用と考える．

超音波診断法は腫瘍の大きさが3cm以上でないと診断不可能であり,[6] 他の方法で描出できず，本法で始めて描出可能の腫瘍はほとんど存在しないので診断的価値は高いとはいえない．

以上副腎腫瘍の各種局在診断法に関し，われわれの症例を中心に文献的考察を加え検討してきたが，他の分野あるいは他の疾患の診断法と同様，いずれの検査も100%確実といえるものはなく，いくつかの検査法の結果を総合判断されるべきことは言をまたない．また，いくつかの疾患が含まれる副腎腫瘍について一括して論ずることもまた無理である．そこで，疾患別に選択すべき腫瘍局在診断法をまとめFig. 11にあらわした．図中濃い色であらわされた検査ほど診断価値が高いことを示している．

結　　語

61例の外科的副腎疾患をふりかえり，副腎疾患の局在診断法について検討した．疾患別の各局在診断率は，

(1) 原発性アルドステロン症では，血管造影 24/24，副腎スキャンニング 15/18，部位別静脈血ホルモン定量 18/18 PRPtomo 3/6，CT 5/5，超音波診断法 0/1，であった．

(2) クッシング症候群では血管造影 17/17，副腎スキャンニング 12/12，副腎静脈血ホルモン定量 16/16，PRPtomo 3/4，CT 7/7，超音波診断法 1/3，であった．

(3) 褐色細胞腫では血管造影 8/8，副腎スキャンニング 2/2，部位別静脈血ホルモン定量 3/4，PRPtomo 2/4，CT 5/5．

(4) 男性化腫瘍および嚢腫，Neuroblastoma の症例では前者ではCT，後二者ではKUBが診断上有用であった．

(5) 以上の結果から疾患別副腎腫瘍に対する局在診断に関するわれわれの考えをのべた.

稿を終えるにあたり，本シリーズ中の大半の症例の血管造影を施行，御指導下さった慶応義塾大学医学部放射線診断部，平松京一助教授に深謝致します.

引 用 文 献

(1) 村井勝，馬場志郎，実川正道，畠亮，田崎寛，平松京一，久保敦司：外科的副腎疾患の局在診断法と手術到達法の検討，西日泌尿 40, 185－191, 1978

(2) Reuter,S.R., Blair,A.T., Schteingraft,D.E., Bookstein,J.J.：Adrenal venography. Radiology 89, 805－814, 1967.

(3) 平松京一：副腎血管造影の進歩，脈管学20, 285－290, 1980.

(4) Reynes, C.J., Churchill, R.:Computed tomography of adrenal glands. Radiologic Clinics of North America 18, 91－104 1979.

(5) Solomon, A., Kreel, L.：Computed tomographic assessment of adrenal masses. Clinical Radiology 31, 137－141, 1980.

(6) Bernadino, M.E., Goldstein, H. M., Green, B.：Gray scale ultrasonography of adrenal neoplasms. Amer. J. Roent. 130. 741－744, 1978.

(7) Starer, F.：The radiology of suprarenal masses. Brit. J. Hosp. Med. 4, 207－212, 1970.

(8) Sutton, D.：The radiological diagnosis of adnenal tumours. Brit. J. Radiol. 48, 237－258, 1975.

(9) Abeshouse, G. A., Goldstein, R. B., Abeshouse, B. S.：Adrenal cysts：Review of literature and report of three cases. J. Urol. 81, 711－719, 1959.

(10) Glenn, J. F.：Neonatal adrenal hemorrhage. J. Urol. 87, 639－642, 1962.

(11) Kincaid. O. W., Hodgson, JR., Dockerty, M. B.：Neurblastoma：A roentgenologic and pathologic study, Radiology 78, 420－428, 1957.

(12) 勝見哲郎，田近栄司，宮崎公臣，久往治男黒田恭一：過去10年間（1965～1974）における副腎疾患の局在診断に関する検討. 日泌尿会誌66, 467－473, 1975.

(13) Cerny, J.C., Nesbit, R.M., Conn, J.W., Bookstein, J. J., Rovner, D.R., Cohen, E. L., Lucas, C.P., Warshawsky, A., Southwell, T.：Preoperative tumor localization by adrenal venography in patient with primary aldosteronism. J. Urol. 103, 521－528, 1970.

(14) Mitty ,H.A., Nicolis, G.L., Gabrilove, J. L.：Adrenal venography：Clinical roentgennographic correlation in 80 patients. Am Amer. J Roentgenol. 119, 564－575, 1973.

(15) Melby, J.C., Spark, R.F., Dale, S.L., Egdahl, R. D., Kahn, P.C.：Diagnosis and localization of aldosteroneproducing adenomas by adrenal-vein catheterization. New Eng. J. Med. 277, 1050－1056, 1967.

(16) 伊従茂，中村宏，石橋房雄，平松京一：副腎静脈造影にて診断不能で^{131}I－19－ヨードコレステロールシンチグラムにて副腎腫瘍と診断した原発性アルドステロン症の1例. 内科38, 707－710, 1976.

(17) Bookstein, J. J., Conn, J., Reuter, S.R.：Intra-adrenal hemorrhage as a complication of adrenal venography in primary aldosteronism. Radiology 90, 778－779, 1968.

(18) Thrall, J.H., Freitas, J .E., Beierwaltes, W.H.：Adrenal scintigraphy. Seminars in nuclear in nuclear medicine, vol. III, No. 1, 23－41, 1978.

(19) Conn, J.W., Cohen, E.L., Herwig, K.R.：The dexamethasone-modified adrenal scintiscan in hyporeninemic aldosteronism (tumor versus hyperplasia) A comparison

with adrenal venography and adrenal venous aldosterone. J.Lab.Clin.Med, 88－841－855, 1976.

(20) Sturman,M.F.,Moses,D. C.,Beierwaltes,W. H.,Harrison,T.S.,Ice,R.D., Dorr,R.P.：Radiocholesterol adrenal images for the localization of pheochromocytoma. Surg. Gynec. obstet. 138, 177－180. 1974.

(21) Sarker,S.D., Cohen,E.l.,Beierwaltes,W.H W.,Ice,R.D., Cooper,R., Gold,E.N.：A new and superior adrenal imaging agent, ^{131}I- 6B-iodomethy I- 19－norcholesterl(NP－59)：evaluation in humans. J.Clin. Endoclinol. Metab.45, 353－362, 1977.

(22) Horton,R., Finck,E：Diagnosis and locolization in primary aldosteronism. Ann. Intern. Med.76, 885－890, 1972.

(23) Nicolis,G.L., Mitty.H.A., Moldinger,R.S., Gabrilove,J.L.：Percutaneous adrenal venography, A clinical study of 50 patients, Ann,Intern.Med. 76, 899－909, 1972.

(24) Fukuchi,S.,Takenouchi,K.,Nakajima,K., Watanabe,H., Sugita,A.：Location of aldosterone-producing adenomas by the determination of plasma aldosterone in adrenal vein or renal vein blood.Clin. Sci.Molec. Med. 49, 187－192, 1975.

(25) Scoggins,B.A. Oddie,C.J.,Hare,W.S.C., Coghlan,J.P.Preoperative lateralisation of aldsterone-producing tumors in primary aldosteronism. Ann. Int. Med.76, 891－897, 1972.

(26) 渡辺　決：副腎腫瘍X線診断における最近の進歩，臨泌24，889～895，1970.

(27) Gold, R. E., Wisinger, B. M.,Geraci, A.R., Heinz, L.M.：Hypertensive crisis as result of adrenal venography in patients with pheochromocytoma, Radiology 102, 579－580, 1972.

(28) Mahoney, E. M. Crocker, D. W., Friend, D. G., Dexter, L., Skillman, J. J., Harrison, J. H.：Adrenal and extraadrenal pheochromocytoma：localization by vena cava sampling and observations on renal juxta glomerular apparatus. J. Urol. 108, 4－8, 1976.

Abstract

Diagnostic Approach to Preoperative Localization of the Adrenal Tumors

Masaru Murai,M.D., Mitsunobu Sasaki,M.D., Akira Osawa,M.D.

Department of Urology, School of Medicine, University of the Ryukyus

Hiroshi Tazaki,M.D.

Department of Urology, School of Medicine, Keio University

Modern diagnostic modalities with utilization of super-selective angiography and hormonal assays as well as clear understandings of adrenal physiology have made it possible to determine the nature and exact localization of the adrenal lesion, thereby avoiding unnecessary exploration.

We have experienced 61 cases of surgical adrenal diseases for the past 15 years. Our diagnostic approach for localization and defining the abnormalities of the adrenals included adrenal venography and arteriography, venous hormonal assay, adrenal scanning, computerized tomography and ultrasound.

On the basis of clinical results in our cases, the diagnostic studies were individually evaluated in order to provide the highest degree of accuracy with the least risk and costs for the patient involved.