琉球大学学術リポジトリ

[原著]色素性痒疹の4例

メタデータ	言語: 出版者: 琉球大学医学部 公開日: 2014-07-18 キーワード (Ja): キーワード (En): 作成者: 国吉, 光雄, 名嘉真, 武男, Kuniyoshi, Mituo, Nakama, Takeo メールアドレス: 所属:
URL	http://hdl.handle.net/20.500.12000/0002016272

琉大保医誌4(1)：89～93，1981

色素性痒疹の4例

国吉光雄　名嘉真武男
琉球大学医学部皮膚科教室（科長：名嘉真武男）

はじめに

昭和46年，長島ら[1]は軀幹に瘙痒の強い紅色丘疹を発作性に生じ，その後網目状の色素沈着を残す原因不明の特異な炎症性皮膚疾患を1つのclinical entityとして色素性痒疹という診断名を提唱した。わが国においては現在までに60例の報告がある。

今回われわれは本症と考えられる症例を4例経験したので報告する。

症例

症例1　22才，男，無職。

初診：昭和53年4月27日。

主訴：背部の瘙痒性紅色丘疹。

家族歴：姉（症例2）に同症あり。

現病歴：19才頃より5，6月頃になると何ら誘因なく，背部に瘙痒性丘疹が出現し，自然消退をくり返していた。初疹の約2週間前に背部のほぼ全面に，同様な皮疹が出現したので当科を受診した。

現症：背部，腰部にほぼ両側対称性に紅色丘疹あり。皮疹はみずみずしく漿液性丘疹様あるいは小水疱様にみえる。掻痕はみられない。一部に網状の色素沈着がみられる。(第1，2図)

臨床検査所見：肝機能，血液像，尿所見とも正常。真菌類，ハウスダストの貼布試験は陰性。

組織学的所見：紅色丘疹部では表皮への小円形細胞の遊走，表皮の壊死と表皮内水疱が混在し，さらに基底層の液状変性がある。真皮では血管周囲性に主として小円形の細胞浸潤がみられる。一部に担色細胞がみられ，好酸球はほとんどみられない。(第3図)

色素沈着部の組織では，角層の痂皮の形成，表皮のspongiosisと基底層の液状変性がある。真皮では血管中心性に小円形の細胞浸潤がみられる。

治療と経過：初診時何らかの接触皮膚炎が疑われ患者は副腎皮質ホルモン含有外用剤とビタミンB_2 B6の投与を受けた。一週間後の再来時には皮疹はほとんど消失した。そしてさらに外用，内服を続行したが，一週間後に再発，前回の皮疹部は色素沈着を残し，再発疹は辺縁に拡大し，さらに一週間後には左右鎖骨上窩まで拡大してきた。しかし一週間後には皮疹はふたたび消失している。このように外用と内服には無関係に皮疹は自然消失と再燃をくり返した。その間発汗による増悪もなくその他誘因と考えられるものはなかった。

第1図　症例1

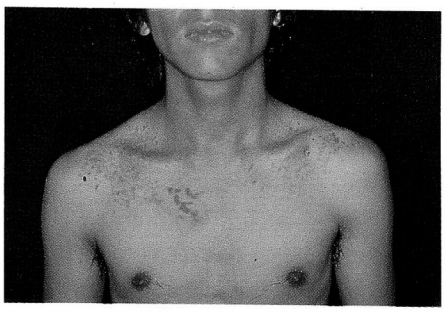

第2図　症例1

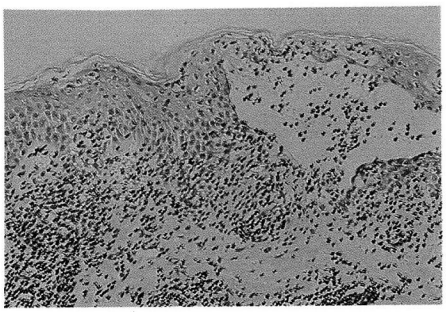

第3図　症例1

症例2　24才，女，家事手伝い。
初診：昭和53年5月18日
主訴：背部の色素沈着。
家族歴：症例1の姉である。
現病歴：中学時代に背部に紅色丘疹出現し，その後再発なし。20才頃3，4月に同様な紅色丘疹が出現し，約一週間で消退した。22才の3月，背部と腹部に約2カ月間丘疹は出没をくり返し，さらに6月，8月にも発症し，翌年の3月にも再発している。皮疹の発生と月経との関係は認められなかった。また誘因らしきものは確認されなかった。
昭和53年度になってからは紅色丘疹の再発はまだ見られないという。
現症：背部全体，特に腰部に淡褐色の網状の色素沈着のみがみられ，紅色丘疹はない。これらの臨床経過と色素沈着より，色素性痒疹と診断した。
臨床検査成績：肝機能検査は正常。

症例3　24才女子，公務員。
初診：昭和54年7月5日。
主訴：背部の色素沈着と紅色丘疹。
家族歴：**既往歴**：特記すべきことなし。
現液歴：昭和49年2月頃，背部に瘙痒性丘疹出現。以来現在まで出没をくり返す。気候ならびに月経との関係は認められない。丘疹は約1週間で色素沈着を残して自然治癒し，その後徐々に肩甲部から，胸部，腹部へ拡大していった。誘因らしきものはない。
現症：背部全体，頚部，胸部，そして乳房間に網状の色素沈着と紅色丘疹が散在。瘙痒は軽度。(4図)
一般検査成績：肝機能およびその他の検査成績は正常。クローム，ヨードによるパッチテスト陰性。
治療と経過：DDS50㎎内服にて皮疹の新生は止まり色素沈着も徐々に薄くなっている。現在DDS25㎎内服続行中。

第4図　症例3

症例4　17才女子，学生。
初診：昭和55年1月24日
主訴：背部，胸部の紅色丘疹と色素沈着。
家族歴：**既往歴**：特記すべきことなし。
現病歴：中学3年の夏季休暇中，背部に瘙痒性丘疹発生。2週間内に自然治癒した。気候と関係なく出没をくり返す。皮疹は背部から肩甲部，乳房間へと拡大した。月経との関係は認められない。
現症：背部，肩甲部，乳房間に紅色丘疹と紅斑があり，丘疹は水っぽく光沢を有し，一部に痂皮が付着している。なお病巣局面内には網状の色素沈着が混在している。(第5，6図)

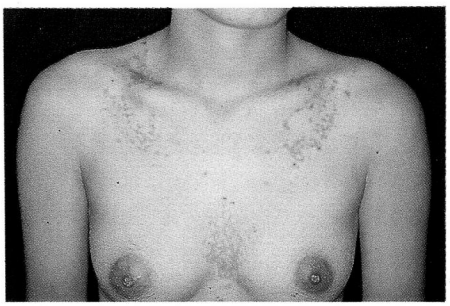

第5図　症例4

第6図　症例4

一般検査成績：肝機能正常，クローム，ヨードによるパッチテストは陰性。

治療と経過：皮疹は何らの薬物投与を受けることなく自然に消退したが，再発を見た。丘疹はＤＤＳ50mg内服開始で速みやかに消退し，その後再発はみられなかった。しかしＤＤＳ内服の中止により再発がみられた。

病理組織所見：角層下の微少膿瘍，有棘層の浮腫，基底層の液状変性，表皮内への小円形細胞の浸潤あり。真皮では血管周囲性に主として小円形細胞の浸潤がみられ，ごく少数の好酸球がみられた。

考　　案

色素性痒疹（prurigo pigmentosa）について長島[(1)(3)]は自験例と他報告例の計20例について検討し，つぎのように考えをまとめている。

(1) 本症は思春期の女子に好発し，男子例は稀である。

(2) 職業とは特別の関係はない。

(3) 皮疹は春から夏にかけて発症，あるいは増悪し，秋から冬にかけて軽快する。

(4) 好発部位は，上背部〜頚部，背部中央，鎖骨部，胸部で両側対称性である。

(5) 誘因としては下着類などの外的刺激があるがしかしまったく誘因不明のうちに発症する場合もある。

(6) 臨床床状としては，発作性，再発性の瘙痒性丘疹と，その後の粗大網目状色素沈着を残すのが特徴とされ，明らかな漿液性丘疹または小水疱などの形成はみられない。

(7) 組織所見，紅色丘疹では表皮有棘層の浮腫，棘細胞の空胞変性，真皮炎症性細胞の表皮内遊走，また基底細胞層の液状変性などが主で，時に海綿状態をみる。真皮では血管周囲性細胞浸潤と組織学的失調をみる。色素沈着部では表皮，基底膜は保たれ，わずかに真皮上層に血管周囲性の小円形細胞浸潤と，かなりの組織学的色素失調がみられる。

(8) 臨床検査所見，特別な異常成績は認められない。各種アレルゲンエキスによる皮内反応や貼布試験による接触アレルゲンは確認されていない。

(9) 治療。抗ヒスタミン剤の内服，副腎皮質ホルモン剤の内服，外用はいずれも無効。ＤＤＳが有効である。しかしＤＤＳの有効性についても今のところよくわかっていない。自然治癒例の報告もある。

(10) 病因。真因は不明である。

さて今回われわれは長島が記載した色素性痒疹 prurigo pigmentosa に該当するものとして4症例を報告したが，これらの4症例のうち症例1と2はわが国における初の同胞例である。症例2の初診時の皮疹は粗大網状色素斑のみであるが，問診による皮疹の形態，症状経過ならびに特徴ある色素沈着より色素性痒疹としてよいと考えられる。そして本症が同胞にもみられたことはその病因として同一の生活の場における環境因子のほかに遺伝的要因も考慮すべきことを示唆するものであろう。

色素性痒疹と考えられた症例は現在までのところ60例の報告があるが，わが国以外での報告例はなく，本症の独立性については，鑑別すべき類似疾患があり，必ずしも確立されてはいない。鑑別診断としてはpapillomatose confluente et reticulee(PCR. と略)，prurigo melanotica, pigmented contact dermatitis 等がある。網目状色素沈着のみの場合はPCR. との鑑別は難かしいが，紅色丘疹の発作性出現またその反復は認められないこと，組織学的にpapillomatosis を呈することなどが要点である。prurigo melanotica の場合は，高率に肝疾患を合併する。ちなみに色素性痒疹60例中，軽度の肝機能障害がみられたの

がわずかに3例であった。熊切[2] はたまたま本症に急性肝炎が併発した症例を報告したが，肝機能改善後も皮疹の再発をくり返したとしている。pigmented contact dermatitis は接触皮膚炎の一型で，臨床は本症と酷似するがチノパル系蛍光増白剤の接触アレルギーとみなされている。色素性痒疹ではチノパル系蛍光増白剤を含めて，種々の衣類に関係ある物質の貼布試験が施行されているが，いまだ原因物質は検出されていない。

症例3はトックリセータを着てから発症したがその後着なくても出没したとのこと。症例4はネックレスをするとかぶれるとのことだが，病例3 4とも貼布試験では陰性であった。

病因のまったく不明の現在，長島は色素性痒疹がわが国において最近の10数年間に注目されるようになり，それ以前にはこれに類する疾患がまずなかったことより，わが国における近年の未知なる環境汚染物質がなんらかの形で本症の発生に関係しているのではないかと推察している。我々も季節的影響ことに発汗との関係も考慮しながら，今後症例を重ねて追求したいと思う。

まとめ

色素性痒疹（prurigo pigmentosa）の4例を報告した。

症例1は3年後の現在，再発なく自然治癒とみなされる。症例3と4は現在ＤＤＳ内服にて経過観察中であるが，内服中止により再然している。

（当論文の要旨は，第30回西日本皮膚科学会ならびに第289回北陸地方会において発表した。）

文献

(1) 長島正治：皮膚臨床，18(4), 225～231 ，1976。
(2) 熊切正信，青柳俊，大河原章，三浦祐晶：西日皮膚，38：3，406～412，1976。
(3) 長島正治：皮膚病診療，Ⅰ(7)，625～628，1979。

4 CASES OF PRURIGO PIGMENTOSA

Mituo KUNIYOSHI AND Takeo NAKAMA
Department of Dermatology, School of Medicine, University of The Ryukyus.
(DIRECTOR: ASSIST. PROF., T. NAKAMA, PH., MD.)

In 1971, 20 cases of prurigo pigmentosa, as a clinical entity, were reported by Nagashima and 60 cases in total have been found in Japan. No cases have been reportd in other countries.

The disease is not well known in etiology. However, there is a positive family history, and more reactive against DDS.. The clinical feature is characterised by severe pruritic reddish papules, some of the papules are topped by vesicles, and urticaria-like erythemes which are followed by reticular hyperpigmentations.

4 cases of prurigo pigmentosa (22-year-old male, 17, 24 and 24-year-old female.) have been observed during eight years in the outpatient clinic.