琉球大学学術リポジトリ

[原著]Wegener肉芽腫症の3例

メタデータ	言語: 出版者: 琉球大学保健学部 公開日: 2014-07-18 キーワード (Ja): キーワード (En): 作成者: 又吉, 重光, 新垣, 義孝, 栗田, 建一, 都川, 紀正, 野田, 寛, Matayoshi, Shigemitsu, Arakaki, Yoshitaka, Kurita, Ken-ichi, Miyakogawa, Norimasa, Noda, Yutaka メールアドレス: 所属:
URL	http://hdl.handle.net/20.500.12000/0002016328

Wegener肉芽腫症の3例

琉球大学保健学部附属病院耳鼻咽喉科
又吉重光　新垣義孝　栗田建一
都川紀正　野田　寛

はじめに

Wegener肉芽腫症は1931年　Klinger[1]により
①壊疽性鼻炎
②肉芽性糸球体腎炎
③全身性血管炎
をきたす症例として初めて報告され，1939年　Wegener[2]により全身性の慢性炎症性疾患として,その臨床的ならびに病理学的な本質が確立されるに至った疾患である。

その後，1958年 Walton[3]は鼻の壊死，肉芽性変化をきたす疾患を分類し，

1. Wegener　肉芽腫症
2. Lethal midline granuloma
（1のような定形的壊死性肉芽と血管炎を持つ患者を含むばかりでなく，多形細網症，特殊性感染性肉芽腫症，リンパ腫などをも含む。）
3. Reticulum cell sarcoma

と分類している。

本症は結節性多発性動脈炎の異型と考えられており、臨床的には結節性多発性動脈炎と同様敗血症様症状を併い，かつ，本症患者の多くは進行性の腎障害をきたして短期間のうちに死亡するという予後不良の疾患である。

当疾患は沖縄県において比較的少ないといわれてきているが，昭和48年4月当科開設以来4年間の患者総数 4,846名のうち3例を経験したので，ここに報告し若干の考察を加えてみた。

症例1　26才　男性

主訴：鼻閉，鼻出血，右眼痛

家族歴：特記事項なし

既往歴：慢性副鼻腔炎

現病歴：昭和50年10月初旬鼻閉，鼻出血が持続し，10月下旬右眼痛を生じ，11月副鼻腔開放術直前，鼻中隔より持続性出血をきたし，某耳鼻咽喉科医院より当科へ紹介された。

現症：顔面貧血状，体温37.8℃，鼻閉，鼻漏，鼻出血，嗅覚脱失があり，鼻中隔と中・下鼻甲介は肥厚し，易出血性，潰瘍状で，白色付着物があった。耳部，咽喉頭部は異常なく，頸部リンパ節は触れなかった。右眼球はやや突出し,眼球結膜は充血していた。

初診時臨床検査成績：白血球数7.8×10^3/mm^3,赤血球数4.83×10^6/mm^3,血色素13.7g/dℓ，ヘマトクリット値39.6%，血沈98/124mm，白血球分画〔好酸球3%，好塩基球1%，好中球（棒状核球6%，分節核球69%），リンパ球14%，単球14%〕，RA(−)（RAは昭和51年4月に(+)に変化）；IgG 1,400mg/dℓ，IgA 325mg/dℓ，IgM 155mg/dℓ；総蛋白 8.2g/dℓ，（Albumine 35.0%，α_1-globulin 6.5%，α_2-globulin 17.4%，β-globulin 18.4%，γ-globulin 22.4%，A/G比　0.54）；GOT 36U，GPT 29U；尿所見，血清電解質に異常を認めない。

レ線学的所見：鼻部レ線撮影では両側性の陰影が篩骨洞および上顎洞にあり、胸部単純では右中肺野に2×3cmの境界明瞭な円形陰影を認めた。

右下鼻甲介よりの試験切除標本の組織学的所見（写真1）：リンパ球，好中球，プラスマ球などの浸潤がみられる肉芽様組織があり，血管壁はFibrinoid変性が見られ,周囲には異物型やラングハンス型の巨細胞も多数認められる。

治療経過(第1図)：初診時よりデキサメサゾン4mgを投与し，30病日には平熱となり，眼球突出も消失した。デキサメサゾンを漸減し，40病日よりアザチオプリン 150mgを投与し，Co^{60}を鼻部に2,000R，胸部に3,000R照射したところ，右肺の陰影はほぼ消失した。血沈中等度亢進のみで，以後デキサメサゾン1mg，アザチオプリン150mgを維持し経過順調であったが，うつ状態が生じ来院しない間に昭和52年2月鼻咽腔に再燃し，全身衰弱，嚥下障害，頸部および四肢の壊死性変化も加わり，再入院したが昭和52年2月死亡した。

症例2　35才　女性

第1図　症例1，26才男性の臨床経過

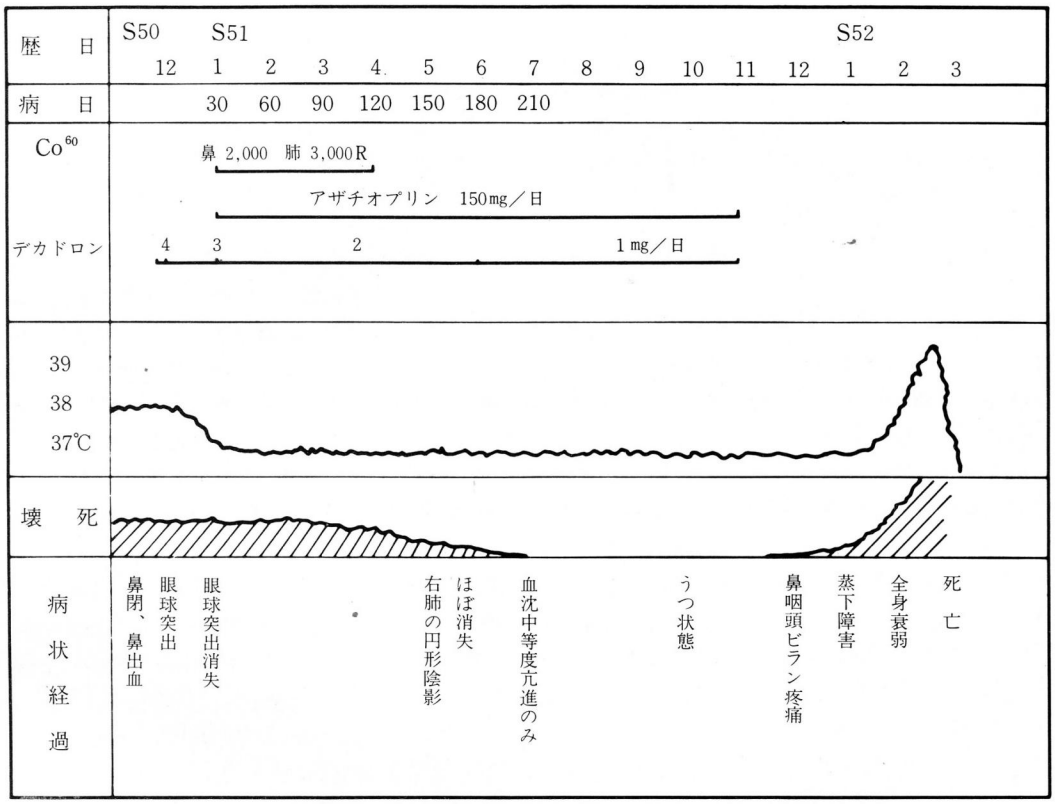

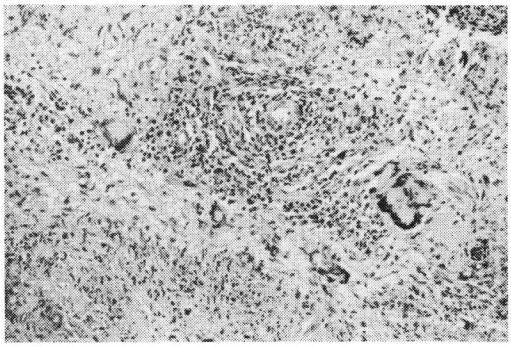

（写真1）症例1の右下鼻甲介よりの試験切除標本の組織像　（10×20）

主訴：全身倦怠，発熱，両側性鼻閉，鼻漏

家族歴：特記事項なし。

既往歴：慢性副鼻腔炎

現病歴：昭和48年より両側鼻閉あり，昭和52年8月下旬悪感，発熱，咳嗽，咽頭痛を繰り返し，9月当科受診す。

現症：全身倦怠感強度，顔面貧血様，39℃の高熱があり，両側下鼻甲介は肥厚し，白濁壊死組織，悪臭があり，後鼻孔部にも壊死組織が認められた。耳部，咽頭部，頸部には異常を認めなかった。

初診時臨床検査成績：白血球数6.1×10^3/mm^3，赤血球数3.83×10^6/mm^3，血色素7.6g/dℓ，ヘマトクリット値26.2%，血沈21/45mm，白血球分画〔好酸球3%，好中球（棒状核球47%，分節核球27%），リンパ球13%，単球10%〕：CRP 5(+)，RA(−)；IgG 1,200mg/dℓ，IgA260mg/dℓ，IgM118mg/dℓ；総蛋白5.75g/dℓ（Albumin 48.0%，α_1-globulin 6.2%，α_2-globulin 14.2%，γ-globulin 22.0%，A／G比0.92）；GOT 43U，GPT 18U；BUN 6mg/dℓ，クレアチニン 0.8mg/dℓ；血糖99mg/dℓ；尿糖(−)，尿蛋白(+)，尿中に血色素(+)，沈渣では赤血球，白血球，扁平上皮がわずかに増加；PSP検査では15分値60%，120分値110%，血清電解質は正常節囲内；動脈血培養は陰性であった。

レ線学的所見：鼻部レ線では左上顎洞に淡い陰影が認められ，穿刺にて膿性分泌物を認めた。胸部単純では異常を認めなかった。

左下鼻甲介よりの試験切除標本の組織学的所見(写

真2）：リンパ球，プラズマ球，好中球などの浸潤が見られ，慢性炎症像を呈する。

治療経過（第2図）：高熱，全身倦怠，鼻閉，鼻甲介壊死組織の所見より，まず Wegener 肉芽腫を考え，鑑別疾患として敗血症，白血病を考慮し，抗性物質投与により軽快傾向にあったが，7病日目白血球が2,400/mm³と減少し，骨髄検査では感染症的像であった。しかし，再々の動脈血培養でも菌は検出できず，11月中旬より上咽頭に壊死が拡がり，硬口蓋部にはびらん状変化が生じ，これにより臨床的に Wegener 肉芽腫と断定し，デキサメサゾン6mg，アザチオプリン150mg 鼻咽頭部にCo^{60}照射を開始した。それ以後20日間は平熱となり，全身状態も落ちついていたが，局所所見は全く軽快傾向なく，12月頸部に有痛性リンパ節腫張，中咽頭壊死，口蓋垂発赤，その後口蓋穿孔，12月下旬より上咽頭部より大量出血を11回も繰り返し，ついには呼吸不全にて永眠した。

（写真2）症例2の左下鼻甲介よりの試験切除標本の組織像（10×20）

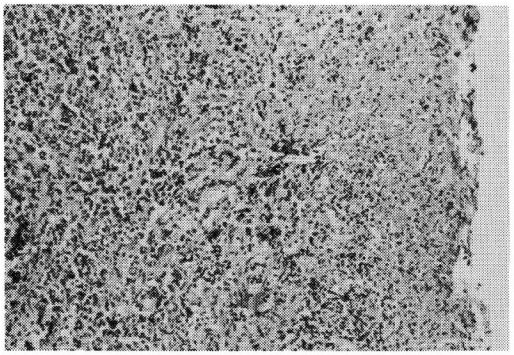

症例3　45才　男性

主訴：右鼻閉

家族歴：特記事項なし

既往歴：特記事項なし

現病歴：昭和52年6月より右鼻閉，鼻出血，鼻漏が生じ，昭和52年10月当科受診す。

第2図　症例2，35才女性の臨床経過

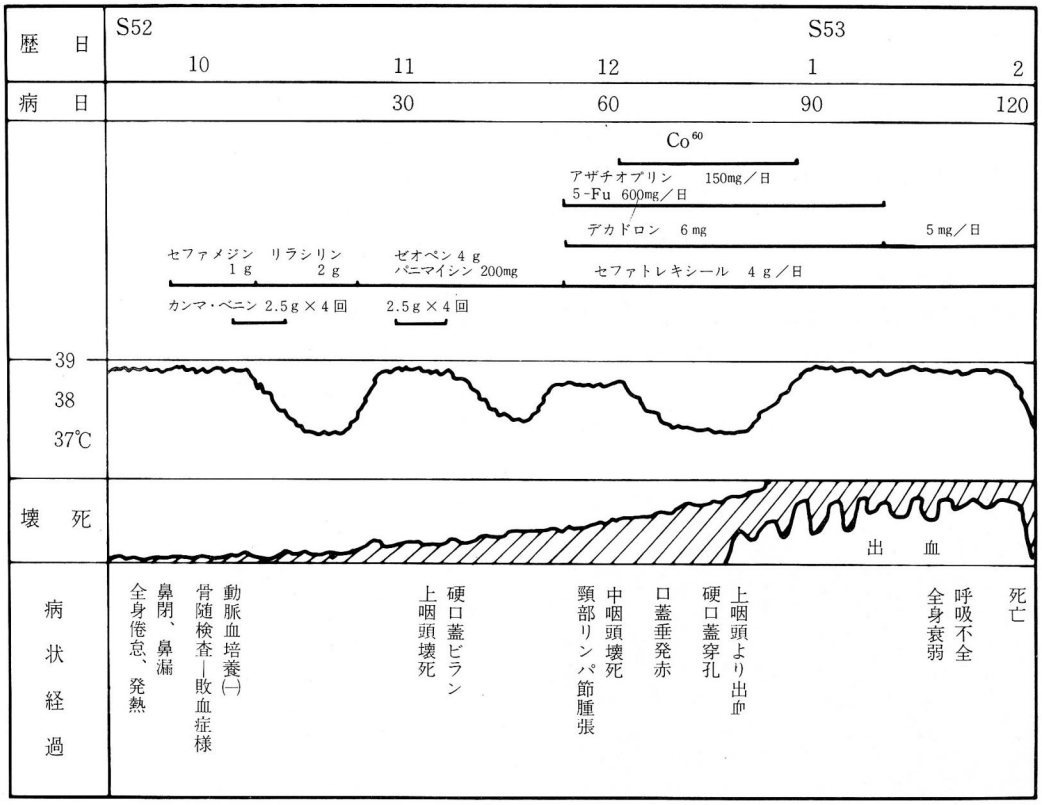

現症：全身状態悪くなく，37.7℃の微熱があり，右鼻翼は少し膨隆し，鼻前庭部には硬結を有する腫張があり，右鼻甲介は肥厚し，易出血性で，白色付着物が認められた。耳部，咽喉頭部，頸部には異常は認められなかった。

初診時臨床検査成績：白血球数3.3×10^3/mm^3，赤血球数4.46×10^6/mm^3，血色素13.6g/dℓ，ヘマトクリット値40.9%，血沈6/16mm，白血球分画〔好酸球3%，好塩基球0%，好中球（棒状核球20%，分節核球34%），リンパ球39%，単球4%〕；CRP(+)，RA(+)；総蛋白7.13g/dℓ，(Albumin 55.0%，α_1-globulin 4.4%，α_2-globulin 8.4%，β-globulin 12.4%，γ-globulin 19.6%，A/G比1.22)；IgG 1,200mg/dℓ，IgA 286mg/dℓ，IgM 118mg/dℓ；GOT 30U，GPT 19U；電解質は正常範囲内；尿糖(−)，尿蛋白(+)，尿ウロビリノーゲン(2+)，尿ウロビリン(−)，尿沈渣では赤血球，白血球が少し多い程度であった。PSPは15分値45%，120分値145%であった。

レ線学的所見：鼻部レ線では両側上顎洞に壁在性陰影があり，右鼻腔には陰影濃厚な腫瘤を認めた。胸部単純では異常を認めなかった。

右下鼻甲介よりの試験切除標本の組織学的所見(写真3)：リンパ球浸潤が強く肉芽形成があり，壊疽性鼻炎的所見との報告であった。

治療経過(第3図)：昭和52年10月19日よりデキサメサゾン6mg，アザチオプリン150mg，5−Fu 600mg，アドリアシン30mg×3回/週×2クールを行い，下旬にはCo^{60} 5,000Rを照射した。局所所見の改善とともに，デキサメサゾンを漸減し，デキサメサゾン1mg，アザチオプリン150mg，5−Fu 600mgで維持し，150病日経過した現在経過良好にて健在である。

（写真3）症例3の右下鼻甲介よりの試験切除標本の組織像（10×20）

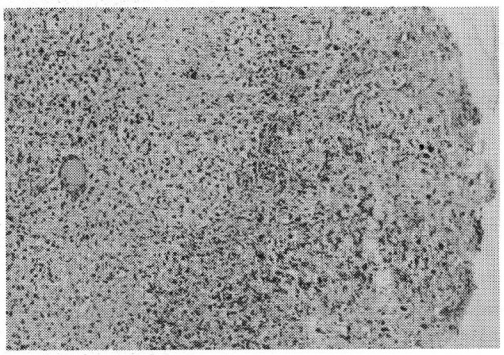

考　　按

壊疽性鼻炎は

①Wegener　肉芽腫

②明確に区別できないもの

③Reticulum　cell　sarcoma

と分類されているが[4]，今だ的確な分類がなされるに至っていない。

Wegener　肉芽腫の診断基準として，Godman と Churg[5] は1954年に

①上・下部気道の壊死性肉芽

②肺，その他多くの器官に動静脈の広汎な血管炎

③肉芽性糸球体腎炎

の3項目を提唱している。

病理学的には，壊死組織，血管炎，慢性炎症の所見があり，病因論的には自己免疫疾患と考えられている[4)6)]。

好発年令は中年成人に多く，男女差は認められない[7]。

症状としては，鼻閉，鼻漏，鼻出血，難聴，咳嗽，喀痰，結膜充血，眼球突出，弛張熱，全身倦怠感，頭重，嚥下障害，蛋白尿，皮疹，末梢神経痛などがあげられている。[4]

慢性副鼻腔炎と診断され，副鼻腔開放術を受け，その後 Wegener　肉芽腫であったということも時に生じている。

検査所見については，貧血は軽症に多く，白血球増多，好酸球増多がみられ，抗核抗体は陰性が多く，RA は半数に陽性，高度血沈促進が多く，A/G比の逆転，時に IgE，IgAの増加がみられる。IgE 増加はアレルギー素因，IgA 増加は表皮の慢性抗原性刺激の可能性の根拠となっている。[8]

理学的所見としては，鼻甲介の壊死性肉芽性変化が生じ，それが順次上咽頭、下咽頭，気管，肺へと広汎に拡がって行く[4]。そして硬口蓋の穿孔，口蓋垂が壊死脱落し，症例2のように大量出血をきたしたり，症例1のように肺不全で死亡に至る。死亡の原因としては大半が腎不全，次に呼吸不全，敗血症となっている。

以上のごとく，当疾患は非常に致命的な疾患で，その予後は診断より死亡に至るまで平均5ヶ月で長くとも5年以内といわれてきている。しかしながら，近年その治療法としてステロイド剤とアザチオプリンとの併用療法[9)10)]が行なわれるようになってから，その治療成績も改善されてきており，さらにナ

第3図　症例3，43才男性の臨床経過

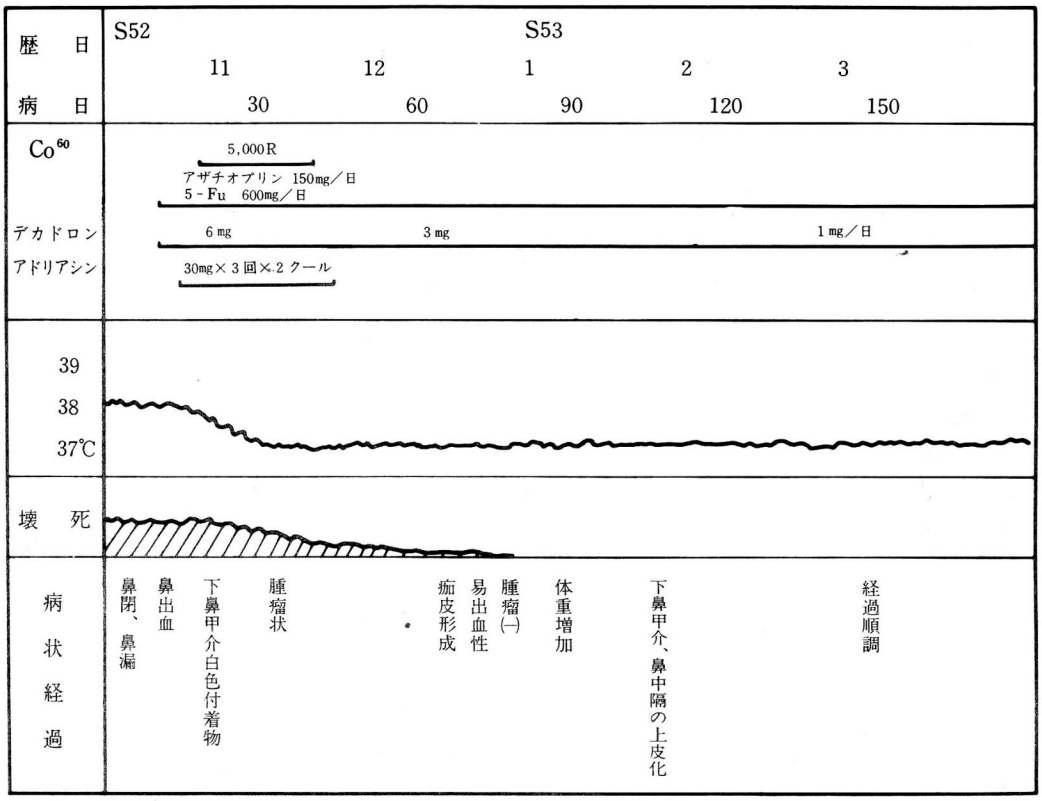

イトロゲンマスタード[11]，クロラムブシル[12]，メトトレキセート[13]，サイクロフォスファマイド[14]などの単独または併用療法，または放射線療法[10]などにより好成績をあげた報告もある。その治療効果については，治療開始時の病期，すなわち，

第Ⅰ期：上気道の炎症性，肉芽腫性壊死性病変

第Ⅱ期：肺領域の肉芽腫性潰瘍性病変

第Ⅲ期：全身性の血管性変化，とくに腎，眼，中枢神経系などの病変

第Ⅳ期：尿毒症または呼吸不全や心循環不全による悪液質

にも関連してこよう。

欧米の文献によると，前述のごとく，Bouronclesら[9]がアザチオプリンをステロイド剤と併用して以来,その予後は改善され寛解期が数年に及ぶ症例も多く報告されてきている[14]～[19]。これに反して本邦でのアザチオプリン使用報告例をみると，その予後は必ずしも改善されてきているとはいえない[20][21]。また冒頭にも述べたごとく，沖縄における当疾患の発生率は，はっきりと比較し得る文献はないが，衆目の一致するところ，確かに低いようである。当疾患が自己免疫疾患と考えられてきている現在，これら人種，民族によって発生率や治療効果に相違がみられることは極めて興味深いことである。このような人種，民族による免疫機構の相異は，感染症全般，腫瘍，他の自己免疫疾患などの解明，治療，予後などにも関連してくる問題であり，その解明は今後に残された非常に大きな課題と思われた。

ま と め

いまだ確固たる治療法が明らかにされていない難治性の Wegener 肉芽腫について当科で経験した3例を報告した。1例目は26才男性，鼻閉，鼻出血，眼痛を主訴に来院したが，全身衰弱，嚥下障害，頸部および四肢の壊死性変化を生じ11ヵ月で永眠。2例目は35才女性，全身倦怠感，発熱，鼻閉，鼻漏を主訴に来院したが，鼻咽頭部の壊死性変化が激しく，大量出血，呼吸不全にて4ヵ月で永眠。3例目は45才男性，右鼻閉を主訴に来院し，ステロイド剤，免疫抑制剤，5−Fu，Co^{60} 照射により，11ヵ月現在経

過良好にて健在である。

当論文の要旨は，第6回日本耳鼻咽喉科学会沖縄県地方部会学術講演会にて発表した。

参考文献

1) Klinger, H.: Grenzformen der Periarteritis. Frankfurt. Zschr. Path. 42, 455-480, 1931.

2) Wegener, F.: Über eine eigenartige rhinogene Granulomatose mit besonderer Beteiligung des Arteriensystems und der Nieren. Beitr. Path. Anat. allg. path. 102, 36-68, 1939.

3) Walton, E. W.: Non-healing granuloma of the nose. J. Laryng. 73, 242-260, 1959.

4) 渡部泰夫：Wegener肉芽腫およびその類似鼻疾患（壊疽性鼻炎）の発症部位と進展様式に関する検討。耳鼻咽喉科 47. 625-629, 1975.

5) Godman, G.C., Churg, J.: Wegener's granulomatosis. Pathology and review of the literature. Arch. path. 58, 533-553, 1954.

6) 渡部泰夫：進行性鼻壊疽の組織像。耳鼻咽喉科 48, 635-643, 1976.

7) 切替一郎：新耳鼻咽喉科学，P285-289, 南山堂，東京，1974.

8) DeRemee, R. A., Macdonald, T.J., Harrison, E. G., Coles, D. T.: Wegener's granulomatosis. Mayo. Clin. Proc. 51, 777-781, 1975.

9) Bouroncle, B. A., Smith, E. J., Cuppage, F. E.: Treatment of Wegener's granulomatosis with imuran. Am. J. Med. 42, 314-318, 1967.

10) 佐々木好久，久松建一，大木剛，蘇 康平，小山英明：Wegener 肉芽腫症の1例，イムランとステロイドホルモンの併用療法について．耳鼻咽喉科 48, 263-270, 1973.

11) August, C. W., Lessmann, E. M.: Wegener's granulomatosis treated with nitrogenmustard. New York J. Med. 62, 3302-3310, 1962.

12) Mchoanie, S. K.: Wegener's granulomatosis, successful treatment with Chlorambucil. J. A. M. A. 197, 90-92, 1966.

13) Capizzi, R. L., Bertino, J. R.: Methotrexate therapy of Wegener's granulomatosis. Ann. Intern. Med. 74, 74-79, 1971.

14) Baliga, R., Chang, C. H., Biolau, A. K., Perriu, E. V. D., Fleischman, L. E.: A case of generalized Wegener's granulomatosis in childhood-successful therapy with cyclophosphamide. Pediatrics 61, 286-296, 1978.

15) Keczkes, K.: Wegener's granulomatosis. Brit. J. Dermat. 94, 391-399, 1975,

16) Narton, W. L., Suki, W. Strunk, S.: Combind corticosteroid and azathiopurine therapy in two patients with Wegener's granulomatosis. Arch. Intern. Med. 121, 554-560, 1968.

17) Kanzlor, G., Messer, B., Müller, K. M.: Die Wegenersche Granulomatosis. Med. Welt. 20, 590-594, 1969.

18) Thorkelsen, H., Berdal, P.: Wegener's granulomatosis. Immunosuppressive therapy. Oto-Laryngol. 82, 208-211, 1976.

19) Moorthy, A, V., Chesney, R. W., Segar. W. E., Groxhong, T.: Wegener's granulomatosis in childhood-prolonged survival following cytotoxic therapy. J. Pediat. 91, 616-619, 1977.

20) 佐々木好久：鼻の悪性肉芽腫の免疫学的．生化学的な考察．耳鼻と臨床 18, 190-196, 1971.

21) 山口崇彦，北村，武，石川，哮：所謂進行性鼻壊疽の臨床，耳鼻と臨床 18, 160-164, 1972.

Abstract

Three cases of Wegener's granulomatosis

Shigemitsu MATAYOSHI, Yoshitaka ARAKAKI, Ken-ichi KURITA, Norimasa MIYAKOGAWA and Yutaka NODA

Department of Otorhinolaryngology, College of Health Sciences, University of the Ryukyus

We reported three cases of Wegner's granulomatosis which is now very difficult to recover, because the genesis, therefore the therapy is not yet completely established.

The first case was a 26-year-old male with nasal obstruction, nasal hemorrhage and pain of eye. He was treated with combined therapy with systemic corticosteroids, azathiopurine and external irradiation, however, he died with dyspnea, necrosis of neck and limbs, and cachexia after 11 months.

The second case was a 35-year-old female with general fatigue, high fever, nasal obstruction and nasal discharge. She was treated with combined therapy with systemic corticosteroids, azathiopurine, 5-Fu, antibiotics and external irradiation, however, her necrotic involvement were gradually severe and she died with profuse bleeding and dyspnea after 4 months.

The third case is a 45-year-old male with right nasal obstruction. He was treated with combined therapy with systemic corticosteroids, azathiopurine, 5-Fu and external irradiation, and he is now in good health after 11 months from the beginning of our treatment.