琉球大学学術リポジトリ

[原著]気管支性嚢腫の4例(頚部1例,縦隔1例および肺内2例)

メタデータ	言語:
	出版者: 琉球大学保健学部
	公開日: 2014-07-18
	キーワード (Ja):
	キーワード (En):
	作成者: 石川, 清司, 正, 義之, 外間, 章金城, 清光, 源河, 圭一郎, 野原, 雄介, Ishikawa, Kiyoshi, Sho, Yoshiyuki, Hokama, Akira, Kinjo, Kiyomitsu, Genka, Keiichiro, Nohara, Yusuke
	メールアドレス:
	所属:
URL	http://hdl.handle.net/20.500.12000/0002016377

琉大保医誌 2 (2) : 156～162, 1979

気管支性嚢腫の4例(頸部1例，縦隔1例および肺内2例)

琉球大学保健学部付属病院外科
石川清司　正義之　外間章
金城清光　源河圭一郎

琉球大学保健学部付属病院中央検査部
野原雄介

はじめに

集団検診の普及、および胸部外科の発達に伴い気管支性嚢腫の報告が次第に増加している。昭和27年に依田ら[1]が本邦第1例の報告を行って以来，昭和39年までに管野ら[2]は47例，昭和46年までに正岡ら[3]は縦隔に発生した気管支性嚢腫 184例を集計し，さらに昭和49年には，溝手ら[4]が本疾患の肺内発生 107例を報告している。琉球大学保健学部付属病院外科においても過去3年間に4例の本疾患を経験した。その内訳は，縦隔発生1例，肺内発生2例および，きわめて稀な頸部発生1例である。

症例 (Table 1)

症例1　　9歳　　女

主訴：前頸部腫瘤

家族歴および既往歴：特記すべきことなし。

現病歴：1歳頃から前頸部から胸骨上窩にかけて拇指頭大の腫瘤があるのに気がついていたが，特に訴えがなく放置していた。咳嗽，発熱，疼痛など自覚症状を認めたことは全くなく，増大傾向もなかった。昭和51年8月，右外そけいヘルニアの手術の際に前頸部の腫瘤も摘出した。

手術所見：前頸部に縦に並んだ2個の腫瘤を認め，その間に襟状切開を加えた。腫瘤は，広頸筋の下で前頸筋群の中にあり，甲状舌骨部および胸腔内との交通はなかった。

摘出標本の肉眼的および病理組織学的所見，1.5×2×1.5cm大の2個の嚢腫で，乳白色液を内容としていた (Fig. 1)。病理組織学的には嚢腫の形成があり，内面は線毛円柱上皮でおおわれており，壁内には気管支腺様のものが認められた。軟骨はみられなかった (Fig. 2)。

Table 1. Four Cases of Bronchogenic Cyst

Case No.	Sex	Age (years)	Symptom	Location of cyst	Size of cyst (cm)	Treatment
1	F	9	Cervical nodules	Neck	1.5 x 2.0 x 1.5	Extirpation
2	F	38	Cough and sputum	Lung(rS^3)	4 x 4 x 5	Partial resection of the lung
3	M	14	Abnormal chest X-P	Mediastinum	5.1 x 4.2 x 2.9	Extirpation
4	F	31	Abnormal chest X-P	Lung(1S^6)	5 x 3 x 5	Left lower lobectomy of the lung

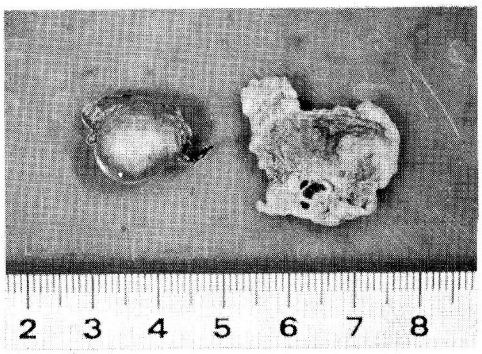

Fig. 1. Case 1. Photograph of the gross specimen disclosing the cystic character of nodules removed from the neck.



Fig. 2. Case 1. Photomicrograph of the wall of cyst showing the wall lined by ciliated epithelium.

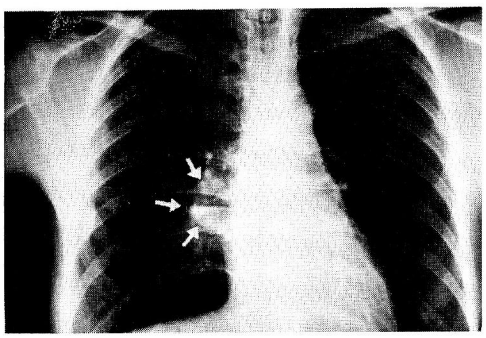

Fig. 3. Case 2. Chest roentgenogram showing a thin-walled cyst (arrows) in the right upper lobe with an air-fluid level.

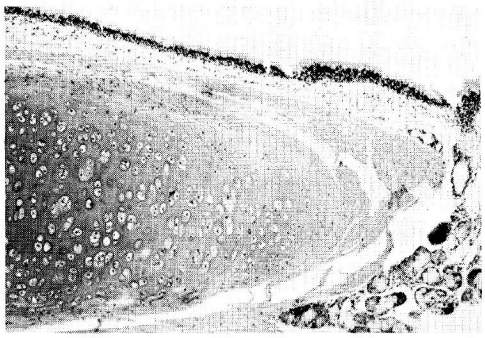

Fig. 4. Case 2. Photomicrograph of the wall of cyst showing ciliated epithelium, mucous glands and cartilage plates.

症例2　38歳　女

主訴：咳嗽および喀痰

家族歴：配偶者が肺結核症として治療をうけたことがある。

既往歴：特記すべきことなし

現病歴：昭和51年10月，咳と痰が10日間ほど続いたため，近医を受診し，胸部X線写真上の異常陰影を指摘された。加療により症状は消失したが，X線写真上の陰影に変化がなく，精査のため当科へ紹介された。

胸部X線写真所見：右肺上葉のS^3区域に4×4cm大の円形で薄壁の嚢胞状陰影に鏡面形成を伴っており，肺嚢胞症と診断された（Fig. 3）。

手術所見：左前方切開（第4肋間）により開胸した。全肺葉は胸壁との間に線維性の癒着が著明であった。上葉周囲の癒着を指頭で純的に剥離するとS^3区域の肺胸膜下に嚢胞壁を透見できた。嚢胞を含めS^3区域の部分切除を行った。

切除標本の肉眼的および病理組織学的所見：4×4×5cm大の嚢胞で，内壁は平滑で数ヵ所に白斑を認め，内容は白色クリーム状物質であった。嚢胞内面は線毛円柱上皮におおわれ，一部に軟骨組織および気管支腺がみられ，気管支壁と同様の構造を有していた（Fig. 4）。

症例3　14歳　男

主訴：胸部X線異常陰影

家族歴および既往歴：特記すべきことなし。

現病歴：昭和52年7月，学童検診で胸部X線写真上の異常陰影を指摘された。疼痛，咳嗽，発熱等の自覚症状は全く認められていない。精査のため当科

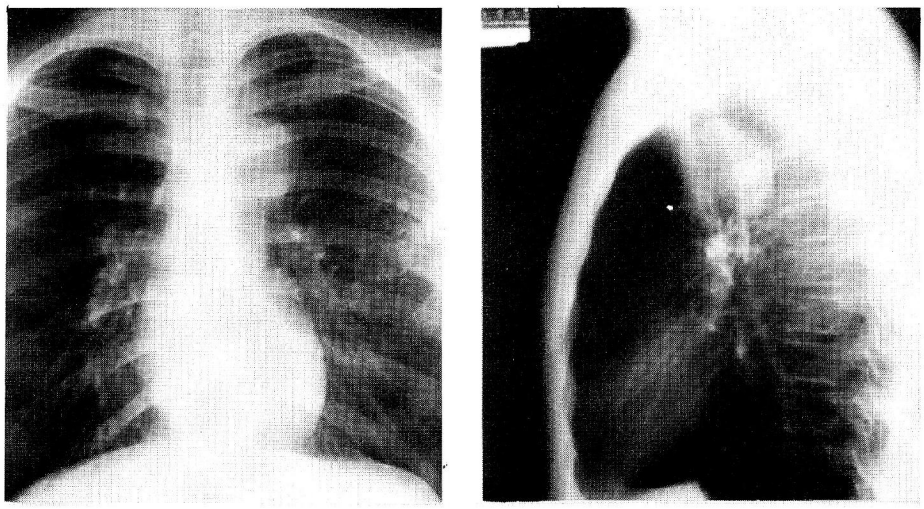

Fig. 5. Caes 3. Posteroanterior (left) and lateral (right) views of a chest roentgenogram showing a sharply marginated round mass in the superior mediastinum.

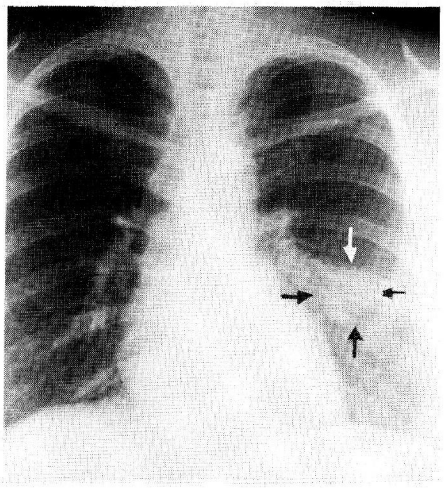

Fig. 6. Caes 4. Chest roentgenogram showing a smooth-bordered homogeneous mass (arrows) located in the left lower lobe.

へ紹介された。

胸部X線写真所見：正面像で縦隔より左へ突出する境界鮮明で円形の均等性陰影を認めた。側面像でも同様の所見がみられ，腫瘤は中縦隔に位置している（Fig. 5）。側面断層写真でも腫瘤内の石灰沈着や，有茎性を思わせる所見はなかった。気管支造影，血管撮影および食道透視を実施したが特記すべき所見はなかった。

手術所見：左第4肋間で開胸した。腫瘤は，大動脈弓直上にあり，肺，神経，大血管および気管，気管支とは明らかに独立しており，直接の関連はなかった。周囲組織を鈍的に剥離して摘出した。

摘出標本の肉眼的および病理組織学的所見：5.1×4.2×2.9cm大，32gの腫瘤で，弾性軟，多房性の嚢腫であった。内容はミルク様の粘稠性の物質で，悪臭はなく壁はきわめて薄かった。嚢胞内面は線毛円柱上皮でおおわれており，気管支腺や軟骨組織が壁内に認められ，一部に炎症が加わって肉芽様となり，上皮が全く脱落した所もあった。

症例4　31歳　女

主訴：胸部X線異常陰影

家族歴：母方に気管支喘息の素因があり，同胞にGrawitz氏腫瘍の診断をうけた者がある。

既往歴：特記すべきことなし。

現病歴：昭和52年8月，職場検診で胸部X線写真上の異常陰影を指摘されて以来，約10ヵ月間，肺結核症として抗結核剤による化学療法をうけたが陰影の縮少はみられなかった。手術を目的として当科へ入院した。

胸部X線写真所見：左肺S^6区域に3×3.5cm大の円形の均等陰影があり，辺縁は比較的明瞭である（Fig. 6）。

手術所見：左第5肋間で開胸した。胸水や胸膜の癒着はなかった。S^6区域の中央に約5×3cm大の腫

瘤を触れ，一部は嚢胞状になっていた。左肺下葉切除を施行した。

切除標本の肉眼的および病理組織学的所見：5×3×5cm大の嚢胞で，内壁は平滑であるが，一部に固い白色の微細顆粒状の部分があり，数条の細い肉柱様のひだの形成もみられた。気管支との交通はなかった。嚢胞の内面は線毛円柱上皮でおおわれ，一部に扁平上皮化生の所見もみられた。粘膜下には，炎症性の細胞浸潤や線維化が認められたが，軟骨組織はなく，悪性像もなかった。

考　　察

気管支性嚢腫は，縦隔発生および肺内発生以外に，胸壁[5]，頸部[6]，横隔膜[7]，心嚢腔[8]，食道[9]に発生した症例が報告されている。従来，縦隔発生の本症は，縦隔腫瘍の中の1疾患として扱われ，肺内発生のものは，肺嚢胞症の中で論じられることが多かった。本症を1つの独立した疾患として扱うとすれば，(1)縦隔発生，(2)肺内発生および(3)その他として区別して考えた方がより概念がはっきりしてくるものと思われる。

わが国の縦隔腫瘍の統計[3]では，奇型腫，胸腺腫瘍，神経性腫瘍，リンパ性腫瘍についで先天性嚢腫が多くみられている。先天性嚢腫の中では，気管支性嚢腫が圧倒的に多く，次いで心嚢性嚢腫，消化管性嚢腫の順になっている。当院外科[10]において経験した30例の縦隔腫瘍の中で，先天性嚢腫は気管支性嚢腫1例，心嚢性嚢腫1例の計2例であった。

発生男女比は，わが国では男性が女性の約2倍，欧米でも男性にやや多いという報告が一般的であるが，われわれの経験した症例は女性3例，男性1例であった。

Maier[11]は縦隔の気管支性嚢腫をその発生部位により(1)paratracheal (2)carinal (3)hilar (4)paraesophageal および(5)miscellaneousの5グループに分けている。症例3は，この分類の paratracheal group に入る。欧米では，肺内発生例の報告が多いが，わが国では縦隔発生例が多い。左右別では，右縦隔に多く見られている。肺内発生の症例では，右肺が左肺の約 1.7倍であり，右上葉，左上葉，右中葉の順になっており，両側発生はきわめて稀とされている。

気管支性嚢腫の発生原因については，先天性説，および後天性説のほかに，両者のいずれによってもおこりうるとする考え方がある。先天性説[12]は，発生学的に前腸に由来する気管と食道が胎生期に分離する過程で一連の異常がおこり，未分化の組織片が迷入し，これが遅れて発育し嚢腫になると説明している。そして，気管支憩室，気管支性副肺，縦隔気管支性嚢腫，上皮性嚢腫，肺内嚢腫等の先天異常は，それぞれ呼吸器系組織の分化発育過程の異常発生時期によって生じる異なった形態であるとされている。溝手[4]らは先天性成因を示唆する所見として，(1)先天性肺嚢胞の壁は気管支壁類似の構造を持っているが，その基質構成の配列が不規則である，(2)呼吸器感染の既往以前に本症がみられる，(3)先天性肺嚢胞症は出生時，嚢胞内に液体を有するが，生後にその内容を喀出し，膨張してbaloon cyst となる，(4)肺葉や区域の異常動脈あるいは内臓転位などを合併する，(5)胎児あるいは早産児にこのような症例がみられることなどを挙げている。当院外科[13]において，過去に7例の気管支の分岐異常を経験しているが，そのすべてが右肺上葉気管支に関する分岐異常であった。この事実は，肺および縦隔の気管支性嚢腫の発生が明らかに右肺上葉，および気管右側に多いとする先天性説を支持する1つの因子ではないかと思われる。

Mayer らは[14]，出生後の肺の発育途次における障害が肺嚢胞症の発生機序に重要な役割を演ずるという見解をpost-natal lung development origin なる仮説をたてて説明している。一方，後天性説を支持する見解は，次のような事実にもとずいている。すなわち，(1)肺嚢胞症の頻度はかなり高く，先天的奇形の頻度からみて，これがすべて先天性のものであると考えることは困難である，(2)健康人として無症状であったものにX線検査で偶然に発見されることが多い，(3)自然気胸，突然の喀血，肺内の感染等が現われることによって本症の存在が確かめられる，(4)各年令層に出現するが，年令の増加に従って出現率も増す，(5)肺嚢胞症は明らかに後天性の気管支拡張症や肺気腫に合併することが多い，(6)長期間X線による観察を行った多くの症例で，以前は正常であった肺に本疾患の発生を認めたという報告がある。

気管支性嚢腫の臨床症状は，縦隔発生と肺内発生とでは趣きを異にしている。溝手[4]らの 107例の集計では，肺内発生の症例で自覚症状のないものは，15.4%にすぎず，他のほとんどは，微熱，咳嗽，喀痰などの症状を訴えている。これらの大部分は成人例であるが，新生児期の症例では呼吸困難，チアノーゼなどの重篤な症状を呈することがある。最近，

本疾患が新生児期に緊急手術を要する疾患として注目されてきている理由がそこにある。一方，縦隔発生の気管支性嚢腫は，自覚症状のない場合が多く，胸部の圧迫感や疼痛などの症状を伴うこともあるが，比較的軽度の訴えであることが多く，集団検診などにより偶然に発見されることが多い。われわれの症例では，症例2のみが咳，痰を主訴として来院しているが，他の3症例はいずれも集団検診や他の疾患で来院して，たまたまみつかった症例であった。管野ら[2]の集計では，腫瘍の大きさと症状の有無については一定の関係を認めていない。しかし，巨大な本症のみられた成人例で肺化膿症様の症状がみられたという報告がある[15]。

気管支性嚢腫の診断は，胸部X線検査によってなされるが，術前の確定診断は困難なことが多い。症例1のように頸部に発生した本症は，わが国では過去に日野ら[6]が報告した1例があるのみである。頸部を縦隔の延長と考えると，Maier の分類の(5)miscellaneousのグループに入れることができる。この場合，鰓原性嚢腫との鑑別が必要であるが，その好発部位が胸鎖乳突筋内縁にそった上頸部であるのに対して，気管支性嚢腫は頸部の下方に位置し，内瘻を有しない。縦隔に発生した本症は，縦隔腫瘍の中での鑑別が必要となるが，食道性嚢腫と同様に上縦隔に発生することが多い。胸部X線検査では，一般に表面平滑な円形ないし長円形で壁が薄い嚢腫として現われ，内容が充満している場合は，ほぼ円形で境界が平滑で鮮明な均質の像となり，ときに嚢胞中に鏡面形成をみることがある。Rogers ら[16]は，肺内の気管支性嚢腫のX線所見を，空気の充満したもの，液体水平面を有するもの，均質な陰影を呈するものの3型に分類している。われわれの症例では，症例2が液体水平面を有し，症例4は均等な陰影を示した。

気管支性嚢腫の確定診断は主に摘出標本の病理組織学的検索によってなされている。定型的な症例では，線毛円柱上皮，気管支腺，軟骨組織などをそなえ，気管支と同様の構造を呈する。しかし，気管支壁のすべての成分を有することは少ないようである。発生学的に気管と食道は，ともに前腸に由来しており，気管支性嚢腫と食道性嚢腫の鑑別は非常に困難な問題とされ，典型的な所見をもつ症例以外は，臨床症状，X線像，発生部位，切除標本の肉眼所見や組織所見を総合して判断されている[17],[18]。

篠崎ら[19]は，新生児期の肺嚢胞症の分類に関して簡潔に，有症状群と無症状群に分けて，保存的治療か積極的外科治療かを決定するのが臨床上大切であると指摘している。成人例においてもこの考え方は手術適応の決定に必要であると思われる。現在の段階では，(1)自覚症状を有する症例，(2)比較的腫瘤の大きな症例や増大傾向を示す症例，(3)悪性疾患との鑑別がむつかしい場合には積極的に手術が施行されるべきであると考える。欧米の症例に比較して，わが国の報告例では自覚症状を訴える症例が少ないために，その手術適応の判断に迷う場合が実地臨床上多いのではないかと思われる。しかしながら，嚢腫の完全摘出が本症の唯一の治療法であり，手術後の予後は一般に良好である。

ま　と　め

昭和51年1月から昭和53年12月までの3年間に，われわれの施設で経験した気管支性嚢腫4例について若干の考察を加えて報告したがその概要は次のとおりである。

(1)女性3例，男性1例で年令は9歳から38歳にわたり，平均年令は23歳であった。(2)本報告中の頸部発生例は，本邦では2例目の報告であり，右外そけいヘルニアを合併していた。(3)自覚症状を訴えた症例は1例にすぎず，本症の発見には集団検診が大きな役割を果している。(4)最近，幼小児および新生児例が増加する傾向にあり，的確な術前診断が今後要求されてくるものと思われる。(5)嚢腫の完全摘出により治癒せしめることができる。(6)発生病理の問題は，今後の検討にまたなければならない。

参　考　文　献

1）依田亘正，樋口公明：縦隔腫瘍〝気管支性嚢胞〞の1治験例，胸部外科　5；188－193，1952.

2）管野節夫，菅原利次，河村　基：縦隔気管支性嚢腫の1症例ならびに本邦報告例の統計的観察，外科　26；48－57，1964.

3）正岡　昭，山口貞夫，森　隆ほか：縦隔外科全国集計，日本胸部外科学会誌　19；1289－1300，1971.

4）溝手博義，小篠俊之，猪口嘉三ほか：Bronchogenic cyst について，外科治療　29；131－142，1973.

5）Blades, B.：Mediastinal tumors：cases treated at Army Thoratic Surgery Center in the United States, Ann. Surg. 123：749－765,

1946.
6）日野和雄，野口輝彦，森　俊一ほか：気管支性嚢腫の5例（頸部1例および縦隔4例），胸部外科　17；255－263，1964.
7）町田荘一郎，高野雅己，米田吉治：横隔膜腫瘍の1治験例，胸部外科　26；635－639，1973.
8）Leagus, C. J.：Giant intrapericardial bronchogenic cyst：A case report, J. Thorac. Cardiovasc. Surg. 52：581－587，1976.
9）関　保雄，岡庭群二，江川南翔：食道壁内気管支性嚢腫の2症例と文献的考察，日本胸部臨床　29；130－137，1970.
10）源河圭一郎，石川清司，金城清光ほか：縦隔腫瘍30例の臨床的検討，琉大保医誌　1：175－180，1978.
11）Maier, H. C.：Bronchogenic Cyst of the Mediastinum, Ann. surg. 127：476－502，1948.
12）宮川　信，中之川孝一，志田　寛：気管支性嚢腫について，日本胸部臨床　36：338－345，1977．より引用。
13）源河圭一郎，石川清司，嘉数光一郎，外間政典ほか：気管支分岐異常の7例，琉大保医誌 2，146－155，1979.
14）Mayer. E. et al.：Developmental origin of cystic bronchiectasis and emphysematous change in the lungs, Diseases of the Chest 21：146－160，1976.
15）飯尾正宏，池田隆夫，杉浦昌也：感染症を伴える巨大単発気管支性嚢腫及びその考察，最新医学　13：122－131，1958.
16）Rogers, L. F. and Osmer, J. C.：Bronchogenic Cyst：A review of 46 cases, Am. J. Roentgenol. 9：273－283，1964.
17）月岡一馬，溝口精二，坪井裕二：縦隔の先天性気管支性嚢腫，食道性嚢腫（とくに好発部位と分類について），外科　37：175－181，1975.
18）三輪怒昭，浜崎啓介，日伝晶夫ほか：食道壁内気管支性嚢腫の一治験例，日本臨床外科学会誌　39：504－507，1978.
19）篠崎　拓，秋山文弥，当山真人ほか：新生児の緊急手術を要した肺嚢胞症の2例，胸部外科　28：726－729，1975.

Abstract

Four Cases of Bronchogenic Cyst

Kiyoshi ISHIKAWA, Yoshiyuki SHO, Akira HOKAMA,
Kiyomitsu KINJO and Keiichiro GENKA

Department of Surgery, College of Health Sciences, Universit of the Ryukyus

Yûsuke NOHARA

Department of Central Laboratory, College of Health Sciences, University of the Ryukyus

We found four cases of bronchogenic cyst in a 3-year period between 1976 and 1978.

Locations of the bronchogenic cyst in our series were cervical in one, mediastinal in one and pulmonary in two cases.

Clinical review of bronchogenic cyst in Japan demonstrated that most of them were found in the mediastinum or in the lung. A case of bronchogenic cyst in the cervical region reported here is very rare and it is the second case in this country.

All cases in our series were successfully treated by surgical procedure and they showed uneventful recovery.

(Ryukyu Univ. J. Health Sci. Med. 2 (2))