琉球大学学術リポジトリ

[原著]気管支分岐異常の7例

メタデータ	言語: Japanese 出版者: 琉球大学保健学部 公開日: 2014-07-18 キーワード (Ja): キーワード (En): 作成者: 源河, 圭一郎, 正, 義之, 与儀, 美津夫, 金城, 清光, 石川, 清司, 嘉数, 光一郎, 外間, 政典, Genka, Keiichiro, Sho, Yoshiyuki, Yogi, Mitsuo, Kinjo, Kiyomitsu, Ishikawa, Kiyoshi, Kakazu, Koichiro, Hokama, Seiten メールアドレス: 所属:
URL	http://hdl.handle.net/20.500.12000/0002016378

琉大保医誌 2 (2) : 146～155, 1979

気管支分岐異常の7例

琉球大学保健学部附属病院外科
源河圭一郎　正　義之　与儀実津夫　金城清光　石川清司

沖縄県立那覇病院内科
嘉数光一郎　外間政典

はじめに

気管支鏡検査や気管支造影が日常の検査とされるにつれ，さまざまな型の気管支の異常が知られるようになった。臨床的には，ほとんど問題にならない軽微なものや，無症状のために見過ごされているものから，重篤な症状を招来するものまで，いろいろの程度の気管支分岐異常が存在する。本論文では過去10年間にわれわれが行った約1000例の気管支鏡および気管支造影実施例中，気管支分岐異常の7例を経験したので，それらを報告するとともに，若干の文献的考察を加える。

Table 1. Summary of Cases with Bronchial Abnormality

Case No.	Sex	Age (years)	Type of bronchial abnormality	Associated disease
1	Male	78	Displaced bronchus (rB^{1+2}) arising from the trachea. (Wheezing due to tracheal stricture since his youth)	Lung cancer in rS^3
2	Male	80	Displaced bronchus (rB^{1+2}) arising from the trachea.	Lung cancer in rS^2
3	Female	62	Displaced bronchus (rB^{1+3}) arising from the RMB* (complete splitting of the RULB**).	Lung cancer in rS^2
4	Male	47	Displaced bronchus ($rB^{1\bar{b}}$) arising from the RMB (complete splitting of the RULB).	Tuberculosis in rS^2
5	Male	42	Displaced bronchus (rB^{1+3}) arising from the RMB (complete splitting of the RUL).	None
6	Female	58	Displaced bronchus (rB^1) arising from the RMB (complete splitting of the RULB).	Tuberculosis in $1S^6$
7	Female	26	Supernumerary bronchus arising from the RMB.	Bronchiectasis in the right upper lobe

*RMB: right main bronchus,　**RULB: right upper lobe bronchus

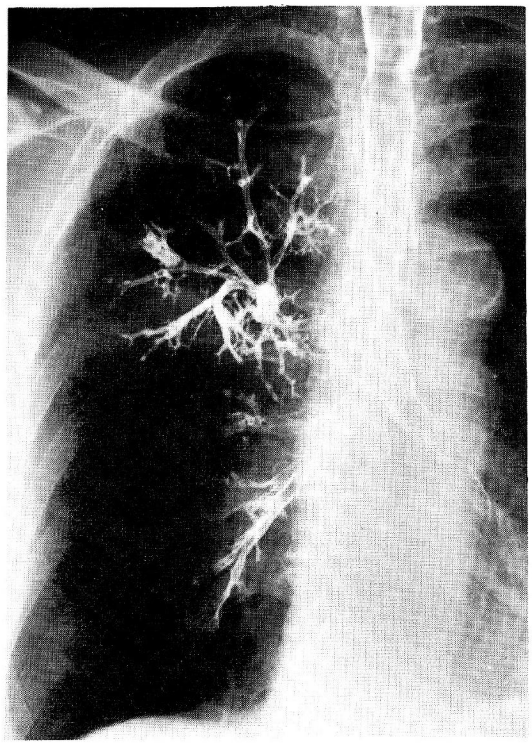

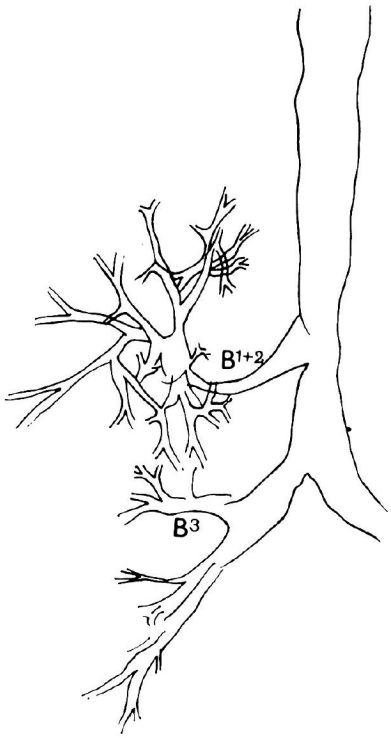

Fig. 1. Case 1. A tracheal bronchus (rB^{1+2}) arising from the right wall of the trachea 4 cm above the carina in association with segmental tracheal stenosis. The abnormally low position of the tracheal carina at midpoint of the seventh thoracic vertebra is noted.

症例（Table 1）

症例1．　S．M．78歳　男

若い頃から喘鳴に気づいていた。昭和53年2月，白内障の手術を受けることになり，術前検査として胸部X線検査を受けたところ，右上肺野に腫瘤状陰影が発見された。

気管支造影を行うと，右上葉気管支のB^1およびB^2に相当する気管支が，本来の分岐位置を離れて，気管分岐の上方，約4cmの気管壁の右側から分岐している（Fig. 1）。本来の右上葉気管支が分岐する位置にはB^3だけがみられ，腫瘤状陰影はこの区域気管支の支配領域であるS^3に存在している。この症例は，かなり高い位置から分岐した気管気管支(tracheal bronchus)であり，この異常な気管支が分岐する部分の気管には狭窄がみられる。このために，この症例は早くから喘鳴を訴えていたものと考えられる。仰臥位では喘鳴が増強するので，睡眠中でも常に半坐位をとっている。なお，気管分岐は正常の場合にくらべて低位置にあるため，気管は長くなっている。

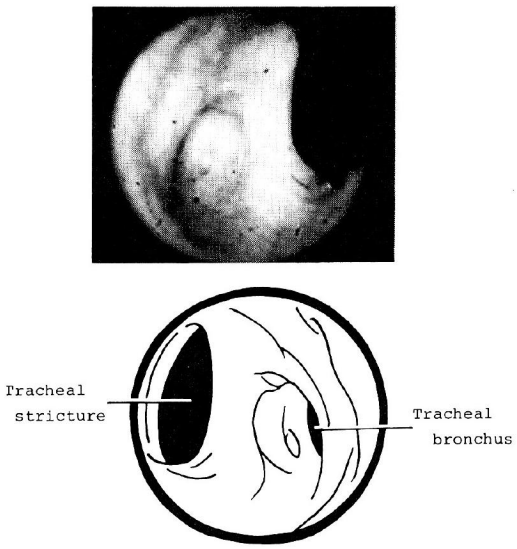

Fig. 2. Case 1. Bronchoscopic finding showing the abnormal bronchial orifice on the right tracheal wall in association with narrowing of the tracheal lumen.

気管支鏡検査では，気管の右側壁に異常気管支の開口部が見え，この部分の気管内腔は著しく狭い(Fig. 2)。この気管狭窄部を通して，その奥に正常の形の気管分岐が見える。

本来の右上葉気管支口から出ている区域気管支(B^3)の領域で擦過細胞診を行った結果，Class IVで扁平上皮癌が疑われたが，高令のうえ低肺機能であったので，切除を行わなかった。

症例2．　H. M. 80歳　男

咳を訴えていたので胸部X線写真を撮影したところ，右上肺野に腫瘤状陰影があり，次第に増大してきた。喀痰細胞診はClass IIIであった。

気管支造影の結果，右上葉気管支のB^1およびB^2に相当する気管支が本来の分岐位置を離れて，気管分岐の上方，約1cmの気管壁の右側から分岐している。本来の右上葉気管支が分岐する位置にはB^3だけがみられる(Fig. 3)。腫瘤状陰影はB^2の支配領域に存在している。高令のため手術をしなかった。

症例3．　T. K. 62歳　女

1年間にわたって咳を訴えていたが，血痰をみるようになり，胸部X線撮影を受けた結果，右上肺野に腫瘤状陰影を発見された。

気管支造影所見では，右上葉気管支のB^1およびB^3に相当する気管支が本来の分岐位置を離れて，右主気管支起始部から分岐している。本来の右上葉気管支が分岐する位置にはB^2だけがみられるが，腫瘍のために尖形狭窄を来している(Fig. 4)。昭和53年3月10日，右肺上葉切除を実施した。その結果，肺血管に異常はみられなかった。腺癌で，肺門リンパ節に転移がみられた。

症例4．　S. Y. 47歳　男

昭和49年9月，肺結核が発病した。当時，Gaffky 4号であった。抗結核化学療法によって排菌は陰性化したが，右肺上葉に巨大な空洞がみられた。気管支造影像ではB^{1b}が右主気管支起始部から分岐している(Fig. 5)。昭和51年6月2日，右肺上葉切除を実施した。その際，本来の上葉気管支のほかに，右主気管支から直径約5mmの細い気管支(B^{1b})が右上

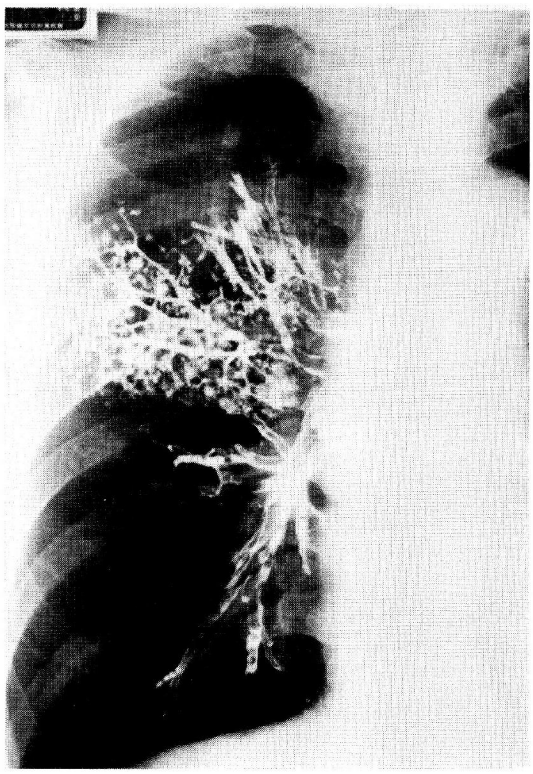

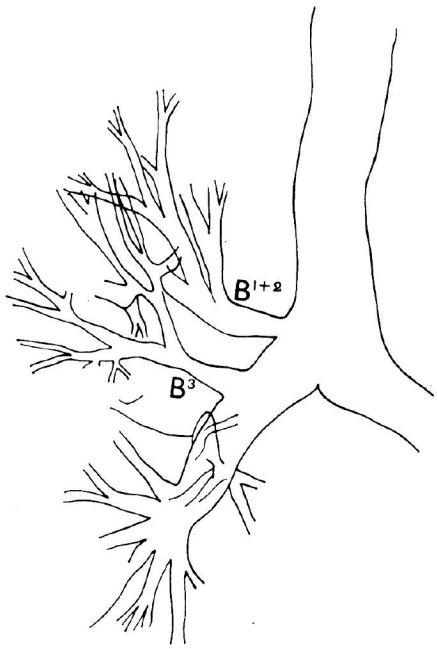

Fig. 3. Case 2. A tracheal bronchus (rB^{1+2}) arising from the trachea on the right side 1 cm above the carina.

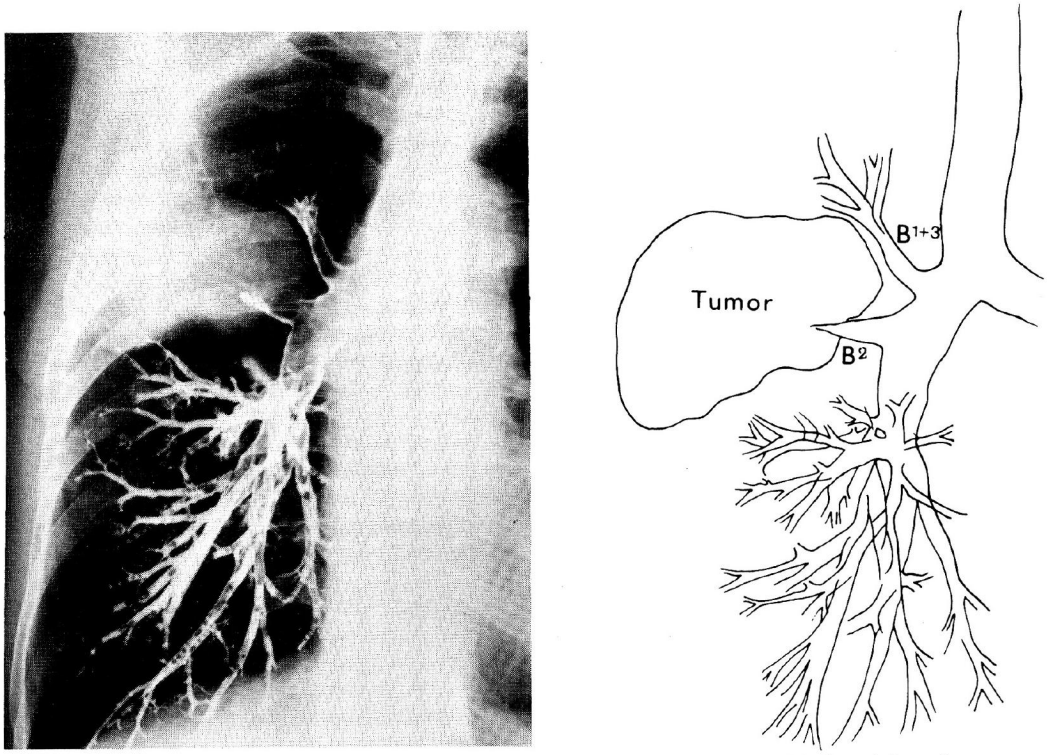

Fig. 4. Case 3. Displaced apical and anterior bronchi (rB^{1+3}) arising from the right main bronchus at the level of the carina. Tapering block of posterior bronchus (rB^{2}) is seen due to carcinoma.

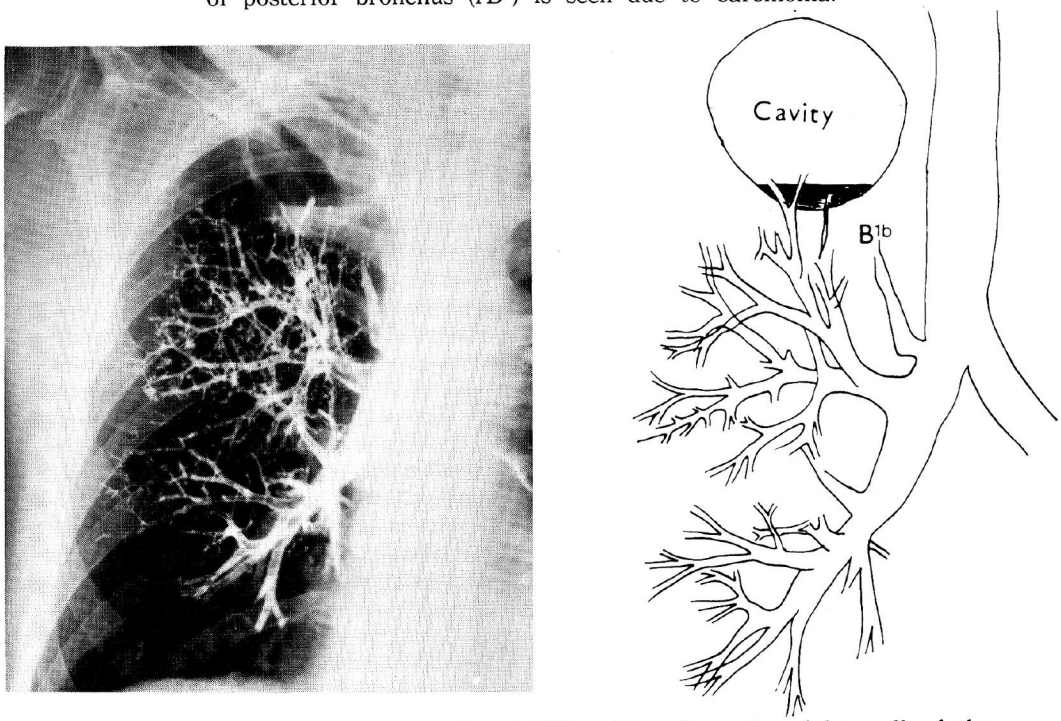

Fig. 5. Case 4. A tiny bronchus (rB^{1b}) arising from the right wall of the trachea at the level of the carina. A large cavity with an air-fluid level is seen in the posterior segment of the right upper lobe.

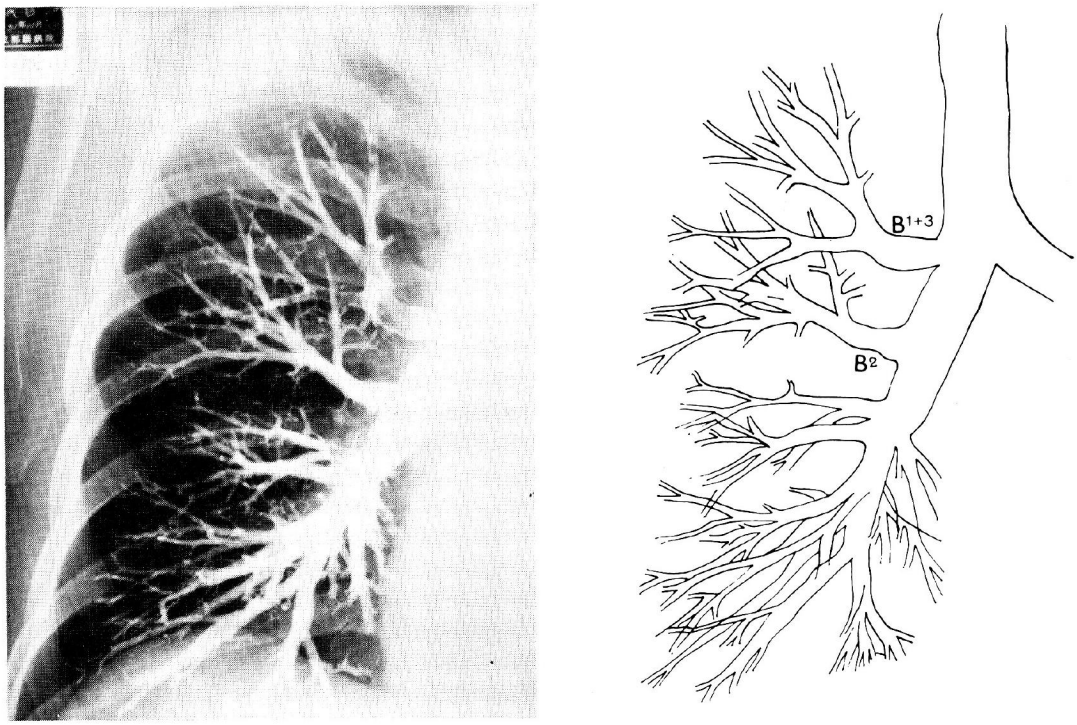

Fig. 6. Case 5: The anomalous bronchus (rB^{1+3}) arising from the lateral aspect of the right main bronchus at the level of the tracheal carina.

葉へ入っており，更に右肺動脈本幹から分かれて，この細い異常分岐気管支に沿って走る直径約3mmの肺動脈がみられた。これらをいずれも結紮切断した。

症例5． K. M. 42歳 男

主訴は血痰。気管支拡張症を疑って気管支造影を実施したところ，B^{1+3}が右主気管支起始部から分岐。本来の右上葉気管支が分岐する位置にはB^2だけがみられる（Fig. 6）。

症例6． T. M. 58歳 女

左中肺野に円形陰影がみられたため，抗結核化学療法を受けている。気管支鏡検査を行ったところ，右主気管支起始部から肺尖方向へ向かう気管支が分岐しており，気管分岐があたかも2個並んでいるかのように見えた（Fig. 7）。胸部断層写真で，気管支分岐異常は縦隔陰影中のair bronchogramとして認められた（Fig. 8）。

症例7． C. T. 26歳 女

集団検診で，右上肺野の浸潤性陰影を発見された。

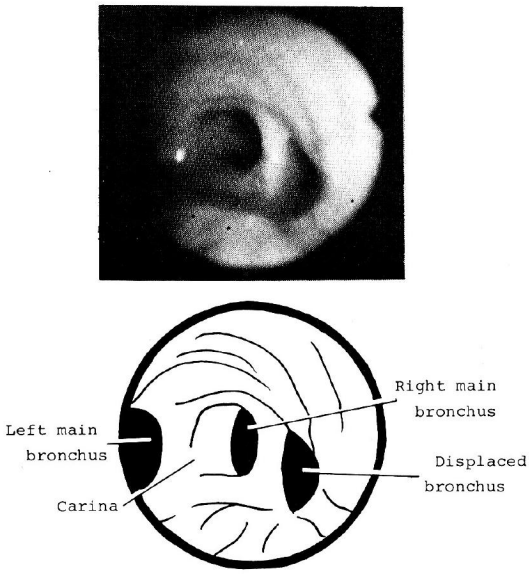

Fig. 7. Case 6. Bronchoscopic finding demonstrating the displaced bronchial orifice at the right side of the normal tracheal carina.

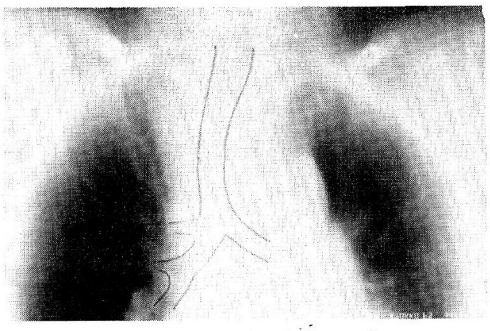

Fig. 8. Case 6. Retouched frontal tomogram of the chest showing the displaced bronchus arising from the lowest part of the right side of the trachea.

気管支造影を実施した結果，右肺上葉に気管支の拡張像がみられ，B^1において著明である。更に右主気管支から嚢状に拡張し盲端に終る1本の気管支がみられる。本来の右上葉気管支にはB^1, B^2, B^3のすべてが描き出されている(Fig. 9)。昭和45年5月31日，右肺上葉切除を実施した。上葉気管支を切断した後，嚢状に拡張した過剰気管支も切断した。なお肺血管の異常はみられなかった。

考　　察

気管支および肺は，軽微なものを含めると，元来，異常の多い臓器として知られている。Foster-Carter[1] によれば，気管支および肺の異常を分葉の異常，気管支の異常および実質の異常の3項目に大別している（Table 2)。今回，われわれが検討の対象としたのは気管支の異常で，気管支の異常はTable 2のIIのように，過剰気管支（supernumerary bronchus），転位気管支（displaced bronchus）および先天性嚢腫性疾患（congenital cystic disease）の3つに分類されている。

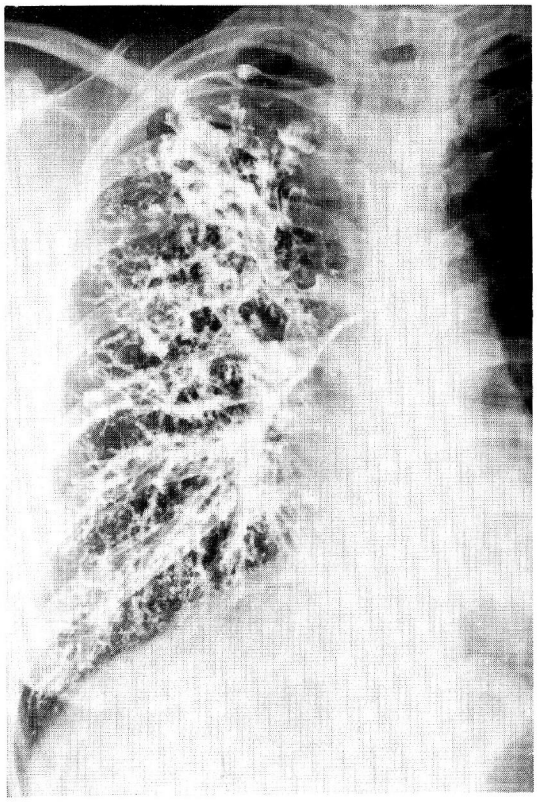

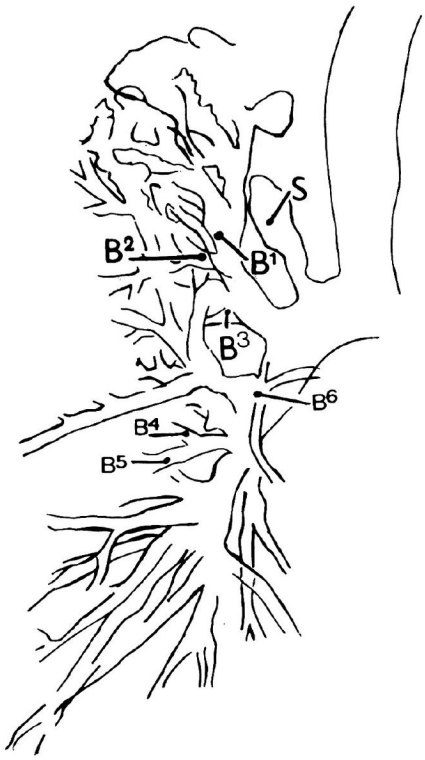

Fig. 9. Case 7. A supernumerary cystic bronchus (S) arising seperately from the lateral aspect of the right main bronchus 1.3 cm above the right upper lobe bronchus. The usual three segmental bronchi (B^1, B^2 and B^3) of the right upper lobe bronchus can be visualized on the bronchogram.

Table 2. Classification of Broncho-pulmonary Abnormalities

I. Abnormalities of Lobation:
  a. Additional fissures.
  b. Deficient fissures.
  c. Fissures due to displaced structures:
    1. Lobe of the azygos vein.
    2. Sequestration of lung due to an abnormal artery.
    3. Fissure for subclavian artery.

II. Abnormalities of the Bronchi:
  a. Supernumerary bronchi.
  b. Displaced bronchi.
  c. Congenital cystic disease.

III. Abnormalities of the Parenchyma:
  a. Accessory lungs.
  b. Agenesis of the lung.
  c. Hypoplasia of the lung.

(From Foster-Carter, A. F.: Broncho-pulmonary abnormalities. Brit. J. Tuberc. 40, 111, 1946)

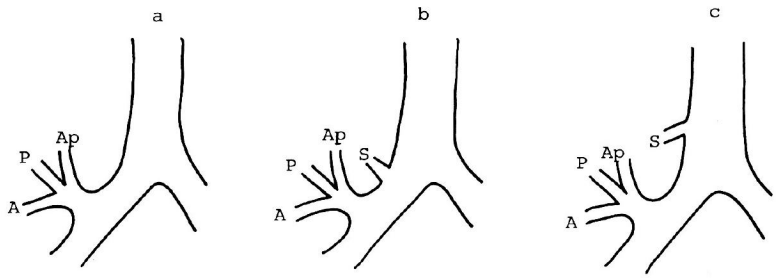

Fig. 10. Posteroanterior Bronchograms of the Right Upper Lobe showing the Supernumerary Bronchus.
a, normal ; b, supernumerary bronchus originating from the right main bronchus ; c, supernumerary bronchus originating from the trachea (tracheal bronchus) :
Ap, apical bronchus ; P, posterior bronchus ; A, anterior bronchus ; S, supernumerary bronchus.

過剰気管支とは，正常の気管支分岐の他に，過剰の気管支の分岐がみられる場合で（Fig. 10），比較的まれな分岐異常である。症例7は右主気管支から分岐した過剰気管支が嚢状に拡張したものと考えられる。これまでの過剰気管支についての報告例のほとんどは，気管の右側壁から分岐している気管気管支（tracheal bronchus）であり，この例のように右主気管支から分岐し，しかも嚢状に拡張したものは非常に稀である。

転位気管支とは，単に気管支の分岐位置が本来の位置から離れて分岐し，転位しているものである（Fig. 11）。もっともよくみられる型は，右上葉気管支を構成する区域気管支の一部が上方へ転位した場合である。これには本来の右上葉気管支を共通幹として分岐している不完全分離型と，本来の右上葉気管支から完全に離れて右主気管支または気管右壁から分岐する完全分離型がある。転位気管支が気管から分岐している場合も，やはり気管気管支（tracheal bronchus）とよばれることがある。なお，完全分離型の転位気管支は，過剰気管支によくまちがわれるが，例えば肺尖枝が転位気管支である場合は，本来の上葉気管支は前上葉枝と後上葉枝の2本

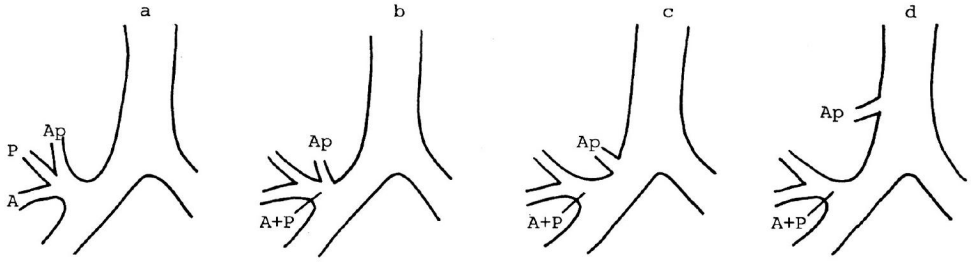

Fig. 11. Posteroanterior Bronchograms of the Right Upper Lobe showing the Displaced Bronchus.
a, normal; b, partial splitting of the right upper lobe bronchus; c, complete splitting of the right upper lobe bronchus; d, upward displacement of apical bronchus (tracheal bronchus): Ap, apical baonchus; P, posterior bronchus; A, anterior bronchus; A+P, common origin of anterior and posterior bronchi.
(Modified from Foster-Cater, A. F. : Broncho-pulmonary abnormalities. Brit. J. Tuberc. 40, 111, 1946)

の区域気管支からなっているので，過剰気管支でないことが明らかである。

転位気管支は一般によくみられる気管支分岐異常で，われわれが報告した７例中６例（症例１～６）が転位気管支で，しかも右上葉気管支の完全分離型であった。その中の４例（症例３～６）は右主気管支から，２例（症例１，２）は気管から分岐していた。気管から分岐する転位気管支すなわち気管気管支は諸家の報告によると，気管分岐の上，約 1.5～2.0cmの高さで気管の右壁から分岐することが多い。症例１のように気管分岐の上４cmの高さから分岐した例は，きわめて稀であり，しかも，この症例は気管気管支の分岐部で，気管の狭窄を伴う興味深い症例であった。

先天性嚢腫性疾患として，われわれは４例の気管支性嚢腫を経験している。その内訳は頚部発生１例，縦隔発生１例，肺内発生２例であり，本論文とは別に石川ら[2]が詳細に報告しているので，ここでは述べない。

今回われわれが報告した気管支分岐異常の７例は，いずれも通常にみられる正常範囲から大きく逸脱した異常な症例である。すなわち，気管支分岐異常として取り扱われるものは，中心部の比較的太い気管支である肺葉気管支あるいは区域気管支などにおける過剰，欠如あるいは高度の位置異常などであり，区域気管支における分岐型式の多少の差異や，亜区域気管支から更に末稍側の気管支における分岐異常などは，特別の場合を除いて生理的変化の範囲として取り扱われることが多い。

われわれの施設では過去10年間に約1000例の気管支鏡検査および気管支造影を行ったが，その中から，これら７例の気管支分岐異常が発見されている。したがって，その発見頻度は約 0.7%であり，諸家の臨床例における発見頻度も，おおよそこの程度であった。われわれの報告例と同じく，諸家の報告例[3) 6) 7) 8) 9)]も大部分が右上葉に関するもので，しかも転位気管支についてであった。

しかしながら気管支分岐異常は通常の気管支造影では発見できない場合も多い。例えば下葉気管支だけに選択的に造影剤を注入した時には，上葉の気管支分岐異常を発見することはできないし，また，カテーテルを主気管支に挿入して造影剤を注入しても，気管気管支や，気管分岐の高さで主気管支から出る異常気管支を造影することはできない。したがって，気管支分岐異常症例の実数は，日常の臨床で経験する症例数より，はるかに多いと思われる。

一般に気管支分岐異常は気管支鏡検査によって，その開口部を直視することができる。気管分岐部付近における気管支分岐異常の気管支鏡所見は，気管分岐があたかも２つ横に並んでいるかのように見える[3)]。また，Gerson ら[4)]が報告しているように，気管支鏡検査の際に気管気管支を右主気管支と誤認

することがあるので，注意が必要である。また，縦隔を含む胸部断層撮影を行えば，症例によっては縦隔陰影の中に気管支の分岐異常を，いわゆる air bronchogram として捉えることができる。

気管支分岐異常に伴う気管狭窄は稀であるが，Cantrell ら[5] は7歳児にみられた気管下端の狭窄部から分岐した右上葉気管支の1手術例を報告している。また，Marks [6] は右上葉の肺炎を反覆する小児にみられた気管気管支の1手術例を報告している。狭窄を伴った異常気管支は，肺炎，気管支拡張症，嚢胞性肺疾患，肺気腫などを招来し易いと考えられる。気管の狭窄を伴う症例は，出生直後から喘鳴を来すことが多いので，遅くとも小児期までに発見されるのが普通である。しかしながら，われわれの症例1は，78歳という高令に達して初めて気管支分岐異常を指摘されており，非常に特殊な症例といえる。更に，われわれの症例1，2，3のように気管支分岐異常に合併した肺癌の報告例[7] [8] [9] もみられる。気管だけでなく食道の狭窄を伴うこともあり，この場合は重複大動脈弓のような血管輪による気管・食道の圧迫あるいは絞扼との鑑別が必要になる[10]。その他に縦隔腫瘍，気道内異物との鑑別が問題になることがある。

気管支分岐異常それ自体は通常，治療の対象にはならないが，異常気管支の狭窄や閉塞のために，支配領域の肺実質に前述のような病変を来す場合には当然，治療が必要になる。肺の切除を行う際には術前に気管支系だけでなく，血管系の異常やその他の合併奇形の存在をも明らかにして，手術の安全を期することが肝要である。

ま　と　め

過去10年間にわれわれが行った気管支鏡検査および気管支造影の約1000例中，7例の気管支分岐異常を経験した。全例が右肺上葉に関するもので，その中の1例は右主気管支に発生し嚢状に拡張した過剰気管支，6例は転位気管支であった。転位気管支6例はすべて本来の右上葉気管支から獨立して分岐する完全分離型で，その中の4例は右主気管支から分岐する型，2例は気管右壁から分岐する気管気管支であった。78歳男子の気管気管支症例は，気管分岐の上，約4cmの高さから転位気管支が分岐し，気管の狭窄も伴っていたため，長年月，喘鳴を訴えた。なお，転位気管支6症例中，3例に肺癌の合併がみられた。

通常，気管支分岐異常は気管支造影や気管支鏡検査によって発見されるが，縦隔を含む胸部X線断層撮影を行えば，症例によっては縦隔陰影の中に気管支の異常分岐を，いわゆる air bronchogram として捉え得ることを実際の症例について示した。

なお，本論文の要旨の一部は，第13回日本胸部疾患学会九州地方会（昭和53年11月10日，大牟田市）および第53回沖縄県医師会医学会（昭和53年12月10日）において，著者の一人・源河によって発表された。

参　考　文　献

1）Foster-Carter, A. F. : Broncho-pulmonary abnormalities. Brit. J. Tuberc. 40, 111－124, 1946.

2）石川清司，金城清光，外間　章，源河圭一郎，正　義之，野原雄介：気管支性嚢腫の4例．琉大保医誌　2，156－162，1979.

3）北野司久，折田雄一，山田久和：Abnormal branching of the trachea の1例．京大胸部研紀要　8，126－130，1975.

4）Gerson, C. E., Rothstein, E. : An anomalous tracheal bronchus to the right upper lobe. Am. Rev. Tuberc. 64. 686－690, 1951.

5）Cantrell, J. R., Guild, H. G. : Congenital stenosis of the trachea. Am. J. Surg. 108, 296－305, 1964.

6）Marks, C. : The ectopic tracheal bronchus : Management of a child by excision and segmental pulmonary resection. Dis. Chest 50, 652－654, 1966.

7）篠原慎治，曽根博文，後藤有人：気管支分岐異常について――自験4例を中心として――．臨床放射線　17，796－802，1972.

8）津川洋三，森　厚文：右上葉気管支分岐異常の2例．臨床放射線　18．354－358，1973.

9）松本邦彦ほか：気管支分岐異常の8例．日本胸部臨床　37，876－881，1978.

10）Moss, A. J., McDonald, L. V. : Cardiac disease in the wheezing child. Chest 71, 187－192, 1977.

Abstract

Seven Cases with Bronchial Abnormality

Keiichiro GENKA, Yoshiyuki SHO, Mitsuo YOGI, Kiyomitsu KINJO and Kiyoshi ISHIKAWA

Department of Surgery, College of Health Sciences, University of the Ryukyus

Koichiro KAKAZU and Seiten HOKAMA

Department of Internal Medicine, Naha Prefectural Hospital, Naha, Okinawa

Abnormalities of the bronchial tree are being diagnosed with increasing frequency as a result of increased use of bronchoscopy and bronchography.

The present report deals with seven cases of bronchial abnormalities which were encountered in a 10-year period between 1969 and 1978.

In all of the cases, bronchial abnormalities are seen in connection with the right upper lobe. Only one of seven cases is supernumerary bronchus, and the other six are displaced bronchi. All of the right upper lobe bronchi in cases with displaced bronchus are completely split off (Table 1).

In the present report, a very interesting case of displaced bronchus is described. This case is a 78-year-old male patient suffering from wheezing since his youth. His bronchogram demonstrates a tracheal bronchus arising from the right wall of the segmentally stenotic trachea 4 cm above the carina (Case 1).

Although abnormalities of the bronchi are usually diagnosed by bronchoscopy and bronchography, the frontal tomogram of the chest can occasionally visualize them as air bronchogram in the mediastinum (Case 6).

(Ryukyu Univ. J. Health Sci. Med. 2 (2))