琉球大学学術リポジトリ

[原著]若年者にみられた上顎骨良性腫瘍の2症例

メタデータ	言語: Japanese 出版者: 琉球大学保健学部 公開日: 2014-07-18 キーワード (Ja): キーワード (En): 作成者: 新垣, 義孝, 都川, 紀正, 栗田, 建一, 又吉, 重光, 野田, 寛, 野原, 雄介, Arakaki, Yoshitaka, Miayakogawa, Norimasa, Kurita, Ken-ichi, Matayoshi, Shigemitsu, Noda, Yutaka, Nohara, Yuske メールアドレス: 所属:
URL	http://hdl.handle.net/20.500.12000/0002016443

琉大保医誌2(1)：87～91，1979.

若年者にみられた上顎骨良性腫瘍の2症例

琉球大学保健学部附属病院耳鼻咽喉科
新垣義孝　都川紀正　栗田建一
又吉重光　野田　寛

琉球大学保健学部附属病院中央検査部
野原雄介

緒　言

副鼻腔領域にみられる良性腫瘍はそれほど稀な疾患ではなく，副鼻腔良性骨腫瘍はそのほとんどが前頭洞部位に認められており，上顎骨における良性骨性腫瘍は比較的稀である[1)～7)]。

最近当科において2例，いずれも9才女児に上顎の良性骨性腫瘍を経験したので，若干の文献的考察を加えて報告する。

症　例

症例Ⅰ：9才女児
初診：昭和51年9月20日
主訴：左頬部無痛性腫脹
家族歴：特記事項はない。
既往歴：特記事項はない。
現病歴：時期不明であるが左頬部が徐々に無痛性腫脹をきたしてきた。誘因となるような外傷はない。
現症：体格中等度で栄養状態良好。胸腹部，四肢など全身的所見に異常を認めない。

左頬部は無痛性腫脹をきたしているが，頬部皮膚には著変なく，左固有鼻腔は中および下鼻甲介がやや腫脹しているほか，特別な所見を認めない，眼球突出，眼球運動障害などの眼症状はなく，その他耳部，咽喉頭部は正常所見であった。

臨床検査成績：白血球数8100，赤血球数449万，ヘモグロビン12.6g/dl，ヘマトクリット37.5%，赤沈12mm（1時間値），37mm（2時間値）；尿蛋白（－），尿糖（－），尿沈渣正常範囲内；出血時間4：00分，凝固時間7：30分；ASO価160 Todd.U.，CRP（－），RA（－），IgA 220mg/dl，IgG 1200 mg/dl，IgM 140mg/dl；血清総蛋白7.0g/dl〔Alb.57.1%，α_1-Glob. 3.8%，α_2-Glob. 11.0%，β-Glob. 12.5%，γ-Glob. 15.4%〕，A/G 1.33；S-GOT 22 IU，S-GPT 15 IU，ChE 0.93△PH；BUN 9 mg/dl；梅反：陰性。

X線所見：左上顎骨全体，節骨領域から頭蓋底部，また頬骨部におよぶ濃厚均等な陰影が認められ，上顎洞と思われる洞形成は認められない（Fig. 1，2）。

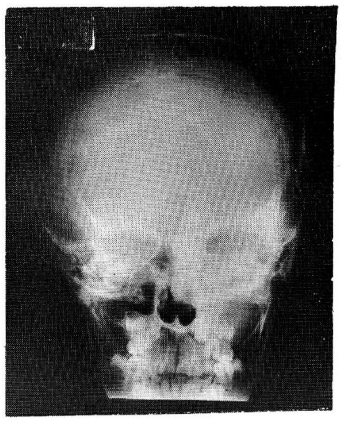

Fig.1. Occipito-frontal radiograph of the nose in the first case.

以上の所見から左上顎骨骨性腫瘍を疑い，全麻下に上顎骨試験開放術を行なったところ，上顎洞形成はなく，腫瘍組織にて充満されていた。

病理組織学的診断：上顎骨Fibrous Dysplasia（Fig. 3）

骨梁間に類円形の核を持った紡錘状の細胞がdiffuseに増殖しているが，細胞異型や分裂像などはみられない。また，増殖せる骨梁も不規則な形を示しているが，骨芽細胞はほとんどみられない。

Fig.2. Occipito-mental radiograph of the nose in the first case.

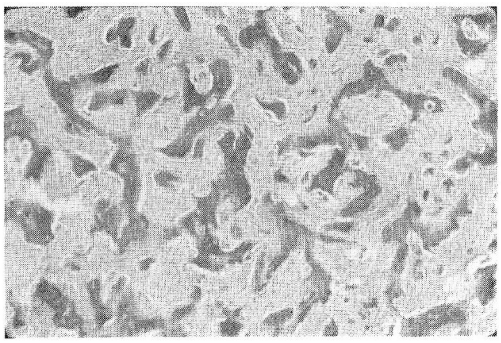

Fig.3. Histological appearance of fibrous dysplasia of the maxilla in the first case.

診断確定後，全麻下に左上顎骨全摘出術を行なった。

手術所見：腫瘍は左上顎骨全体を占め，左翼口蓋窩から中鼻甲介にまでおよんでおり，上方は頭蓋底部，側方は頬骨にまで浸潤を認めた。頭蓋底部の腫瘍の完全摘出は困難であった。

術後経過：経過良好にて術後約2年4ケ月を経過した現在，腫瘍の再燃，拡大を認めず，とくに完全摘出不能と判断され，骨病変が一部残ったままの頭蓋底部は，肉眼的，X線的に病変の拡大傾向なく，なお経過観察中である。

症例Ⅱ：9才女児

初診：昭和52年6月13日

主訴：右頬部の無痛性腫脹

家族歴：特記事項はない。

既往歴：約3ケ年前，硬球にて右頬部を打撲したことがある。

現病歴：約2ケ年前から右頬部が無痛性腫脹をしはじめ，徐々に進行してきた。

現症：体格中等度，栄養状態良好，その他胸腹部を含めた全身所見は正常範囲内である。

右頬部は明らかな腫脹を示し，鼻腔内は右下鼻甲介を中心とした固有鼻腔内への突出を，また右硬口蓋部に硬い膨隆を認める。頬部皮膚は正常で疼痛はない。眼球はやや上側方に偏位しているが無症状である。その他の耳鼻咽喉科領域は正常範囲内の所見であった。

X線所見：右上顎骨は全体に濃厚均等な陰影にて被れ，頬骨部にまでおよび，上顎骨内の洞形成は認められなかった（Fig. 4, 5）。

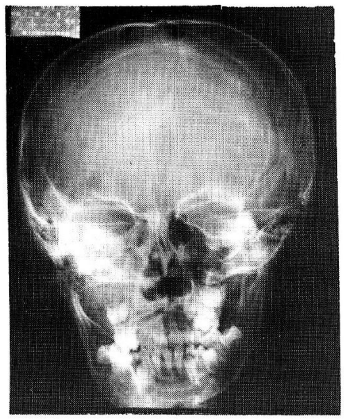

Fig.4. Occipito-frontal radiograph of the nose in the second case.

臨床検査成績：白血球数9000，赤血球数450万，ヘモグロビン13.0g/dl，ヘマトクリット38.2%，赤沈8mm（1時間値），11mm（2時間値）；尿蛋白（−），尿糖（−），尿沈渣正常範囲内；ASO価160Todd.U.，CRP（−），IgA 260mg/dl，IgG 640mg/dl，IgM 140mg/dl；血清総蛋白7.1g/dl〔Alb.63.0%，α_1-Glob.3.2

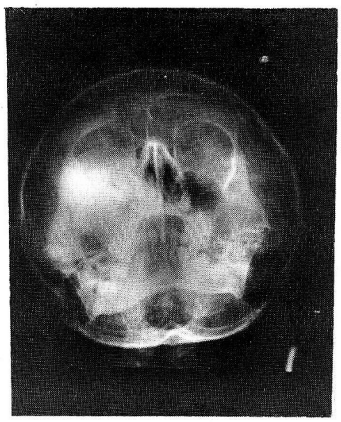

Fig.5. Occipito−mental radiograph of the nose in the second case

%, α_2−Glob. 9.7%, β−Glob. 10.3%, γ−Glob. 13.9%〕A/G 1.7；S−GOT 15 IU, S−GPT 8 IU, ChE 0.66△PH；BUN 11mg/dl；Na 144mEq/ℓ, K 3.8mEq/ℓ, Cl 104mEq/ℓ, Ca 4.1mEq/ℓ.

以上の所見から，症例Ⅰと同様に右上顎骨骨性腫瘍と診断し，全麻下に上顎骨試験開放術施行，上顎洞と思われる部分は腫瘍にて充満され，洞形成はなかった。

病理組織学的診断；上顎骨Fibrous dysplasia（Fig. 6）

骨梁間にfibrous tissueの増生あり。骨梁はやや不規則だが，Osteomaといえるほどのものではなくfibrous dysplasiaと考える。

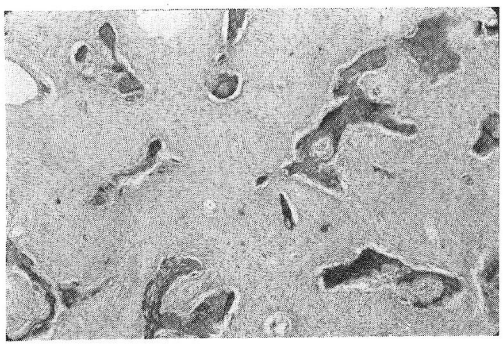

Fig.6. Histological appearance of fibrous dysplasia of the maxilla in the second case

診断確定後，全麻下に右上顎骨全摘出術を行なった。

手術所見：腫瘍は右上顎骨全体を占め，側方は頬骨弓，眼窩側壁まで，上方は篩骨洞，後方は蝶形骨洞前壁にまで達していたが，頭蓋底部にはおよんでいなかった。腫瘍は完全に摘出された。

術後経過：術後経過良好にて1年6ケ月経過した現在，再発をみていない。

考　　按

上顎骨Fibrous dysplasiaについてJaffe, Lichtensteinらは顎の骨形成骨線維腫として報告されているものの多くは，実は線維性骨異形成症Fibrous dysplasiaの単発であるとしている。これに対してThomaはFibrous dysplasia系とFibro−Osteoma系の両系の存在を主張し，後者群の一亜形としてのOssifying fibromaを提唱した[1]。

Fibrous dysplasiaはmonostotic formとpolystotic formに分けられ，polystotic formは通常若年女児に発生し，一側性に多発する骨病変で，多くは骨病変と同側の皮膚にメラニン色素沈着部位が散在するAlbright's syndromeとして有名である[1)2)]。我々の症例はいずれもmonostotic formに属する[2)]。

発生原因は外傷性，胎生期の迷芽説，内分泌説などさまざまであるが，いずれも確証されていないようである[1)2)]。我々の症例2では外傷の既往があった。

顎のFibrous dysplasiaは，下顎骨より上顎骨に好発し，若年者に多く，多くは小児で，女児に多いという[1)2)]。

症状は圧迫症状が主で，骨病変の発生方向により種々である。上顎骨病変では頬部腫脹，眼球の上方圧排などがあり，前頭骨病変では眼球突出，複視などがある。また感染による二次的変化をおこすことも多く，とくに前頭骨病変ではmucocele，pyoceleを合併しやすいといわれる[3)〜6)]。

診断としてはX線写真が重要かつ有力である。境界明瞭な濃厚陰影によって診断され，また，断層撮影により，深度，浸潤度も推定し得，確定診断は，試験切除による病理組織学的診断によって

なされる。

悪性変化については，Schwartz が1926～1963年の間に28例を報告しており，28例中11例が放射線治療を受けており，多くがOsteogenic sarcoma であり，Chondrosarcoma, Fibrosarcoma もみられたという[2]。悪性変化は約0.4％とされている[2]。

副鼻腔領域に発生する骨性腫瘍中，最も頻度の高いものは骨腫であるといわれている[6]ので鑑別診断的にここに述べる。我々の症例1も臨床的にも病理組織学的にもOsteoma との鑑別が困難であった。

副鼻腔骨腫の発生について諸家の報告をみると，外国では前頭洞骨腫が大部分を占めるのに対して，本邦では上顎洞骨腫，篩骨洞骨腫が多いといわれる[3)～7)]。

性別発生頻度は男性に女性よりほぼ2倍の率にて発生するといわれる[6]。

年令別にみると欧米，本邦ともに10～30才台に多発する[5)6)]。

骨腫発生原因としては，Arnold, Boeninghaus は軟骨遺残部よりの発生説をBornhaupt は胎生期迷入説をあげており，またFetissof は炎症性また外傷性刺激が骨腫発生に影響を与えているといい，Eckert-Möbius は205例中35例に過去の外傷を証明している[3)～6)]。

病理組織学的には，一般に

① 硬　性　（象芽様）
② 軟　性　（海綿様）
③ 混合型

の3型に分類されるが，多くの症例では混合型であるという[3)～7)]。

症状はFibrous Dysplasiaと同様，圧迫症状が主である。

治療としては手術による全摘出が理想的であるが，部分切除の報告もみられる[3)～7)]。

以上，我々は2例のいずれも9才女児に比較的稀な良性上顎骨腫瘍を経験し，上顎洞全摘出術を含め，骨性腫瘍の摘出術を行なったので報告した。

一例目は術後2年4ケ月を経過，頭蓋底部にて腫瘍の完全摘出が不能であったにもかかわらず，肉眼的にもレ線学的にも再燃傾向全くなく，経過良好であり，二例目は腫瘍の完全摘出後1年6ケ月を良好に経過し，再発傾向は全く認められていない。

両児ともに，骨病変は頬骨にまでおよんでいたため，その摘出後上顎歯のプロテーゼを作製装着させているものの，上顎骨頬骨欠損の顔貌を呈し，女児であるだけに，顔面手術創傷が完全に治癒したにもかかわらず，その変形のため患側顔面を覆うガーゼを撤去することができず，15～16才以降の顔面骨発育完成後の形成手術に期待するところ大である。

結　　語

我々は2名の9才女児で，無痛性頬部腫脹を訴えて，X線写真で上顎良性腫瘍の診断を受け，試験的上顎洞開放術により，病理組織学的に，Fibrous dysplasia の診断をうけた患児に，上顎骨全摘出術を含め，骨腫瘍の摘出術を行なった。一例目は術後2年4ケ月，二例目も術後1年6ケ月健在にて，なお経過観察中である。

当論文の要旨は，第6回日本耳鼻咽喉科学会沖縄県地方部会学術講演会にて発表した。

参 考 文 献

1) 南立純一郎：前頭洞の骨形成性骨線維腫症例。耳鼻咽喉科34，397－404，1962。
2) 足立力雄，佐野真一，山口展正，松本武四郎　鳥海　純，法水正文：骨形成骨線維腫の一症例。耳鼻咽喉科展望　20，737～743　1977。
3) 大谷　巌，佐藤三郎，服部政夫，多田悦己，水野　茂，小出重五郎，大田　仁：前頭洞骨腫の3症例，耳鼻咽喉科39，837～841，1967。
4) 原　正：巨大なる前頭洞骨腫の1例，耳鼻咽喉科　33，223～226，1961。
5) 高原定幸，田口喜一郎：前頭洞骨腫の2症例　耳鼻咽喉科　35，389～393，1963。
6) 折田洋造，旭　普，松原　浄：前頭洞骨腫の1例，耳鼻咽喉科　42，193～196，1970。
7) 市原正雄，小松　晃，市原文彦：若年者にみられた上顎骨腫の一例，耳鼻咽喉科　39，241～243，1961。

Two Cases of the Benign Bony Tumor in the Maxilla of Young Girls

YOSHITAKA ARAKAKI, NORIMASA MIYAKOGAWA, KEN-ICHI KURITA, SHIGEMITSU MATAYOSHI and YUTAKA NODA

Department of Otorhinolaryngology, College of Health Sciences University of the Ryukyus,

YUSUKE NOHARA

Deqartment of Central Laboratory, College of Health sciences, University of the Ryukyus.

We reported two cases of the benign bony tumor in the maxilla of young girls, who were both nine years old, complaining a painless hard swelling of cheek. They were diagnosed radiologically at first and then histolgically as a fibrous dysplasia by the trial maxillotomy, and finally received the extirpation of the tumor, including the total maxillectomy.

The girls are now in good health and have no signs of relapse respectively twenty-eight and eighteen months after the operation.

The girls will receive a plastic operation of their deformed cheek after the age of 15 - 16 years old.