琉球大学学術リポジトリ

[原著]副鼻腔乳頭腫 (Epithelial Papilloma) の一例

メタデータ	言語: 出版者: 琉球大学保健学部 公開日: 2014-07-18 キーワード (Ja): キーワード (En): 作成者: 源河, 朝博, 新垣, 義孝, 野田, 寛, Genka, Tomohiro, Arakaki, Yoshitaka, Noda, Yutaka メールアドレス: 所属:
URL	http://hdl.handle.net/20.500.12000/0002016460

琉大保医誌2(4)：426～429，1979.

副鼻腔乳頭腫（Epithelial Papilloma）の一例

琉球大学保健学部附属病院耳鼻咽喉科
源河朝博　新垣義孝　野田　寛

はじめに

鼻副鼻腔に発生する乳頭腫は，その特異的性格，すなわち，易再発性，発癌との関連性を有し，炎症性鼻茸とは異なった臨床像を呈するところより，19世紀後半から病理組織学的にも詳細な検討がなされてきている。近年に至っては，電子顕微鏡でその微細構造が検討されるようになり，臨床的，病理組織学的輪郭が明瞭に浮きぼりにされつつあるが，他の良性腫瘍におけると同様，その病因論，悪性化との関連については，未だかなり未知の分野を残している。

今回，著者らは，試験切除にて副鼻腔乳頭腫と診断され，Caldwell－Luc 法により，手術的に腫瘤を摘出した症例を経験したので，若干の文献的考察を加え報告する。

症　例

症　例：46才男性

初　診：昭和53年10月12日

主　訴：右鼻閉および左難聴

既往歴：特記すべきことなし。

家族歴：特記すべきことなし。

現病歴：10年前より右鼻閉を訴え，昭和45年，47年，49年の3度わたって鼻茸切除を受けており，今回精査を目的として当科を受診する。左難聴は7年前より漸次増強しているという。

初診時所見：右鼻腔内は鼻茸様腫瘤にて充満し，腫瘤の表面は，やや凹凸不平で，弾性硬，右後鼻腔に膿汁を認めた。鼓膜，口腔，喉頭に特記すべき所見なく，頚部リンパ節は触知しなかった。

鼻部レ線学的所見：右上顎洞，右篩骨蜂巣に淡い陰影を認める。

耳部レ線学的所見：Schüller 法および Stenvers 法にて，ともに特記すべき所見を認めなかった。

聴覚分析：純音聴力検査では左感音性難聴を示し，平均聴力損失は90 dBで，インピーダンス・オージオメトリーなどによる分析にて，内耳性と判定された。

血液学的検査：特記すべき所見を認めなかった。

試験切除標本の組織学的所見：移行上皮様の細胞におおわれた組織で，上皮の乳頭状増殖があり，悪性像はない（Fig 1）。

Fig 1　Histological appearance of epithelial papilloma of nasal sinus (Hematoxylin - Eosin stain)

手術所見：右上顎洞は骨欠損なく，粘膜もほぼ正常所見を呈し，右篩骨蜂巣はポリープ状で，その天蓋部の骨壁はかなり菲薄化され，脳硬膜が一部露出していた。鼻腔内の腫瘤は多房性で，かなり大きく，中鼻甲介，下鼻甲介には圧迫による萎縮があるのみであり，原発は篩骨胞と考えられた。

摘出標本の肉眼的および組織学的所見：標本は肉眼的にポリープ状の組織片で（Fig 2），組織学的には，表面は多列円柱上皮，移行上皮，化生扁平上皮などにおおわれていて，乳頭腫状の増殖を示しており，一部においては，これらの上皮が

固有粘液腺内に向って増殖し，腺腔内に充満している像もみられる。悪性像はなく，inverting papilloma と考える。

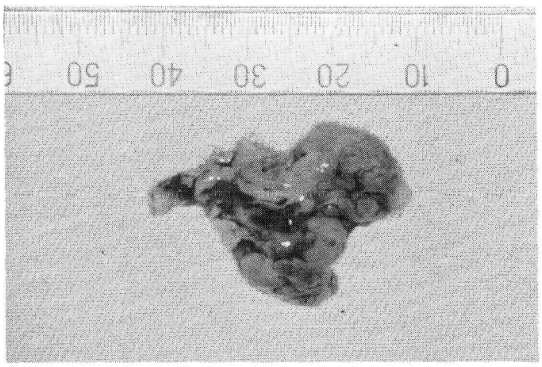

Fig 2 Macroscopical appearance of removed epithelial papilloma

術後半年を経過して，局所は再発傾向なく順調に経過しているが，本腫瘍は悪性化する可能性を秘めていることから，OK－432による免疫療法を試みながら経過観察を続けている。

考　　按

乳頭腫は耳鼻咽喉科領域では，喉頭，咽頭，口腔，舌，鼻副鼻腔に発生する比較的稀な良性腫瘍である。とくに，鼻・副鼻腔乳頭腫は鼻・副鼻腔腫瘍の0.3～4％といわれている[1)4)]。ただ，慢性副鼻腔炎として手術する際，鼻茸様組織をあえて病理学的に検索することが少ないことで，実際にはもっと発生しているかもしれないという点は注意しておかねばならない。性差については，Hyams[5)] によれば男女比は6：1で男性優位を示しており，平均年齢は35歳であるという。原発は下鼻甲介が多いようである[6)]が，進展すれば，原発決定は困難である。

乳頭腫はNorris[7)] により，上皮の増生形態でもって，外方へ向かって増殖する exophytic papilloma と，間質へ向かって増殖する inverting papilloma に分類されている。exophytic papilloma は鼻前庭部から鼻中隔にかけて発生し易く，再発も少ないのに比べて，inverting papilloma は中鼻道，下鼻甲介から発生し易く，再発率が高く，Alford ら[8)] は50％と述べている。

本腫瘤は悪性化することがあり，最近もっぱら病理組織学的に興味がもたれているが，炎症性鼻茸と乳頭腫との病理組織学的連続性ないし，移行型を示す症例のあることは，Ringertz[9)], Ormerod[10)] により指摘されている。Hyams[5)]は鼻・副鼻腔乳頭腫315例中，炎症性鼻茸の既往をもつものが，わずか3例しか存在せず，このことから，乳頭腫の発生と，炎症性鼻茸変化は相関関係が薄く neoplasmic なものとする考え方をとっている。

悪性化した乳頭腫の報告は，Kramer and Som[11)], Norris[7)], Skolnik[12)], Hyams[5)], 粟田口ら[3)] に見られる（Table 1）。悪性化との関連は inverting papilloma に多いようで，Hyams[6)] は鼻副鼻腔に発生した乳頭腫315例中，悪性化した症例を20例報告し，そのうち19例に inverting papilloma を基盤とした扁平上皮癌の発生を報告している。前癌状態の病理組織学的所見は，腫瘍細胞の多型性，配列方向の不同，核の不規則性，核分裂像の旺盛なこと，さらに，間質への細胞群の浸入にまとめられるが，それらの所見をより一層明確にするため，とくに基底膜の状態をとらえるためには，超微形態的に電顕的所見を加えることが重要であるといわれる。

Table 1. Frequencies of associated malignancies

Reporter (year)	
Billroth (1855)	villiform cancer
Hellman (1889)	1
Kramer and Som (1935)	1 / 5
Norris (1963)	2 / 29
Skolnik (1966)	5 / 33
Hyams (1971)	20 / 315
Awataguchi (1964)	1 / 6

本腫瘍に対する治療法としては，徹底した手術的摘出が最良と思われる。再発傾向をもつ inver-

ting papilloma に関しては，周囲粘膜を含めた腫瘍の可及的完全なる摘出が最も大切である。再発予防の目的で放射線療法や化学療法の試みもなされているが，その効果は未だ明確でなく，当症例について試みられている免疫療法の効果については，全く未知としかいえない。

おわりに

鼻・副鼻腔乳頭腫について症例を報告し，とくに悪性化との関連について若干の文献的考察を加えた。

当論文の要旨は，第9回日本耳鼻咽喉科学会沖縄県地方部会学術講演会にて発表した。

参考文献

1) 土井　伝：我教室最近10カ年間に於ける鼻腔及び副鼻腔腫瘍の統計的観察．日耳鼻，49，509～511，1943.
2) 笹木　実：鼻腔及び副鼻腔の良性腫瘍．日本耳鼻咽喉科全書　第2巻，第4冊，金原出版，1955.
3) 粟田口省吾，吉田順之助，沼倉昌雄，今一郎：鼻副鼻腔の乳嘴腫．日耳鼻　67，147-152，1964.
4) 高田洋美，原田康夫，岡西紀彦：鼻，副鼻腔乳頭腫の4例．耳鼻咽喉科　46，179－184，1974.
5) Hyams, V.J. : Papillomas of the nasal cavity and paranasal sinuses. Ann. Otol. Rhinol. Laryng. 80, 192-206, 1971.
6) 谷　一郎：鼻腔および上顎洞乳頭腫の2例．耳鼻咽喉科臨床　60，733－737，1967.
7) Norris, H.J. : Papillary Lesions of the nasal cavity and paranasal sinuses. Part II : Inverting papillomas. A study of 29 cases. Laryngoscope 73, 1-17, 1963.
8) Alford, T.C., Winship, T. : Epithelial papilloma of the nose and paranasal sinuses. Amer. J. Surgery 106, 764-767, 1963.
9) Ringertz, N. : Pathology of malignant tumors arising in the nasal and paranasal cavities and maxilla. Acta Otolaryng. Suppl. 27, 31-42, 1938.
10) Ormerod, F.C. : Cylindrical cell carcinoma of the nose. Acta Otolaryng. Suppl. 100, 84-97, 1952.
11) Kramer, S., Som, M.L. : True papilloma of the nasal cavity. Arch. Otolaryng. 22, 22-43, 1935.
12) Skolnik, E.M., Loewy, A., Friedman, J.E. : Inverted papilloma of the nasal cavity. Arch. Otolaryng. 84, 61-67, 1966.

Abstract

A CASE OF EPITHELIAL PAPILLOMA OF NASAL SINUS

Tomohiro GENKA, Yoshitaka ARAKAKI and Yutaka NODA

Department of Otorhinolaryngology, College of Health Sciences, University of the Ryukyus

Papillomas of the nasal cavities and nasal sinuses are discussed clinically and pathologically in relation to malignant tumors. It is difficult to differentiate papillomas macroscopically from inflammatory nasal polyps, therefore we must examine microscopically, because of the differences of the treatment and the prognosis.

Papillomas are classified into two types according to the epithelial growth. The one is an exophytic type which proliferates outward from the surface, and the other is an inverting type which invades the underlysing stroma. The latter tends more to be malignant than the former.

In our case, the tumor arising from ethmoidal sinus occupied nasal cavity and was completely removed by caldwell-Luc's operation.

The tumor is now free from recurrence with an exploratory immune-therapy for six months after the operation.