琉球大学学術リポジトリ

[原著] 沖縄県における糞線虫症の臨床病理学的研究

メタデータ	言語: Japanese 出版者: 琉球大学医学部 公開日: 2014-07-18 キーワード (Ja): キーワード (En): 作成者: 松井, 克明, 崎浜, 秀一, 当山, 清美, 伊藤, 悦男, 川平, 稔, 大城, 朝光, 豊田, 善成, Matsui, Katsuaki, Sakihama, Hidekazu, Toyama, Kiyomi, Ito, Etsuo, Kawahira, Minoru, Oshiro, choko, Toyoda, Zensei メールアドレス: 所属:
URL	http://hdl.handle.net/20.500.12000/0002016467

琉大保医誌 5(1)：19～32，1982.

沖縄県における糞線虫症の臨床病理学的研究

琉球大学医学部第1病理学教室
（主　任：伊藤悦男教授）
松井　克明　　崎浜　秀一
当山　清美　　伊藤　悦男
琉球大学医学部附属病院放射線部
（部　長：小張一峰教授）
川平　　稔
琉球大学医学部附属病院検査部
（部　長：外間政哲教授）
大城　朝光　　豊田　善成

緒　言

亜熱帯に属する沖縄県においては，未だに糞線虫症が重要な内科的疾患の1つであり，一度罹患するとその特異な糞線虫の生活史の特徴から，根治させることが困難であるとされている[1)2)]．また，患者自身，症状が消失したり，軽快すると治療を中断することが多く，保虫者として周囲の人達に感染させる恐れもある．さらに，栄養不良状態になったり，アルコール中毒，SLE，癩病，汎血球減少症などの種々の慢性疾患，また白血病や悪性リンパ腫をはじめとする悪性腫瘍などに併発したり，さらにステロイド療法、制癌剤療法，放射線療法やそのほかの免疫抑制療法を受けたりすると，重篤な disseminated strongyloidiasis の状態に陥入り，患者の救命が不可能になることが少なくない厄介な疾患である[3)4)5)6)]．

そこで、われわれは沖縄県における糞線虫症の現状を知る目的で，最近までに胃や十二指腸の生検によって確診した糞線虫症を20例経験しているので，これらの臨床病理学的な検討結果と若干の文献的考察を合わせて報告する．

研究対象ならびに方法

研究対象はすべて琉球大学医学部附属病院に通院または入院して，胃あるいは十二指腸の検査ないし手術を受けた症例のうち，組織学的に糞線虫が証明された症例である．

これらの生検例から得た組織は，主にH．E．染色によって観察した．

糞便中の糞線虫数は，プレパラートの上に便を薄く塗布して，顕微鏡で全視野を観察し，糞線虫が1～20匹確認された場合＋，21～40匹では＃，41～100匹では＃＃，101匹以上の時には＃＃＃とした．

手術例における臓器に寄生した糞線虫数は，その組織標本を顕微鏡の100倍拡大で無作為に5視野を観察し，1視野あたりの平均糞線虫数によって，一方，生検例では組織片が小さく，その大きさがほぼ一定しているので，組織片1個あたりの平均によって示した．すなわち，平均糞線虫数が1匹未満は±，1～3匹は＋，4～10匹は＃，11～20匹は＃＃，21匹以上は＃＃＃とした．さらに，糞線虫の寄生に対する組織反応の程度は，虫体の認められる近くに好酸球浸潤がみられると±，その好酸球浸潤が非常に多いかあるいは異物巨細胞がみられると＋，虫体を中心とする異物巨細胞や好酸球浸潤を伴う微小な肉芽形成がみられると＃，同様な肉芽形成が組織内に多く認められると＃＃にした．

結　　果

組織学的に糞線虫症と診断し得た生検例の概略はTable 1に示す通りである．

1　性差；生検20例の男女の内訳けは，男13例，女7例と男が多く，その男女比はおよそ2：1である．

2　年令；患者は26才から79才に分布して，全症例での実数のピークは50代であるが，平均年令は48.2才である．

3　職業；兼業も含めて農業と主婦がそれぞれ7例で，全体の35%ずつを占めて多いことが注目される．不明の2例を除いて，他の職種はすべて1例ずつに過ぎない．

4　居住地；各症例の住所からみると，すべて沖縄本島の住民ばかりで，患者はその北部から南部までみられる．しかし，琉球大学医学部附属病院の診療圏の関係上，那覇を始めとする南部に15例（75%）と最も多く，中部が4例(20%)，北部が1例（5%）である．また，途中で住居地を変更した例として，南部から南部，鹿児島県の徳之島から南部へという1例ずつがある．

5　症状；無症状も含めて1症状を1項目として取り扱うと全部で37項目になるが，そのうち消化器症状を示すのが20項目（54.1%）と過半数を上廻っている．細目をみると，腹痛（上腹部痛，空腹時痛など）が7項目（18.9%），腹部膨満感が5項目（13.5%），下痢・軟便が4項目（10.8%），るいそう・体重減少が3項目(8.1%）の順に上位を占めているが，無症状が5例（13.5%）もある．

6　検査成績；表に記載されているすべての検査成績は，生検実施日に最も近い日に実施された結果である．

総蛋白量の検査が行われている17例の平均値は6.8mg／dlであるが，無症状例が7.3mg／dlであるのに対して，有症状例では6.5mg／dlと正常値の下限である．そして，6.0mg／dl以下の低い値を有症状例の男女各2例ずつが示している．

血糖値は15例が検査され，97.3mg／dlの平均値である．無症状例の平均値が84mg／dlであるのに対して，有症状例のそれは104mg／dlと無症状例よりかなり高い値を示している．

赤血球数の測定は19例に実施され，その平均値は4.31×10^6／mm^{3}である．無症状例のそれが4.67×10^6／mm^{3}であるのに対して，有症状例では3.00×10^6／mm^{3}とやや低い値を示している．そして，3.00×10^6／mm^{3}代の貧血を示す例が有症状例の男3例，女2例にみられる．

白血球数の測定も19例に実施され，その平均値は9.3×10^3／mm^{3}である．無症状例が7.1×10^3／mm^{3}であるのに対して，有症状例では10.1×10^3／mm^{3}と高値を示している．10.0×10^3／mm^{3}以上の値を示す例が有症状の男3例と女1例にみられ，とくに有症状例の男の平均は12.1×10^3／mm^{3}にもなっている．

白血球分類の結果をみると，検査された19例において，好酸球の百分比の平均は4.8%である．無症状例のそれが0.8%であるのに対して，有症状例では6.3%とかなりの高値を示している．6%以上の好酸球がある例は，有症状の男6例，女3例で，19例中の47.4%とほぼ半数を占めている．好酸球の最高値は23%である．リンパ球では検査された18例の平均値が30.5%で，無症状例のそれが34.2%であるのに対して，有症状例では29.1%と有症状例のリンパ球数がやや少ない．好中球の桿状核では，18例の平均が10.4%で，無症状例が8.6%であるのに対して，有症状例では11.1%と桿状核の占める割合がやや多い．一方，分葉核では総平均が48.2%で，無症状例のそれが54.6%であるのに対して，有症状例は45.7%と無症状例よりかなり少ない．桿状核や分葉核の結果から，有症状例にはやや左方移動の傾向がある．単球は総平均が5.3%で，無症状例では3.4%であるのに対して，有症状例では6.1%と単球の占める割合がやや多い．そのほか，有症状例の2例に異型リンパ球が認められている．

7　糞線虫歴；明らかな糞線虫歴があるのは4例（20%）で，1年6ヵ月から9年におよび，その平均は6年2ヵ月と長期間である．一方，糞線虫歴がないのは6例（30%）で，他の10例

（50%）は不明である．

8　病理組織学的所見；生検材料の胃や十二指腸の検索で，症例1，3，6，19のように非常に多くの糞線虫を認める例もあるが(Fig.1)，一般に組織標本に見出される虫体の数は少なく(Fig.2)，症例14や18のように虫体は全く認められず，ごく少数の虫卵がみられる例もある（Fig. 3).

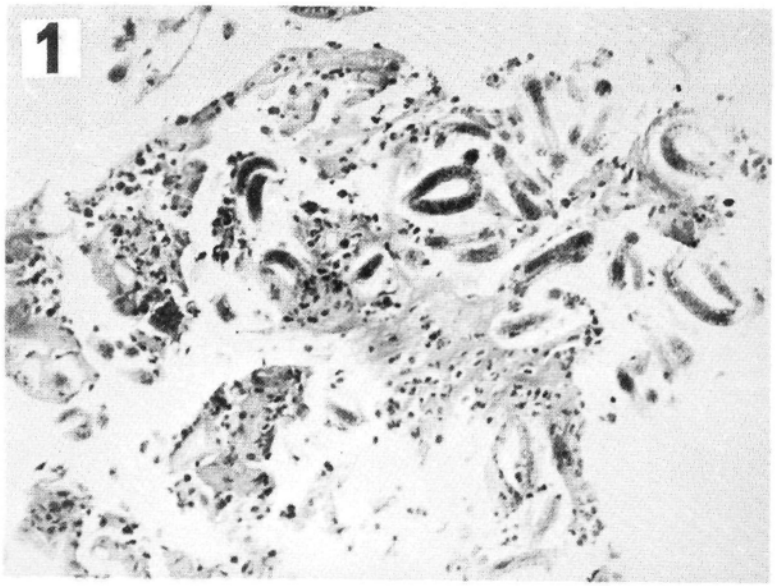

Fig.1. Aggregated many parasites are observed in mucous materials of the duodenum.　Case 1. H. E. ×100.

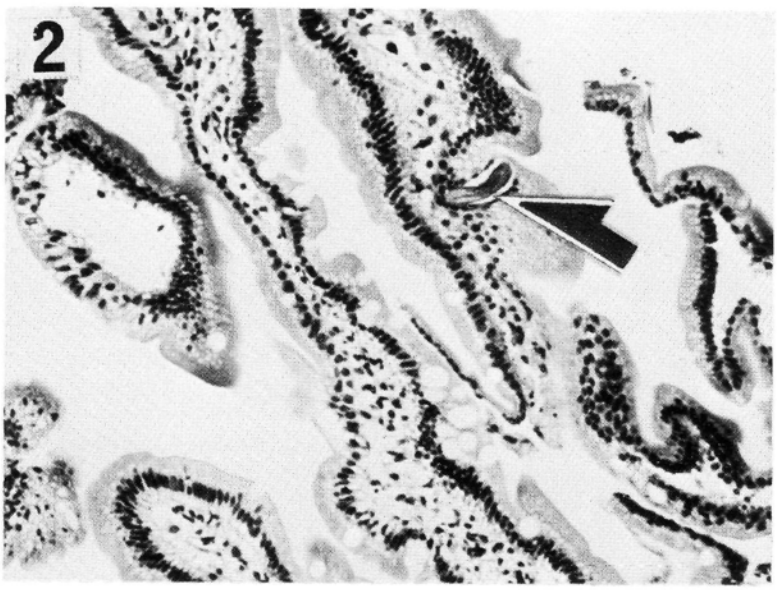

Fig. 2. Photograph shows a parasite invaded in the duodenal epithelium.　Case 16. H. E. ×100.

Table 1 胃及び十二指腸生検

症例	年令	性	職業	住居地	症状	検査成績
S49.12 1 S50.6	55	♀	主婦	与那原町	上腹部痛 疲労時嘔吐	T.P. 6.6g／dl, RBC 4.07×10^6 WBC 7.5×10^3（E6, St15, S48, Ly24, Mon6）
S50.4 2	28	♀	事務員 （主婦）	那覇市 ↓ 西原町	空腹時痛 嘔気，下痢	T.P. 8.7g／dl, GLU 90mg／dl RBC 4.06×10^6, Fe 44μg／dl WBC 6.2×10^3（E1, St9, S47, Ly32, Mon11）
S50.9 3	27	♂	漁業	佐敷町	腹部膨満感 腹痛	RBC 4.40×10^6, Fe 75μg／dl WBC 12.9×10^3（E2, St23, S31, Ly25, Mon4, others15……リーデル型リンパ球）
S51.4 4	36	♂	大工	石川市	（－）	T.P. 7.0g／dl GLU 88mg／dl RBC 4.85×10^6, WBC 7.7×10^3 （E2, St7, S59, Ly36, Mon7）
S51.4 5	53	♀	主婦	知念村	紅斑，発熱 全身倦怠感	T.P. 4.9g／dl, GLU 114mg／dl RBC 3.39×10^6, WBC 6.5×10^3 （E12, St2, S26, Ly51, Mon7）
S51.5 6	55	♂	?	那覇市	腹部膨満感 上腹部痛	T.P. 5.2g／dl, GLU 107mg／dl RBC 3.95×10^6, WBC 8.7×10^3 （E7, St2, S51, Ly34, Mon5）
S51.7 7	49	♂	農業	糸満市	（－）	T.P. 6.9g／dl GLU 86mg／dl RBC 4.85×10^6, WBC 7.0×10^3 （St12, S56, Ly32）
S51.7 8	42	♂	農業	糸満市	（－）	T.P. 7.8g／dl, GLU 81mg／dl RBC 5.26×10^6, WBC 8.4×10^3 （B1, St14, S59, Ly26）
S51.7 9	60	♂	農業	那覇市	（－）	T.P. 7.3g／dl, GLU77mg／dl RBC 4.29×10^6, WBC 6.2×10^3 （E2, St7, S46, Ly44）

による糞線虫症の成績

糞線虫歴	糞便中の虫体数	採取臓器	組織内糞線虫数 虫卵	組織内糞線虫数 虫体	組織反応	合併症	治療	備考
1年 6ヵ月	⧻	胃	＋	⧺	－	胃ポリープ S52.11 悪性リンパ腫	ポキール	S52.4 糞便虫体数(⧻) S52.12 死亡(4年6ヵ月) autopsy 糞線虫(－) 〈S50.2, S51.2biopsy(－)〉
			⧺	⧻	±			
9年	＋	胃	－	－	－	貧血	ポキール	S51.1～S53.4の間，便中糞線虫(－) 以後不明
		十二指腸	－	＋	±			
?	⧻	十二指腸	＋	⧻	＋	(－)	ポキール	S51.1 糞便虫体数(＋) 以後来院せず
(－)	⧻	胃	－	±	＋	(－)	ポキール	S50.12 検便で虫体(＋) S51.5 糞便虫体数(－) 以後不明
?	⧻	胃	±	±	＋	SLE	ステロイド ポキール	入退院4回，S54.1より便中糞線虫(－) 最近(Pro 1 St10, S59, Ly22, Mon 8)
?	?	胃	－	－	＋	胃癌	5－Fu	S51.4～S51.5入院 胃癌根治術 術石便中糞線虫(－) 以後不明
		十二指腸	⧺	⧻	±			
		胃周囲リンパ節	－	－	＋			
?	⧺	十二指腸	±	⧺	±	(－)	ポキール	S55.2～S55.4の間，便中糞線虫(－) 以後不明
(－)	－	十二指腸	－	＋	－	(－)	ポキール	S51.3 検便で虫体(＋) S51.7～S51.12の間，便中糞線虫(－) 以後不明
?	－	十二指腸	－	±	±	(－)	ポキール	S51.6 検便で虫体(＋) S51.7～51.12の間，便中糞線虫(－) 以後不明

症例	年令	性	職業	住居地	症状	検査成績
S51.7 10	79	♀	農業	佐敷町	腹部膨満感 発熱，咳嗽	T.P. 7.6g／dl GLU 131mg／dl RBC 3.88×10^6, WBC 6.6×10^3 （St2, S49, Ly45, Mon4）
S52.1 11 S52.2	26	♂	会社員	徳之島 ↓ 糸満市	腹部膨満感 るいそう 下痢，腹痛	T.P. 4.2g／dl GLU 99mg／dl RBC 4.26×10^6, WBC 19.7×10^3 （E10, St27.5, S57.5, Ly4.5）
S52.3 12	61	♂	農業	豊見城村	腹痛 るいそう 軟便	RA（＋） RBC 3.75×10^6 WBC 7.2×10^3（E16～23）
S52.4 13	65	♀	主婦	名護市	（－）	T.P. 7.6g／dl GLU 88mg／dl RBC 4.08×10^6, WBC 6.3×10^3 （B1, St3, S53, Ly33, Mon10）
S52.9 14	37	♀	主婦	南風原町	黄疸、瘙痒 全身倦怠感	T. P. 5.1g／dl GLU 96mg／dl RBC 3.57×10^6, WBC 5.8×10^3 （E1, Pro2, M1, J1, St2, S40, Ly31, Mon12）
S52.9 15	50	♂	?	南風原町	胸やけ	T.P. 7.1g／dl GLU 109mg／dl RBC 4.24×10^6, WBC 9.0×10^3 （E6, St11, S43, Ly27, Mon12）
S52.10 16	57	♂	ゴルフ場 （農業）	西原町	8年来のリンパ節腫脹	T.P. 6.7g／dl RBC 4.29×10^6 WBC 24.7×10^3 （B2, St27, S53, Ly8, Mon9 others 1……核異型）
S53.4 17	34	♂	飲食業	佐敷町	腹部膨満感	T.P. 7.4g／dl GLU 97mg／dl RBC 4.67×10^6, WBC 7.8×10^3 （E13, St10, S47, Ly24, Mon5 ）
S53.10 18	43	♀	地方公務員 （主婦）	石川市	軟便	T.P. 8.0g／dl GLU 90mg／dl RBC 4.98×10^6, WBC 8.2×10^3 （E6, St4, S54, Ly35, Mon1）
S55.6 19	58	♂	農業	宜野湾市	体重減少 食欲不振	（－）
S57.3 20	49	♀	主婦	具志川市	上腹部痛	T.P. 6.9g／dl GLU 107mg／dl RBC 5.12×10^6, WBC 11.0×10^3 （E1, St10, S48, Ly38, Mon3 ）

糞線虫歴	糞便中の虫体数	採取臓器	組織内糞線虫数		組織反応	合併症	治療	備考
			虫卵	虫体				
?	+	十二指腸	±	±	−	慢性閉塞性肺疾患	ポキール	S51.9～S52.1の間，便中糞線虫（−）以後不明
?	+	十二指腸	+	++	±	?	?	他医療機関から検査のみに来院以後不明
	−	十二指腸	++	++	+			
?	−	十二指腸	+	+	+	リウマチ慢性関節	?	他医療機関から検査のみに来院以後不明
?	+	十二指腸	+	+	±	(−)	ポキール	S52.6～S52.11の間，便中糞線虫（−）以後不明
?	−	十二指腸	±	−	−	腎盂腎炎 薬物性胆汁うつ帯性肝炎	ステロイド ポキール	S52.8～S53.6の間入院 S53.4一度だけ便中糞線虫（++） T.P. 7.0g／dl GLU60 mg／dl RBC 4.80×10^6 WBC 6.8×10^3（E19, St 3, S29, Ly 43, Mon 5）
(−)	−	十二指腸	++	+	±	(−)	ポキール	S52.10～S54.7の間，便中糞線虫（−） S53.8の十二指腸生検でも糞線虫（−）
6 年	+++	十二指腸	+	+	−	S52.10末悪性リンパ腫	ポキール ステロイド エンドキサン 6−MP	S52.10入院 S52.11死亡退院（6年） S52.10すぐ便中糞線虫（−）となる
(−)	++	十二指腸	+	+	+	(−)	ポキール	S53.5～S54.2の間，便中糞線虫（−） S53.9の十二指腸生検でも糞線虫（−）
8 年	++	十二指腸	±	−	±	(−)	ポキール	S54.2便虫糞線虫（−）以後不明
(−)	++	十二指腸	+	+++	+	(−)	ポキール	現在も治療中 糞便中の虫体（−～±）
(−)	?	十二指腸	++	±	+	(−)	ポキール	現在も治療中

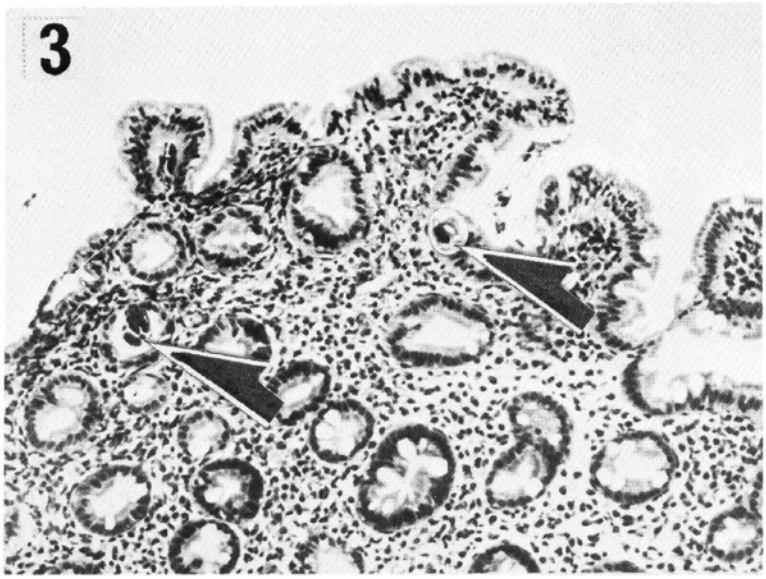

Fig. 3. Photograph shows parasites invaded into the crypt or intercellular space of the duodenal mucosa. Case 10. H. E. ×100.

胃や十二指腸の粘膜部には，全例に形質細胞やリンパ球浸潤を主とする非特異的な慢性炎症像がみられる．糞線虫に対する組織反応は軽度かほとんどみられず，せいぜい好酸球の浸潤をみる程度で，虫体を中心とする肉芽組織は認められない．しかし，虫体は認められないのに少数の異物巨細胞がみられたり，微小な肉芽巣がみられるのが2例（10%）あるが，反対に切片内に好酸球浸潤のないのが4例（20%）もある．このように，組織内に認められる糞線虫数と組織反応の程度とは必ずしも相関していない．

9　合併症；不明の1例を除いて，合併症のない例が19例中11例（57.9%）と過半数を占めているが，悪性腫瘍が3例（15.8%：悪性リンパ腫2例，胃癌1例）あるのが注目される．ほかには，貧血，SLE，閉塞性肺疾患，関節リウマチ，腎盂腎炎に薬物性肝炎を併発した例などがある．

10　治療ならびに予後；糞線虫に対する治療薬は，主にpyrvinium pamoate（ポキール）を使っているが，治療法の不明な2例を除く18例中13例（72.2%）で，早期に便中の糞線虫が陰性化している．しかし，症例19や20のように現在も治療中の例を除くと，多くの症例が短期間で治療を中断している．

悪性リンパ腫を合併した症例1と16はすでに死亡しているが，それぞれ糞線虫症の診断がなされてから4年6ヵ月および6年後に死亡しており，その平均罹病期間は5年3ヵ月である．なお，症例1は死亡後剖検されたが，消化管内に糞線虫は認められず，その時点までに完治していたものと推定される．

考　　察

従来より糞線虫の流行地として知られている沖縄では，現在でも重要な内科的疾患であることに変りはない．

本症の性差は，われわれの症例ではほぼ2：1で男性に多かったが，城間[1]の症例では圧倒的に男性に多く発生している．われわれの症例の年令分布は26～79才であったが，いずれの年令にも発生し，城間[5]は11ヵ月や2才2ヵ月，Pillay[7]は8ヵ月と3.5才の幼児の例を報告している．しかし，一般に4才以下には少なく，年令とともに発生率が上昇してくるが，30才以後

の発生率はほぼ一定である.[1] 職業はわれわれの症例では農業と主婦が同数であったが,城間[1]の例は農夫（婦）が129例中82例（63.6%）と圧倒的に多く，次が主婦で10例（7.8%）に過ぎない．本症の感染は主に土壌からの経皮感染であることから，農業従事者に多いのは当然うなづける．主婦に多いのは，野菜に付着した少量の土の中にいる幼虫が，野菜を洗う際に感染したものと考えている．居住地はわれわれの例ではすべて沖縄本島であったが，本症は屋久島，種ヶ島，奄美郡島，沖縄県内の他の離島などにも多い.[2)8)]

病害の程度は無症状から致命的なものまで種々で,[2)]その症状の程度と排虫数は一般に相関する.[1)]本症に特異的な症状はないが，特徴的な症状は軟便あるいは水様性下痢，上腹部を主とする腹痛，るいそう，咳嗽，嘔吐，下肢疼痛などである.[1)]重症化すると食欲不振，全身倦怠感，浮腫，貧血，心悸亢進などが加わり，これらの症状は対症療法で改善されない.[1)]われわれの各症例でも，消化器症状が過半数以上を占めていた．

検査成績をみると，4例が4.2−5.2g／dlの低蛋白血症を示したが，詳細の不明な1例を除くと，これらはSLE，胃癌，腎盂腎炎と薬物性肝炎を合併していた．しかし，剖検例でみられたような著しい低蛋白血症を示す例はなく，これは本症における重症度の問題と思われる．

本症の重症化例では，著明な低色素性貧血，白血球増多，好中球の左方移動，リンパ球の減少などがあり，単球はほぼ正常範囲にあるといわれている.[10)]われわれの症例でみると，赤血球数は有症状例でかなりの貧血傾向がみられ，白血球数でも有症状例に増多症傾向が窺え，重症化例と同様に10.0×10^3／㎣以上の数値を示すものが4例あった.また,有症状例では左方移動の傾向もみられた．これに対して，リンパ球数では無症状例より有症状例がやや少なかった．単球の百分比でもほぼ正常範囲にあるが，無症状例より有症状例の方に多くみられた．何故に好酸球増加が起こるか不明であるが，一般に寄生性疾患には好酸球増加がみられる.[11)12)]本症でもmild infectionでは好酸球が増加するが，hyper-infectionになると好酸球増加はみられず，むしろ正常範囲にとどまる.[10)12)13)]われわれの症例での好酸球は，無症状例でわずか0.8%であるのに，有症状例では6.3%とかなりの増加を示した．同一症例でも虫体数の変動と好酸球数とは相関するといわれている.[14)]

われわれの症例で，糞線虫歴の明白な4例の平均期間は6年2ヵ月と長く，うち2例に悪性リンパ腫，1例に貧血があったが，罹患期間が長いので他の疾患と合併した状態で発見され易いものと考える．

一般に，内視鏡検査によって採取された小さい検体では，多くの糞線虫がみられることは少なく，少数の虫卵しかみられないこともあるので，注意して観察することが望まれる．川平[15)]によれば，有症状例では虫体密度が高いため，生検組織で虫体が発見され易いが，無症状例では虫体密度が疎なために，検索した5%位しか検出されなかったと述べている．一方，生検例の組織像では，全例に非特異的な炎症像がみられたが，糞線虫に対する組織反応は軽度かほとんどみられず，せいぜい好酸球浸潤がみられる程度で，剖検例[9)]でみられたような異物巨細胞を伴った肉芽組織の形成は認められなかった．また，生検例でみる限りでは，組織内への好酸球の浸潤程度とその部に観察される糞線虫数との間には必ずしも相関が認められなかった．

われわれの症例で，詳細の不明な1例を除く19例中8例（42.1%）に合併症がみられたが，悪性リンパ腫を含む3例が悪性腫瘍であったことは，本症と悪性腫瘍とが免疫学的に何らか関連している可能性もある．悪性リンパ腫との合併は案外多いもののようで，高良ら,[16)] 城間ら,[17)] Bradley et al,[12)] Cuni et al[18)]などの報告がある．そのほか，沖縄では釣虫症，肺炎，髄膜炎，膿胸，腹水，胆嚢炎，口腔潰瘍，フィラリア症，胸水，イレウス，腎盂炎，全眼球炎，尿崩症，悪性腫瘍，腎炎などが挙げられている.[17)] そして，重症化すると，gram-negative enteric bacilliの感染によって致命的になることがある.[3)19)20)]

本症の診断は臨床症状が非特異的なために一面で難しさはあるが,[20] 簡単な検査をおこたらなければそれほど難しくはない.[21] しかし，流行地外でもしばしば流行地からの移住者に本症がみつかるので,[2] 本症のことを常に念頭に置かねばならない.[18] 一般に，虫体の検索は便で行うが，胃液，腸液，喀痰，胸水，腹水，尿，胆汁，生検材料などからも検出されている.[3)21)22)] いずれにしろ，虫体を検出すれば確実に診断できる．Scowden et al[3]は虫体の検出率が検便では27.4%と低いのに，腸液からは91%もの高率に検出されるとして，腸液検査を推奨している．一方，川平[15]は92.8%の検出率を得たとして，便の濾紙培養法を勧めている．しかし，便や生検材料で検出されずに腸液で検出されたり,[13] 腸液で検出されずに便で検出される[3]など確定診断の難しさがある．一般に，喀痰から検出される例は，すべて重症化例とされている.[10] 有症状例では，レ線所見だけで糞線虫症の診断は可能であるとされ，無症状例に対する診断方法としてレ線検査，内視鏡検査，生検組織検査の順に有用性が高いと川平[15]は述べている．事実，組織検査は一番確実な方法ではあるが，われわれの生検例で臨床診断109例中20例とわずか18.3%にしか虫体の検出ができなかった．手軽な免疫学的検査法として期待されるcomplement fixation testは，本症と判明している例の45.5～75%程度しか陽性を示さず,[3)23)] 今後の診断能の向上が望まれる．本症のレ線像は，十二指腸や空腸上部の粘膜皺襞の著明な浮腫状腫脹，胃や腸管の拡張，小腸上部の狭窄，陰影欠損ならびに変形硬直像などで，これらの部位の悪性腫瘍との鑑別が必要である.[25] 誤診され易い疾患に，消化器症状や所見から，腸のリンパ腫や結核，潰瘍性あるいは肉芽腫性大腸炎，肺症状や所見から，アレルギー性喘息，肺塞栓，肺炎などがある.[3]

糞線虫が上部消化管に寄生するのは，組織への嗜好性ではなくて，感染経路における胃との位置関係によるとされ,[24] 胃液の低ないし無塩酸症や胃腸管の運動減弱は autoinfection cycle を増大させる,[3] また，宿主のcellular immunity の低下で hyperinfection cycle が助長し,[21] immunosuppressive の状態になる疾病の合併やその治療によって，fatalあるいはdisseminated strongyloidiasisを惹起して致命的になる．故に，immunosuppressive therapy をする際には，十分な検査が必要である．

本症の治療薬に thiabendazole，pyrvinium pamoate, mebendazoleなどがあるが,[3] われわれの症例にはthiabendazoleが本邦に輸入されていない[15]こともあって，pyrvinium pamoate（ポキール）が投与され，大多数に有効であった．諸外国ではthiabendazoleが主に使われているが，異所寄生や移行中の虫にはpyrvinium pamoate と同様に無効であり，再発も多いようである.[26] 虫垂，憩室の存在，手術によるblind loopの形成などは，虫の生存を助け persistent infection の源となって治療に抵抗する.[3] また，本症の下痢に対する止痢剤はautoinfectionを誘発する恐れがある.[8] 将来は，腸内寄生虫の防禦に重要な働きがあるとされる，血清 IgE の治療への応用が期待される.[27]

城間ら[17]は本症の15年にも及ぶ長期の観察で，駆虫によりあるいは自然治癒して予後はよいと報告している．彼らの98例中55例に虫体の陰転化がみられ，うち22例は自然陰転例であったという．しかし，重症化したり，胆道系や肺内の異所寄生があると，予後が悪いとされている.[22] 治療後の再発防止に，年２～３回の検便を数年続けるとする城間ら[26]の治療方針は大いに学ぶべきであろう．

剖検時に，われわれの症例１と同様に虫体が陰転化していた例を，Boyd et al,[13] Leelarasamee et al[20]が報告している．

いずれにしろ，沖縄県の糞線虫症の撲滅に向けて，県民への一層の啓蒙を通じて，定期的な検便を実施し，感染源となり得る潜在性保虫者ならびに治療中断者の治療や再治療を徹底させることが重要であると考える．

（本論文の要旨は，第71回日本病理学会総会で発表した.）

参 考 文 献

1）城間祥行；沖縄に於ける糞線虫症の研究．第1編，糞線虫症の疫学並びに糞線虫症の病原性について，お茶の水医学雑誌，7，243～248，1959．

2）大鶴正満編集；臨床寄生虫学，P262～267，南江堂，東京，1978．

3）Scowden,E.B., Schaffner,W. and Stone,W. J.; Overwhelming strongyloidiasis. An unappreciated opportunistic infection. Medicine, 57, 527－544, 1978.

4）Purtilo, D.T., Meyers, W.M., and Connor, D.H. ; Fatal strogyloidiasis in immunosuppressed patients. Am. J. Med., 56, －493, 1978.

5）城間祥行；妊産婦の糞線虫症について，沖縄医学会雑誌，V，35～38，1965．

6）Scoggin,C.H.,and Call,N.B. ; Acute respiratory failure due to disseminated strongyloidiasis in a renal transplant recipient. Ann. Intern. Med.,87, 456－458, 1977.

7）Pillay, S.V. ; Hyperinfection with strongyloides stercoralis. A report of 3 cases. S. Afr. Med. J., 54, 670－673, 1978.

8）藤幡敏夫，金城　浩，宮永忠彦，宇都宮譲二，宮本健司；Thiabendazole による糞線虫症の1治験例．診断と治療，63，157～160，1975．

9）松井克明，崎浜秀一，当山清美，伊藤悦男，長谷川英男，川平　稔，大浦　孝；糞線虫症の4剖検例について．(準備中)

10）城間祥行；沖縄に於ける糞線虫症の研究．第2報，糞線虫症重症例の観察．お茶の水医学雑誌，7，249～257，1959．

11）直江史郎；寄生虫感染症の病理組織学的検査をする際の参考として，臨床病理，24，897～904，1977．

12）Bradley,S.L., Dines, D.E., and Brewer, N. S. ; Disseminated strongyloides stercoralis in an immunosuppressed host. Mayo Clin. proc., 53, 332－335, 1978.

13）Boyd, W. P., Campbell, F. W., and Trudeau, W. L. ; Strongyloides stercoralis-hyperinfection. Am.J.Trop. Med. Hyg.,27, 39～41, 1978.

14）加藤義昭，一柳　貢，佐野峯雄，石原　晃，熊田信夫，大宅さほ子；糞線虫症による蛋白喪失性腸症の1例．胃と腸，5，701～706，1970．

15）川平　稔；糞線虫症の臨床的研究．琉大保医誌，2，319～334，1979．

16）高良政弘，平田亮一，真栄城弘史，中村雅生，城間祥行，赤星徳行，仲地晋一郎，丸田真一；糞線虫症として治療経過中に悪性リンパ腫を併発した5症例．沖縄医学会雑誌，XVIII，129～131，1980．

17）城間祥行，平田亮一，真栄城弘史，高良政弘；糞線虫症の予後について．特に長期観察例の検討．沖縄医学会雑誌，XVIII，131～133，1980．

18）Cuni, L. J., Rosner,F., and Chawla,S.K. ; Fatal strongyloidiasis in immunosuppressed patients. N.Y. State J. Med., 77, 2109～2113, 1977.

19）喜舎場朝和，矢崎一雄，豊永一雄，宮里不二彦，今村　彰，国島睦意；Disseminated strongyloidiasis によると思われるGram 陰性桿菌による髄膜炎及び敗血症．沖縄医学会雑誌，XVIII，134～136，1980．

20）Leelarasamee, A., Nimmannit, S., Nanakorn,S., Aswapokee, N., Aswapokee, E., and Benjasuratwong, Y. : Disseminated strongyloidiassis : report of seven cases. Southeast Asian J. Trop. Med. pub. Hlth., 9, 539～542, 1978.

21）Katz, M. ; Three serious parasitic infections often missed in clinical practice. postgraduate Medicine, 58, 149～152, 1975.

22）吉利　和，中尾喜久，山形敞一，三辺　謙，黒岩義五郎，織田敏次，山村雄一監修；新内科学大系，P275～278，中山書店，東京，1975．

23) Gill, G.V., Bell, D.R., and Reid, H. A.; Strongyloidiasis in ex-Far East prisoner of war. Br. Med. J., 1, 1007, 1977.
24) 松野喜六, 織田 清；糞線虫strongyloides stercoralis の腸管寄生部位に関する実験的研究. 寄生虫学雑誌, 21, 302～307, 1972.
25) 松山正也, 山城宗亮；糞線虫症における上部消化管X線所見について. 沖縄医学会雑誌, Ⅸ, 45～46, 1970.
26) 城間祥行, 上塚俊逸, 松岡 昇, 田中 寛；サイアベンダゾールによる糞線虫症の治療. 沖縄医学会雑誌, Ⅺ, 76～79, 1974.
27) Begjak, B. ;Immunoglobulin studies in strongyloidiasis with special reference to raised IgE levels. Am. J. Trop. Med. Hyg., 24, 945－948, 1975.

Clinicopathological studies of strongyloidiasis in the Okinawa Prefecture

Katsuaki MATSUI Hidekazu SAKIHAMA

Kiyomi TOYAMA Etsuo ITO

lst Department of Pathogy, University of the Ryukyus, School of Medicine (Director: Prof. Etsuo Ito)

Minoru KAWAHIRA

Division of Radiological Service, University of the Ryukyus, School of Medicine Director: Prof. Kohari)

Choko OSHIRO Zensei TOYODA

Department of Central Laboratory, University of the Ryukyus, School of Medicine(Director: Prof. Seitetsu Hokama)

Histopathological studies of gastric or duodenal biopsy specimens and the review of clinical features of the clinically diagnosed 109 cases of strongyloidiasis were carried out in this study.

Among those cases, we could confirmed the diagnosis histologically about 20 cases, demonstrating the parasites and their eggs. According to the results of the examination on that 20 cases, following conclusions are summarized.

1) Sex ratio of 20 cases was 2 male to 1 female, and their mean age was 48.2 years old. The occupations of those patients were mainly farmer and housewife. All the patients were living in Okinawa.
2) For statistical comparison, one clinical symptom was dealt as one item. Among those, symptomes of the digestive tracts which are the abdominal pain, abdominal fullness, diarrhea and soft stool occupied the majority of all items(54.1%). Patients without clinical symptoms were 13.5%.
3) The laboratory data of the patient who had clinical symptoms are compared with that of who had no symptoms. The data of patients having clinical symptoms revealed a slightly low total protein, a little high blood sugar, a few erythrocyte count, marked leukocytosis. As to analysis of the leukocytes, we can observed marked neutrophilia with shift to the left, notable eosinophilia, decrease of lymphocytes, and slight monocytosis.

   The duration of clinical histories of the disease were obscure in many cases. But the mean duration of clinical history of the cases with exact anamnesis was about 6 years and 2 months.
4) Generally, in a small biopsy specimen, we can easily find out parasites in the tissue even when the numbers of parasite and eggs are small. We can observe a nonspecific inflammation with slight inflitration of eosinophiles nearby parasites but could not find a formation of granulation tissue in the mucous membrane or the intestinal tracts.

5) There are some cases who was revealed a lot of parasites by an examination of the fae - ces, in spite of negative histological examination. In some other cases, the above fact was contrary. So the diagnosis of the strongyloidiasis should be judged comprehensively with the results of roentgenography, fecal examination and histological examination.