琉球大学学術リポジトリ

[原著]耳下腺部 Warthin 腫瘍の1症例

メタデータ	言語:
	出版者: 琉球大学医学部
	公開日: 2014-07-18
	キーワード (Ja):
	キーワード (En):
	作成者: 又吉, 重光, 古波蔵, 信, 末野, 康平, 野田, 寛, Matayoshi, Shigemitsu, Kohagura, Shin, Sueno, Kohei, Noda, Yutaka
	メールアドレス:
	所属:
URL	http://hdl.handle.net/20.500.12000/0002016469

琉大保医誌 5(4)：303～307，1982.

耳下腺部 Warthin 腫瘍の1症例

又吉　重光　　古波蔵　信　　末野　康平　　野田　　寛
琉球大学医学部附属病院耳鼻咽喉科

はじめに

耳下腺には種々の腫瘍が発生するが，その大部分は混合腫瘍である．臨床的には混合腫瘍と鑑別がきわめて困難な腫瘍の一つとしてpapillary cystadenoma lymphomatosum があり，これはWarthin 腫瘍とも呼ばれ，特徴的な病理組織像を呈する良性腫瘍である．

最近われわれは，Warthin 腫瘍の1例を経験したので，文献的考察を加えて報告する．

症例

患者：70歳，男

主訴：左耳下腺部腫瘤

家族歴：特記すべきことなし

既往歴：61歳時ぎっくり腰．昭和57年から高血圧症の治療中．

現病歴：昭和55年左耳下部腫脹に気づいたが，疼痛がないため放置していた．昭和57年より，その腫脹が徐々に増大するため，某耳鼻咽喉科医院を受診し，耳下腺腫瘍と診断され，10月7日当院耳鼻咽喉科を受診した．

初診時所見：左耳下腺下顎角部に無痛性の境界明瞭な直径5×4cm大の弾性硬，表面平滑，皮膚とも基底部とも癒着のない腫瘤を触知した．圧痛はなく，顔面神経麻痺は認められなかった．頸部リンパ節は触知されず，ステノン氏管開口部から漿液性分泌を認めた．

耳，鼻，咽頭，喉頭に異常を認めなかった．

臨床検査成績：血液所見，肝機能，血清学的所見に異常なく，尿検査では尿蛋白(+)であった．

耳下腺造影X線所見：耳下腺の正面像（Fig. 1）では，ステノン氏管の下方に腫瘤による陰影欠損像を認め，腺管の断絶，造影剤の漏出は認められない．側面像（Fig. 2）でも腺管の異常は認められない．

Fig. 1.　Anterior - posterior view of the left parotid sialogram.

以上の検査所見より，耳下腺深葉下部に存在する良性腫瘍と診断し，10月29日全麻下に被膜外腫瘍摘出術を施行した．腫瘍が下顎角部を中心にするため，下顎角下2cm部から耳前部にS字状切開を行ない，耳下腺浅葉を露出し，耳下腺の下方に腫瘍の一部を認め，浅葉を上方に引き上げながら，腫瘍の表面を鈍的に剝離し摘出した．腫瘍の剝離は容易であり，顔面神経を露

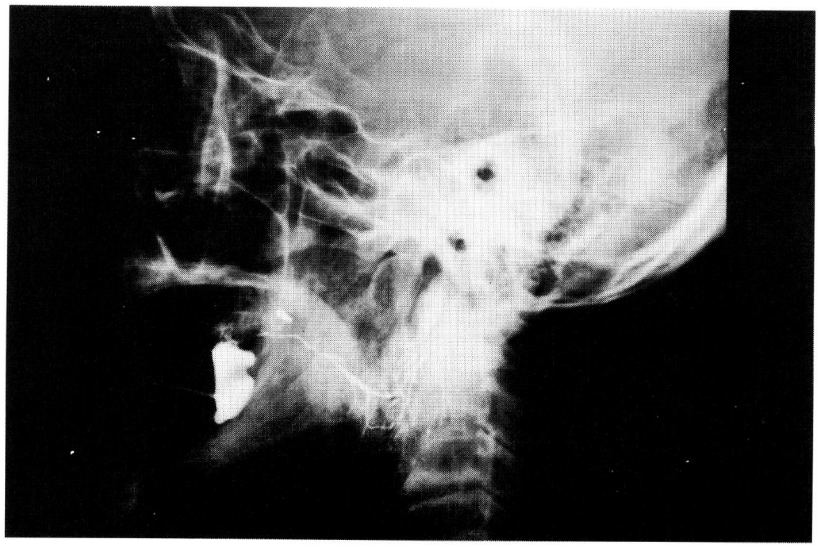

Fig. 2. Lateral view of the left parotid sialogram.

出する必要はなかった．術創は一次的に2層縫合し，手術を終了した．術後経過中，顔面神経麻痺など，いかなる合併症もなく，第8病日で退院した．

肉眼的腫瘤所見：摘出した腫瘍は6×4×3 cm，暗赤色，完全に被膜に包まれ，嚢腫状を呈し，内容は膿様液が充満し，部分的に腺様組織が乳頭状に突出していた．

組織学的所見：腫瘤は乳頭状に突出し，上皮組織に被われたリンパ組織成分で構成されている（Fig. 3）．胚中心も認められ，悪性像は認められない（Fig. 4）．

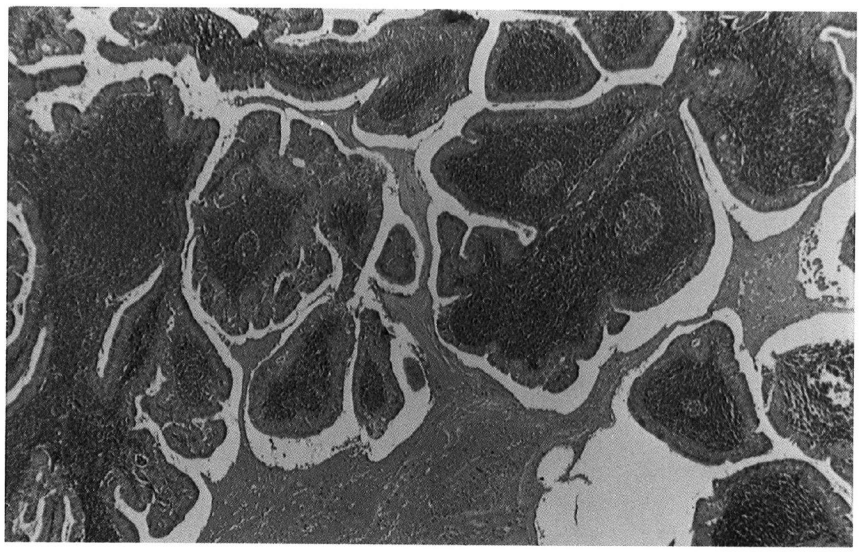

Fig. 3. Histopathology of Warthin's tumor. (×10)

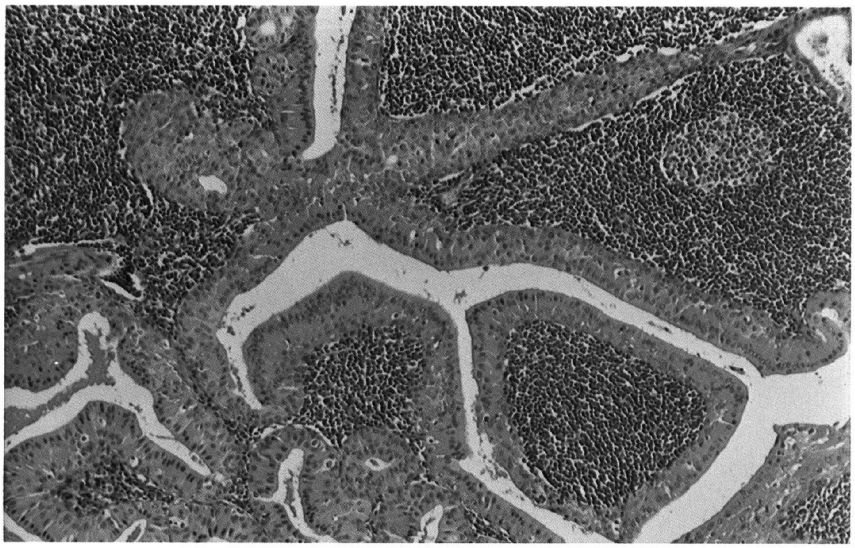

Fig. 4. Histopathology of Warthin's tumor. (×25)

以上より病理学的診断は，papillary cystadenoma lymphomatosumであった．

なお，膿様内容液からの細菌培養検査結果は陰性であった．

考　　察

この腫瘍は乳頭状の上皮組織成分と胚中心をもつ発達したリンパ組織成分で構成された腫瘍であり，1929年 Warthin[1] がpapillary cystadenoma lymphomtosumの名称で報告し，現在では Warthin 腫瘍とも呼ばれている．

Batsakis [2]の報告によると約600例の報告があり，必ずしも稀な腫瘍ではないようである．全耳下腺腫瘍に対する割合は，MarthinとEhrlich[3]の統計によれば359例中22例（6％），国内では北村らの報告[4]によれば，昭和26年から昭和45年までの20年間で，306例中9例（2.9％）であった．

発生部位は，ほとんどが耳下腺部，主に下顎角部に生じ，顎下腺部，口蓋，咽頭などに発生することもある[5)~7)]．

症状は無痛性，境界明瞭，卵円形，大きさは2～6cmである[7]．触診上，浅在性では軟らかく，深部のものは硬く，皮膚および基底部との癒着はなく，顔面神経は侵されず，発育は緩徐である[7]．

摘出腫瘍の肉眼的所見は，薄い被膜で表面がおおわれており，割面は時に1つの大きな嚢腫，一般には多くの嚢腫形成面を示すことが特徴的であり，嚢腫内は粘液，ゼラチン状液で充満している[5)8)]．

組織学的には2つの成分，すなわち上皮およびリンパ成分で構成されていることが特徴である．上皮成分は円柱または多形細胞が，通常2層性，乳頭状に嚢腫腔へ突出している[4)7)]．リンパ成分は胚中心を有するリンパ沪胞を認め，正常リンパ組織と同様である[5)8)]．

本腫瘍の診断に際し，鑑別上問題となるのは主に混合腫瘍である．混合腫瘍に較べ軟らかいということが鑑別点であるが，本症例のように深部に位置する場合は硬く触れ，鑑別困難のこともある．

腫瘤の部位診断は耳下腺腫瘍全体にいえることであるが，耳下腺造影がもっとも有用である[4)9)]．Warthin 腫瘍の耳下腺造影は良性腫瘍の特徴的所見を呈し，すなわち陰影欠損像の境界は規則的で，腺管の中絶や造影剤の漏出は認められな

い[4)9)]

治療は手術的に摘出することであり，術後に再発することは少なく，悪性変化することはきわめて少ないと言われている[8)9)10)]

本腫瘍の発生原因に関しては種々の説が唱えられており，耳管原基説[1)]，鰓原説[11)]，Orbital inclusion 説[12)]，Oncocyts 説[13)]，リンパ節内異所性耳下腺導管上皮の増殖によるとする説[14)]などがある．中でもリンパ節ないしリンパ組織内唾液腺組織の異所的増殖説が大多数の支持を得ており[10)]，Neisse[15)]は胎児の耳下腺内および新生児の耳下腺隣接のリンパ節内に耳下腺導管迷芽を発見したと報告している．

ま と め

比較的稀な腫瘍とされているWarthin 腫瘍の1例を経験したので，若干の文献的考察を加えて報告した．

（本論文の要旨は，第17回日本耳鼻咽喉科学会沖縄県地方部会学術講演会にて発表した．）

文 献

1）Warthin, A. S.: Papillary cystadenoma lymphomatosum. A rare teratoid of the parotid region. J. Cancer. Research 13, 116－125, 1929.

2）Batsakis, J. G.: Tumors of the head and neck. Clinical and pathological consideration. p. 23－25, The Williams & Wilkins Company, 1974.

3）Marthin, H. and Ehrlich, H. E.: Papillary cystadenoma lymphomatosum (Warthin's tumor) of the parotid salivary gland. Surg. Gynec. obst. 79, 611－623, 1944.

4）北村 武，金子敏郎，戸川 清，野口 恒，嶋田文之，浅野 尚，飯泉 修，陳 瑞和，塚本嘉一，内藤楽哉，鳥居雅江，：耳下腺腫瘍の臨床—教室20年間の統計的観察—，耳鼻臨床 64，1286－1301，1971.

5）北村 武，戸川 清：Papillary cystadenoma lymphomatosum (Warthin's tumor)—その臨床および成因について—，耳鼻咽喉科35，189－195，1963.

6）Samuel, L, Parjik: Diagnosis and management of partotid tumors. Arch. Otolaryng 67, 319－326, 1958.

7）Lucas, R. B.: Pathology of the tumors of the oral tissues. 2nd ed. p 386－390, Churchill Livingstone, 1973.

8）西田正剛：耳下腺Warthin 腫瘍の1症例，耳鼻咽喉科 47，481－486，1975.

9）木村淑志：耳下腺腫瘍の造影断層撮影，耳鼻咽喉科 47，13－17，1975.

10）法水正文，坊野馨二：Papillary cystadenoma lymphomatosum (Warthin's Tumor)の2例．日耳鼻71，1766－1773，1968.

11）Ssobolew, L. W.: Zur Kasuistik der Branchiome. Frankfurt. Zschr, Path. II, 462－465, 1912.

12）Kraissl. C. J. and Stout, A.P.: "Orbital inclusion" cysts and cystadenomas of the parotid salivary glands. Arch. Surg. 26, 485－499, 1933.

13）Hampel, H.: Oncozyten und Geschwülste der Speicheldrüsen. Virchows Arch. path. Anat. 282, 724－736, 1931.

14）Albrecht, H. and Arzt, L.: Beitrage zur Frage der Gewebsverirrung. Papilläre Zystadenome in Lymphdrüsen. Frankfurt. Zschr. Path. 4, 47－69, 1910.

15）Neisse, R.: Über den Einschluss von Parotislappchen in Lymphknoten. Anat. Hefte, Wiesb. I. 10, 289－306, 1898.

A Case of Papillary Cystadenoma Lymphomatosum (Warthin's Tumor)

Shigemitsu Matayoshi, Shin Kohagura, Kohei Sueno and Yutaka Noda

Department of Otorhinolaryngology, School of Medicine, University of the Ryukyus

The case history is presented of a 70-year-old male patient with a papillary cystadenoma lymphomatosum of the parotid gland. The patient had had a non-tender, hen's egg sized, firm swelling at the angle of the left mandible for about 2 years. Sialogram revealed a filling-defect with displacement of ducts in the inferior portion of the glandular area. Removal of the encapsulated tumor from the deeper lobe of the parotid gland was accomplished without any complication.

The literature relating to this relatively rare tumor is reviewed. Statistically the tumor occur most commonly at or below the angle of the mandible in the tail of the parotid gland of middle-aged males. It is generally accepted that the tumor is a benign neoplasm composed of epithelial and lymphoid elements and cannot be distinguished clinically from the relatively common mixed parotid tumor. Surgical excision is the only effective form of treatment. Complete surgical extirpation of the tumor is seldom followed by recurrence. But the follow-up period in this case has been too short for adequate evaluation of therapy.

The theories on origin of the tumor and its clinical and pathological characteristics have been discussed.