琉球大学学術リポジトリ

[原著] 外胆嚢瘻症例の検討：とくに胆嚢摘出時の胆嚢病変について

メタデータ	言語:
	出版者: 琉球大学医学部
	公開日: 2014-07-18
	キーワード (Ja):
	キーワード (En):
	作成者: 武藤, 良弘, 正, 義之, 外間, 章, 山内, 和雄, 栗原, 公太郎, 山里, 将仁, 甲斐田, 和博, 日高, 修, 内村, 正幸, 脇, 慎治, 山田, 護, Muto, Yoshihiro, Sho, Yoshiyuki, Hokama, Akira, Yamauchi, Kazuo, Kurihara, Kotaro, Yamazato, Masahito, Kaieda, Kazuhiro, Hidaka, Osamu, Uchimura, Masayuki, Waki, Shinji, Yamada, Mamoru
	メールアドレス:
	所属:
URL	http://hdl.handle.net/20.500.12000/0002016474

琉大保医誌 5(1)：75～81，1982.

外胆嚢瘻症例の検討
—とくに胆嚢摘出時の胆嚢病変について—

琉球大学医学部第1外科
武藤　良弘　　正　　義之　　外間　　章
山内　和雄　　栗原公太郎　　山里　将仁
甲斐田和博　　日高　　修

浜松医療センター外科
内村　正幸　　脇　　慎治　　山田　　護

I　はじめに

外胆嚢瘻術(external cholecystostomy)[1)~7)]は急性胆嚢炎症例のうち，患者の全身状態が手術に耐えられない場合や胆嚢の炎症が高度で胆嚢摘出術が危険な場合に救急手術として一般に行なわれている．そして外胆嚢瘻術後，患者の全身状態の改善と胆嚢炎の消退をまって二次的に胆嚢摘出術が施行される．

この二次的胆嚢摘出術は外胆嚢瘻術後に胆石や胆嚢炎の再発が起るとの考え[4),6)]で行なわれてきたが，外胆嚢瘻術後の胆嚢がどのような病変を呈しているかについての研究は見当たらない．そこで外胆嚢瘻術後二次的に摘出された胆嚢を病理組織学的に検討して，この成績にもとづいて二次的胆嚢摘出術の妥当性の有無について追究した．

II　対象症例および方法

昭和48年4月から昭和57年3月までの9年間に急性胆嚢炎症例で外胆嚢瘻術を行なった症例は15例であった．これら15例のうち12例に二次的胆嚢摘出術を行なった．外胆嚢瘻術のみに終った3例のうち2例は脳血管障害による寝たきり老人（男性）で，他の1例は外傷性胆嚢穿孔の男性例であった．

摘出胆嚢はホルマリン固定後，出来るだけ連続的に切り出して組織学的に検索した．

III　成　　績

A　臨床的事項

1）年令・性別

12例の年令は45才から78才までに分布し平均64.2才で，男性5例，女性7例であった．

2）胆石の種類および部位

胆石の種類はコレステロール系胆石（以下コ系石と略す）9例，ビリルビン系胆石（以下ビ系石と略す）3例であって，胆嚢胆石10例，胆嚢胆管胆石2例であった．後者の胆嚢胆管胆石2例は両部位ともにコ系石であった．

期間	1月以内	2月	3月	4月
症例	9	1	1	1

Table 1 Intervals (months) from cholecystostomy to cholecystectomy

なお外胆嚢瘻時胆石嵌頓による胆嚢管閉塞が全例に認められた．

3)外胆嚢瘻術より胆嚢摘出術までの期間(Table 1)

外胆嚢瘻術は原則として局麻でおこない，胆嚢内の汚染胆汁や胆石は出来るだけ除去して胆嚢周囲の腹腔内にドレーンを留置した．術後2週間して外瘻より胆嚢造影を行なった結果，2例には遺残胆石なく，10例では1個～数個の胆石が胆嚢内に残存していた．これら10例のうち7例では胆嚢管は開存していて，残りの3例では閉塞していた．

胆嚢摘出術は外胆嚢瘻術後1ケ月以内に9例に，2ケ月から4ケ月以内に各々1例に施行した．胆管胆石を伴なう2例では総胆管切開を付加した．

4)外胆嚢瘻術時の胆嚢内容細菌検査(Table 2)

期間	1月以内	2月	3月	4月
症例	9	1	1	1
細菌検出率	3 (33.3%)	1 (100%)	0 (0%)	1 (100%)
胆嚢病変(症例)	急性潰瘍(2) 膿瘍形成(1)	膿瘍形成(1)	急性潰瘍(1)	急性潰瘍(1)

Table 2 Bile cultures of the gallbladder at cholecystostomy

細菌検査で12例中5例(41.7%)に細菌が検出され，*E. coli* や*Klebsiella* が4例に，*Enterobacter* が1例にみられた．Table 2は外胆嚢瘻術時の細菌検査成績を胆嚢摘出時期別にみたものであるが，その後の外瘻よりの胆汁細菌検査で12例全例に細菌が検出された．*E. coli*, *Klebsiella*, *Enterobacter* に加えて，*Proteus*, *Pseudomonas*, *Serratia*, *Staphylococcus* が新たに検出された．*E. coli* や*Klebsiella* の感染がみられた8例中6例では胆嚢壁内に膿瘍形成がみられた．

期間		1月以内	2月	3月	4月
症例		9	1	1	1
粘膜上皮	剝脱	4(44.4%)	剝脱 1	剝脱 1	
	温存不良	5(55.5%)			温存不良 1
粘液腺化生		7 (77.8%)	0 (0%)	0 (0%)	1 (100%)
杯細胞化生		2 (22.2%)	0 (0%)	0 (0%)	1 (100%)

Table 3 Histologic findings (changes of the mucosa)

B　病理学的事項

1）肉眼所見

胆嚢は外胆嚢瘻術時に比較して全例萎縮性となっていた．粘膜面はうっ血，浮腫性であって膿瘍形成や潰瘍形成部に一致して出血を伴ない，粗大不整な像を呈していた．壁は全例肥厚性で，組織標本より実測した肥厚の程度は3－5mm．が3例（25%），5－10mm．が8例（66.6%），10mm．以上が1例（8.3%）であった．

2）組織所見

a）粘膜の変化(Table 3)

粘膜の剥離程度を組織標本上剥脱（粘膜が30%以下残存），不良（30%～60%），良好（60%以上）の3段階に大別すると，12例中6例（50%）に粘膜剥脱がみられ，残りの6例（50%）は不良症例であった．

このように粘膜剥離がみられる症例で，いずれかの組織標本に粘液腺化生が8例(66.6%）に，杯細胞化生が3例（25%）に散見された．

期　　間	1月以内	2月	3月	4月
症　　例	9	1	1	1
RAS個数	(0～19) 平均 9	2	2	24
壁肥厚(mm)	(3～10) 平均6.6	8	10	6

Table 4　Histologic findings (changes of the wall)

b）壁の変化(Table 4)

炎症がどの程度の影響を壁におよぼしているかを検索する目的で，残存するRokitansky-Aschoff sinus（以下RAS と略す）の個数と壁肥厚の程度を外胆嚢瘻術より胆嚢摘出術までの期間別に検討した．RASの個数は外胆嚢瘻術後1ケ月以内の9例では0個～19個と症例によりまちまちで1症例平均個数9個で，2ケ月以内のそれは2個，3ケ月以内2個，4ケ月以内24個であった．一般胆石症々例の1症例平均RAS 個数約23個[8]に比して本症のそれは減少していた．4ケ月の症例では胆嚢病変が軽度であり，そのために他の症例に比してRASの荒廃が軽度であったと推定された．

壁肥厚は1ケ月以内胆嚢摘出9例では3－10mm．で平均6.6mm．であり，他の3例は各々8mm．，10mm．，6mm．であった．この肥厚程度を膿瘍形成例と急性潰瘍形成例とを比較すると前者は平均7.9mm．で後者は7.4mmであった．

c）膿瘍・肉芽腫形成と潰瘍形成

組織学的に壁内の膿瘍・肉芽腫形成例と急性潰瘍形成例とに大別してみると(Fig.1)前者が7例（58.3%）で後者が5例（41.7%）であった(Table 5).

膿瘍・肉芽腫の分布をみると，7例中2例は全体に，2例は体部より底部に，3例は体部に存在していた．他方急性潰瘍は3例は頸部に、2例は頸部より体部にかけてみられた．膿瘍・肉芽腫は漿膜下層にあって，いわゆるpericholecystic abscess の形態を呈し，急性潰瘍はいずれも漿膜下層に達していて，その潰瘍底部は急性炎症像を示していた．

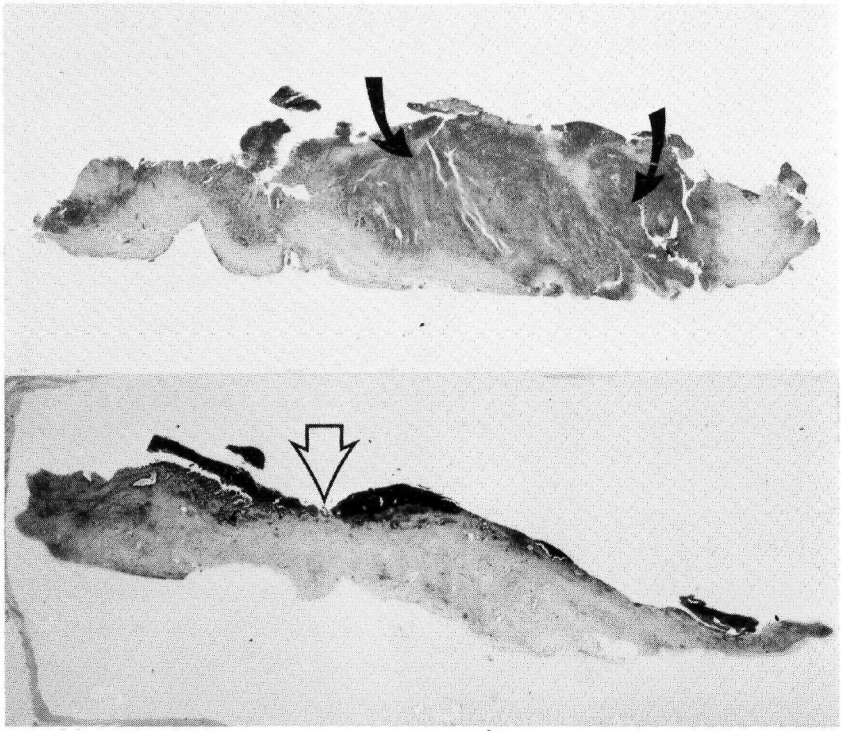

Fig. 1 Histology (cross section)
(upper) Abscess and granuloma (HE, x 4).
(bottom) Acute ulceration (HE, x 4)

期　　間	1月以内	2月	3月	4月
症　　例	9	1	1	1
膿瘍、肉芽形成	6 (66.6%)	1		
急性潰瘍形成	3 (33.3%)		1	1

Table 5 Histologic findings (abscess , granuloma and acute ulceration)

Ⅳ 考　　察

急性胆嚢炎は外科的治療を必要とする疾患であることは異論がないが，この外科的治療の施行時期に議論が多い．すなわち，緊急胆嚢摘出術(emergency cholecystectomy) を行なうか，保存的治療を行なって待期的胆嚢摘出術(elective cholecystectomy) を施行するかである．このように急性胆嚢炎に対する手術療法は胆嚢摘出術といえるが，実際の診療においては折衷的

手術療法である外胆嚢瘻術(external cholecystostomy)を余儀なくされる症例に遭遇する．この外胆嚢瘻術の適応急性胆嚢炎症例は胆嚢摘出に耐え得ない全身状態の悪い症例や胆嚢局所の炎症が高度なため胆嚢摘出が安全にかつ確実に行なえない症例[1)~7)]と一般に考えられている．著者らの症例においては他の報告者[1)~7)]と同様に全身状態の悪い急性胆嚢炎症例に外胆嚢瘻術を行なった．そして外胆嚢瘻術後患者の全身状態の改善と胆嚢炎の消退をまって通常二次的に胆嚢摘出術が施行されている．それで外科医は急性胆嚢炎に対する手術療法はあくまでも胆嚢摘出術であるとの考えを抱いているために，この一次的外胆嚢瘻術は往々にして"an unwanted stepchild"(願わざるまま子)[3)]として取扱かわれがちである．しかしGlenn[7)]が述べているように，まま子的な外胆嚢瘻術であっても急性胆嚢炎に対する救命的手術療法として確立しているので胆嚢摘出術と同価値とみなすべきだと考える．それでは急性胆嚢炎に対する外胆嚢瘻術と，そして二次的胆嚢摘出術の必要性について検討してみる．ただし本稿では急性胆管炎を伴なう症例は対象外として以下考察を進めてみたい．

一般に急性胆嚢炎は胆石嵌頓による胆嚢管閉塞にもとずく急性閉塞性胆嚢炎の病態を呈する．胆石嵌頓による胆嚢管閉塞が発生すると胆嚢はうっ血・浮腫期，細胞反応期，壊死期と経時的に病変[9)~11)]が推移してゆく．この胆嚢の経時的変化よりみて手術療法を必要とする急性胆嚢炎は発症後約1週間でピークに達する壊死期にある症例といえる．このような病態にある急性胆嚢炎のうち，前述のような症例に外胆嚢瘻術が行なわれるが，その治療目的は第1に胆嚢内に充満した汚染胆汁を除去することで，第2に本症の原因である嵌頓胆石をとり除くことにある．

外胆嚢瘻造設により第1の治療目的である汚染胆汁は容易に排除可能であるが，局麻による外胆嚢瘻術の際は第2の嵌頓胆石の除去は容易でないことが多い．著者らの症例のうち，10例は嵌頓胆石の排除を施行しなかったが，そのうち7例（70%）では外胆嚢瘻よりの汚染胆汁の除去により嵌頓胆石が胆嚢内に移動して胆嚢管の開通がみられるようになった．このように外胆嚢瘻術後の胆嚢管の再開通は症例の80%[12)]~94.1[13)]に起るとされている．すると外胆嚢瘻術の目的は通常の急性胆嚢炎の原因である嵌頓胆石をあえて排除しなくても，汚染胆汁を排除することで一応の目的を達し得たと云える．著者らの症例全例汚染胆汁の除去を主目的として外胆嚢瘻術を行なって来たが経過良好であった．

それではこのように一次的に救命の目的を達した外胆嚢瘻症例で遺残胆石の無い症例でも二次的胆嚢摘出の必要性の有無について検討してみる．臨床的には外胆嚢瘻術後の胆石や胆嚢炎の再発の有無によるといえる．胆石や胆嚢炎の再発はCafferata[14)]らは42.9%，Haysら[4)]は術後2年して50%，Norrbyら[15)]は15年後83%であったと述べている．するとこのように胆石や胆嚢炎の再発が高頻度であることは外胆嚢瘻術後の二次的胆嚢摘出術の必要性の臨床的論拠となりえると考える．

他方，胆嚢病変の面より二次的胆嚢摘出術の必要性についてみる．前述のように著者らの症例では胆嚢摘出時には臨床的には急性炎症所見は消退していたが，摘出した胆嚢は組織学的には全例急性胆嚢炎像を呈していて，膿瘍・肉芽腫が7例（58.3%），急性潰瘍が5例(41.7%)に認められた．また通常の急性閉塞性胆嚢炎における胆嚢の経時的変化をみると，[16),17)]発生り3ケ月までの症例では73.3%に，3ケ月～6ケ月75%に，6ケ月～1年100，1年以上28.6%に胆嚢壁内に膿瘍や肉芽腫が残存していた．このように一旦急性炎症を起こした胆嚢は荒廃し，治癒し難いと考えられる．そのために外胆嚢瘻術後胆嚢炎や胆石を再発すると考えられ，胆嚢病変よりみても二次的胆嚢摘出の必要性があるといえる．

V おわりに

著者らが経験した外胆嚢瘻術施行例のうち，二次的に胆嚢摘出を行なった12例を対象にその

胆嚢病について検討した．その結果，胆嚢粘膜は剥脱性で壁は肥厚していて，膿瘍・肉芽腫や急性潰瘍が存在していた．この胆嚢所見より一旦急性胆嚢炎が発生した胆嚢は荒廃していて治癒し難いと考えられ，外胆嚢瘻術後の二次的胆嚢摘出の必要性に言及した．

（本論文の要旨は第19回九州外科学会で発表した）

文　献

1) 長瀬正夫，木戸 晋，谷村 弘，他：急性胆嚢炎の診断と治療．外科治療．31：32－43，1974．

2) 松代 隆，仲里尚実：外胆嚢瘻術．手術，32：605－611，1978．

3) Ross, F. P., Dunphy, J.E. : Studies in acute cholecystitis : II. Cholecystostomy ; indications and technique. New Eng. J. Med. 242 :359－364, 1950.

4) Hays, D. M., Glenn, F. : The fate of cholecystostomy patient. J. Amer. Geriat. Soc. 3 :21－25, 1955.

5) Gingrich, R. A., Awe, W. C., Boyden, A. W., et al. : Cholecystostomy in acute cholecystitis : Factors influencing morbidity and mortality. Amer. J. Surg. 116 :310－315, 1968.

6) Gagic, N., Frey, C. F. : The results of cholecystostomy for treatment of acute cholecystitis. Surg. Gynec. Obstet. 140 : 255－257, 1975.

7) Glenn, F. : Cholecystostomy in the high risk patient with biliary tract disease. Ann. Surg. 185 : 185－191, 1977.

8) 武藤良弘，内村正幸，脇 慎治，他：胆嚢の病理学的研究 —— Rokitansky-Aschoff sinus について—．日消外会誌．11：1001～1008，1978．

9) Byrne, J. J. : Acute cholecystitis. Amer. J. Surg. 97 : 156－172, 1959.

10) Edlund, Y., Olsson, O. : Acute cholecystitis ; its aetiology and course, with special reference to the timing of cholecystectomy. Acta Chir. Scand. 120 : 479－494, 1961.

11) Schein, C. J. : Acute cholecystitis. p 35－54, Harper & Row Publishers, New York, 1972.

11) Buelow, S., Kronborg, O., Lund-Kristensen, J. : Reappraisal of surgery for suppurative cholecystitis. Arch. Surg. 112 :282－284, 1977.

13) Moore, E. E., Kelly, G. L., Driver, T., et al. : Reassessment of simple cholecystomy. Arch. Surg. 114 : 515－518, 1979.

14) Cafferata. H. T., Stallone, R. J., Mathewson, C.W. : Acute cholecystitis in a minicipal hospital ; The role and results of cholecystostomy. Arch. Surg. 98: 435－441, 1969.

15) Norrby, S., Schoenebeck, J. : Long-term results with cholecystolithotomy. Acta Chir. Scand. 136 :711－715, 1970.

16) 武藤良弘，内村正幸，脇 慎治，他：胆嚢癌に類似する胆嚢炎の臨床病理学的検討・日消外会誌．12：245－252，1979．

17) 武藤良弘，内村正幸，脇 慎治，他：Obstructive cholecystopathy(閉塞性胆嚢症)の臨床病理学的検討—胆嚢病変と臨床症状との関連について—．日消外会誌．14：672－677，1981．

Cholecystostomy in acute cholecystitis : Histopathologic study of the gallbladder at the time of subsequent cholecystectomy

Yoshihiro MUTO, Yoshiyuki SHO, Akira HOKAMA, Kazuo YAMAUCHI, Kotaro KURIHARA, Masahito YAMAZATO, Kazuhiro KAIEDA and Osamu HIDAKA
First Department of Surgery, School of Medicine, University of the Ryukyu

Masayuki UCHIMURA, Shinji WAKI and Mamoru YAMADA
Department of Surgery, Hamamatsu Medical Center Hospital, Shizuoka

Cholecystostomy is generally considered to be the treatment of choice for acute cholecystitis when the patient's condition is grave or cholecystectomy is techinically difficult. Following emergency cholecystostomy, when the patient's condition has improved and acute cholecystitis has subsided, the definitive operation or subsequent cholecystectomy is usually carried out because of the high incidence of recurrent cholelithiasis and acute cholecystitis. The purpose of the present study was to investigate pathology of the gallbladder at the time of subsequent cholecystectomy and thereby to obtain a rationale for subsequent cholecystectomy.

Cholecystostomy was performed in twelve patients with acute cholecystitis. Five patients were male and seven, female. The average age was 64.2 years and their ages ranged from 45 to 78 years. Nine patients underwent subsequent cholecystectomy within one month after emergency cholecystostomy, one within two months, one within three months and one within four months. Macroscopically, the resected gallbladders appeared hemorrhagic with the markedly thickened walls. Histologically, the mucosal layer was extensively desquamated. The wall was markedly thickened with connective tissue proliferation and acute inflammatory infiltrates. The Rokitansky-Aschoff sinuses were destroyed and decreased in number. The gallbladders showed acute inflammation with intramural abscesses or histiocytic granulomas in seven patients and acute ulcerations in five.

Periods of the disappearance of the acute inflammatory process of the gallbladder have been reported to range from two weeks to a few months. However, the results of our study suggest that acute cholecystitis does not subside within a few months and may exist for a long time after emergency cholecystostomy despite subsidence of clinical manifestations of acute cholecystitis. These deteriorated gallbladders could cause recurrence of cholelithiasis or acute cholecystitis. So, it is rational that subsequent cholecystectomy should be carried out following emergency cholecystostomy