琉球大学学術リポジトリ

[原著] 年長者 Fallot 四徴症根治手術の1治験例

メタデータ	言語: 出版者: 琉球大学医学部 公開日: 2014-07-18 キーワード (Ja): キーワード (En): 作成者: 伊波, 潔, 池村, 冨士夫, 国吉, 幸男, 上里, 忠興, 喜名, 盛夫, 屋良, 勲, 古謝, 景春, Iha, Kiyosi, Ikemura, Fujio, Kuniyoshi, Yukio, Uezato, Tadaoki, Kina, Morio, Yara, Isao, Kojya, Kageharu メールアドレス: 所属:
URL	http://hdl.handle.net/20.500.12000/0002016490

琉大保医誌 5 (3)：235～240，1982.

年長者Fallot四徴症根治手術の1治験例

伊波　潔　池村冨士夫　国吉　幸男　上里　忠興
喜名　盛夫　屋良　勲　古謝　景春
琉球大学医学部附属病院　第2外科

はじめに

Fallot 四徴症の根治手術は，近年，安全性も高まり，積極的に行なわれる傾向にあるが，年長者の本症は，幼小児のそれとは若干その病像を異にし，根治手術に関してもいくつかの相異点がある．

最近，我々は，54才女性のFallot四徴症の根治手術症例を経験し，良好な結果を得たので若干の考察を加えて報告する．

症　例

病例：54才，女性

現病歴：17才頃より心疾患を指摘されていたが放置していた．33才，第4子出産後，動悸が激しくなり，某医に約4カ月間入院加療を受ける．52才の時，動悸，運動制限の増強をみて，某医受診し，先天性心疾患を指摘される．53才の時，当科紹介され，心臓カテーテル検査施行し，Fallot 四徴症と診断される．

入院時所見：身長150.7 cm，体重44.5kg．口唇，指趾に軽いチアノーゼが見られ，眼瞼結膜は充血していた．また，頸部静脈は軽度怒張を示すが，肝は触知されなかった．理学所見では，聴診上胸骨左縁第3肋間にLevein4/6度の収縮期駆出性雑音が聴かれた．

胸部X線写真所見：心陰影は左第4弓が左方へ突出し，CTR 62.5%と心拡大が見られる．肺血管陰影は軽度の減少を示す(Fig. 1)．

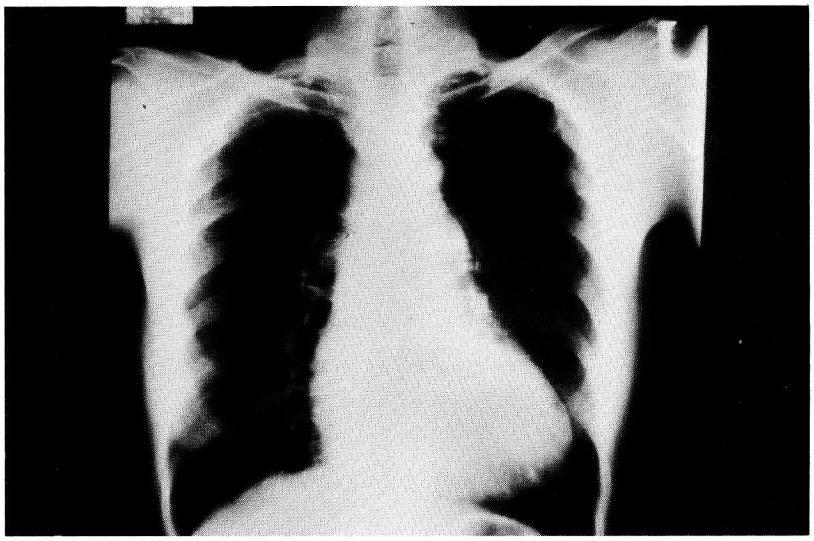

Fig. 1 Preoperative chest X-P.

54才　女性

TOF　術前

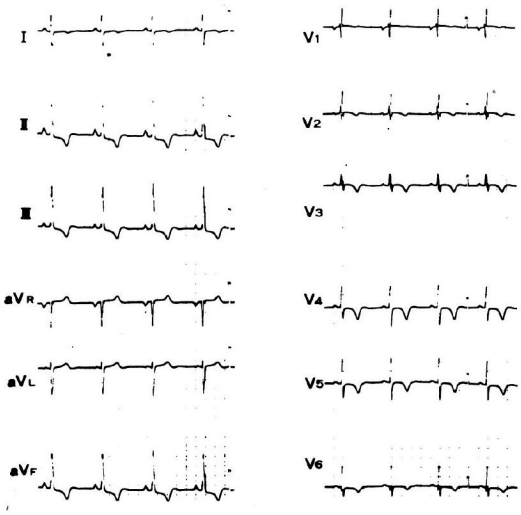

Fig. 2　Preoperative ECG.

心電図所見：洞リズムで，QRS軸＋90°，V_1のR/S比が1より大，RV_1+SV_5が3.6mV と右室肥大の所見のほかに，STの変化が見られ，II，III，aVf，V_1～V_6にてT波が逆転している(Fig. 2)．

入院時一般検査成績：赤血球625×10^4，ヘモグロビン20.2g/dℓ，ヘマトクリット59.5%と多血症を示していた．また血小板10.3×10^4，トロンボテスト70%，フィブリノーゲン194 mg/dℓとやや凝固能の低下がみられた．動脈血ガス分析では，PO_2 67.8mmHg，ヘモグロビン酸素飽和度91.5%と，低酸素血症がみられた．尿所見では，尿タンパクも見られず，BUN13mg/dℓ，PSP 15分値38%，total 81.5%，クレアチニンクリアランス58.0mℓ/minと，考慮すべき腎機能障害はみられなかった．

心臓カテーテル検査所見：右心室圧180/0mmHg，肺動脈圧17/9mmHgで，右心室―肺動脈間圧較差が163mmHgと高度の肺動脈狭窄を示し，左―右シャント0%，右―左シャント34.1%，右心室/大動脈圧比1.0であった．

心血管造影所見：右心室造影では，肺動脈と同時に大動脈が造影されると共に，肺動脈弁性及び漏斗部狭窄が見られた．また，造影上の肺動脈/大動脈径比は0.52であった(Fig. 3)．

心エコー検査所見：大動脈が心室中隔の方へoverridingしており，右心室の内腔は左心室のそれよりやや大きい．

以上により，Fallot 四徴症と診断し，根治手術を施行した．

手術所見：手術は胸骨正中切開にて行なったが，出血は多くなかった．大動脈は直径32mm，肺動脈は22mmで，術中測定の肺動脈/大動脈径比は0.69であり，肺動脈の低形成が見られた．完全体外循環下に，右心室流出路から肺動脈に及ぶ縦切開にて行なった．まず，25×25mmのII型心室中隔欠損を，20×20mmのテフロンパッチにて閉鎖した．次に，肺動脈弁は二尖弁であり，弁口面積は0.5㎠であった．それに対し，弁切開を加えて大きな二尖弁とし，弁口面積を約3.0㎠に拡大した．漏斗部狭窄を作っている右心室流出路肥厚心筋の切除は少量にとどめ，最後に8×4.5cmのlow porosity Cooley graftを用いてout flow patchをあて，心内操作を終了した．体外循環終了後の右心室/大動脈圧比は0.57とほぼ満足する結果であった．

術後経過は順調で，術後第3病日まで少量の昇圧剤を用いたのみで，A-Vblockや低心拍出量症候群などの合併症も見られなかった．

退院時一般検査および心臓カテーテル検査結果：心電図所見では，洞リズムで，A-V blockなど見られず，QRS軸＋45°，RV_1+SV_5が1.4 mV と右心室負荷が低下し，同時に術前著しかったT波の逆転も軽減していた．

血液所見では，赤血球412×10^4，ヘモグロビン12.9mg/dℓ，ヘマトクリット37.4%と術前著しかった多血症も改善していた．凝固系においても，血小板15.4×10^4，トロンボテスト100%，フィブリノーゲン295mg/dℓと正常化していた．

また，動脈血ガス分析でもPO_2 94.0mmHg，モグロビン酸素飽和度96.5%と正常化した．

心臓カテーテル検査では，右心室圧46/0mmHg，肺動脈圧30/12mmHgで，右心室―肺動脈間圧較差16mmHg，右心室/大動脈圧比0.35と肺動脈狭窄解除も良好であり，遺残短絡もなく，心係数

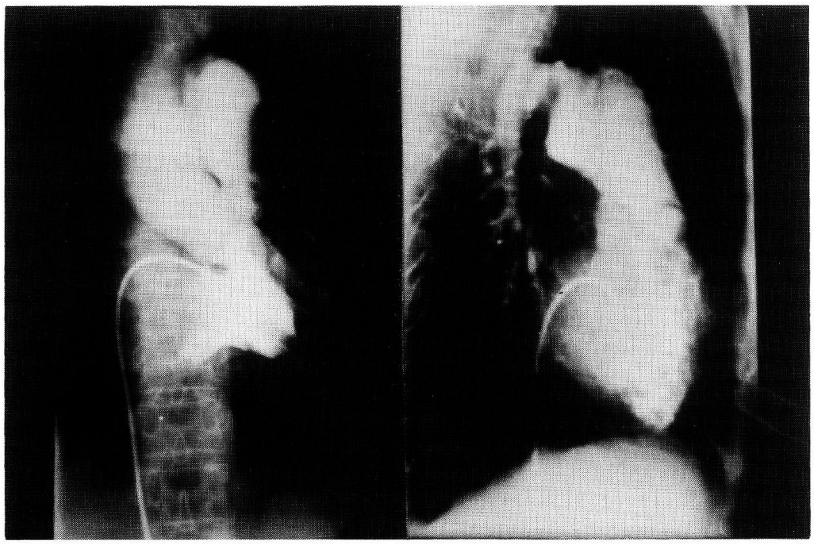

Fig. 3 Preoprative RV angiography :
left, A-P view; right, lateral view.

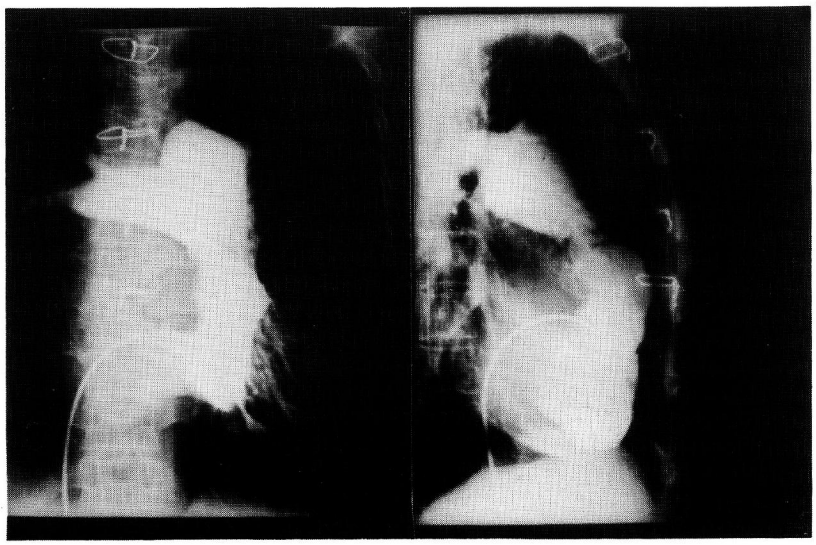

Fig. 4 Post operative RV angiography :
left, A-P view; right, lateral view.

3.52ℓ/min/m² と良好であった．また，右心室造影では，右心室流出路の拡大もほぼ充分に行なわれていた（Fig. 4）．

患者は術後10週目に軽快退院した．

考　　案

Fallot 四徴症の平均寿命は一般に12才と言われ，[1] 40才までの累積死亡率は96.8％と，40才以上まで生存することはきわめてまれとされているが，本症例の様に，かなり高令となるまで自覚症状も少なく生存する例もあるようである．しかし，本症例の場合も，33才，第4子出産後より症状が増強し，最近まで除々に動悸，運動制限などの症状が進行してきていた．

このような成人，年長者のFallot 四徴症は，小児例と異なりいろいろな特徴をもつようである．鼻出血，眼底出血等の出血傾向，また，タンパク尿，血尿，BUN上昇，高血圧等の腎機能障害を呈するものが多いとされているが，[2)3)] 本症例では，クレアチニンクリアランスの低下のみが見られたにすぎない．

成人のFallot 四徴症に見られる肺動脈狭窄について，Higgins らは，[4)5)2)] 弁性狭窄に伴なう右室流出路心筋の進行性肥大による後天的要因をあげ，弁性狭窄のみのものはきわめて少ないとしている．また，安達らは，[6)] 肺動脈狭窄は局所的であり，手術により改善しやすいと言う．

Higgins らは，[4)] 高年まで生きうるかどうかは，側副血行路の発達と漏斗部狭窄の進行度によると述べ，その側副血行路の発達に伴ない左心室が発育促進され，それが術後の低心拍出量症候群などの発現を少なくし，手術成績も良好な例が多いと言われている．[2)]

本症例においても，肺動脈狭窄は弁性及び漏斗部狭窄を示し，また，心電図所見で，$SV_1 + RV_5$ が3.6mVと（Fig. 2），左心室もある程度発育していることが予測され，おそらくそれに加え，生下時の肺動脈狭窄の程度が軽く，除々に進行してきたため，本年令まで生存しえたと考える．

最後に，年長者Fallot 四徴症根治手術の報告では，Coles らが53才の1例，[7)] Friesinger らが54才の1例，Cooley らが35才以上の7例を報告しているが，世界での最高年令は，Sisel の報告した61才となっている．[5)] 一方，本邦においては，我々の調べた範囲では田中らの52才が最高年令であり，[8)] 54才の年長者Fallot 四徴症根治手術成功例は本症例が初めてと思われる（Table 1）．

Table 1　年長者ファロー氏四徴症手術報告例
（1982，琉大第二外科）

Sisel	：61才男性
Bjernulf	：56才男性
Friesinger	：54才
Coles	：53才
Cooley	：35才以上7例
田中	：20～52才21例
入沢	：21～31才12例
安達	：21～31才4例
栗林	：29才（緊急根治手術）
阿部	：20才以上7例
桧山	：18才以上3例
筆者ら	：54才女性

以上，我々が最近経験した年長者Fallot 四徴症の根治手術症例について，若干の考察を加えて報告したが，前述したように，年長者Fallot 四徴症は，幼小児例と異なりいくつかの特徴を有し，手術に関してもその成績はいいようである．今日のCardioplegia を主体とした心筋保護法のもとでは，[9)] 本症も比較的安全に手術が行なわれ，その手術適応はさらに拡大して良いものと考えている．

文　　献

1）Abbott, M. E.：Atlas of Congenital Heart Disease, American Heart Association, New York, p. 46～47, 1936.

2）阿部忠昭，栗林良正，佐藤　護，贄田茂雄，

大久保　正，高橋昌規，斉藤　智：成人Fallot 四徴症根治手術例の検討．胸部外科29, 217～222, 1976.

3）檜山輝男，田中　孝，石原義紀，高安俊介，岡村健二：年長者Fallot 四徴症の外科的治療．胸部外科25, 504～509, 1972.

4）Higgins, C. B. and Mulder, D. G. : Tetralogy of Fallot in the adult. Am. J. Cardiol. 29, 837, 1972.

5）山下淳平，岡村　宏，細井靖夫：年長例のFallot 四徴症根治手術の問題点．胸部外科29 853～859, 1976.

6）安達盛次，小林芳夫，中田　健，松木英世，森　護，日下高夫，八木原俊克：成人Fallot 四徴症根治手術例の検討．胸部外科29, 847～852, 1976.

7）Coles, J. C., Gergely, N. E., Bottigliero, J. B. : congenital heart disease in the adult, Arch. Su Surg, 130, 1964.

8）Jiro Tanaka, M. D. : Predisposing factors of renal dysfunction following total correction of tetralogy of Fallot in the adult. J. Thorac. cardiouasc. surg. 80, 135～140, 1980.

9）古謝景春，国吉真行，当山真人，上里忠興，宮城康夫，国吉幸男，儀間朝次，正　義之：Cardioplegia 兼Cooling mat 使用による2弁置換症例の検討．人工臓器10, 610～614, 1981.

Total Correction of Tetralogy of Fallot in Old Patient —Case Report—

Kiyosi Iha, Fujio Ikemura, Yukio Kuniyoshi, Tadaoki Uezato
Morio Kina, Isao Yara and Kageharu Kojya

The second Department of Surgery, The Ryukyu University Hospital

Recently, a 54-year old woman has undergone total correction of Tetralogy of Fallot in our Department.

She has had gradual increse of palpitation and limitation of exercise since the age of 33.

In preoperative evaluation, she had polycytemia and hypoxmia, but only slight cyanosis.

Cardiac catheterization and cardioangiographic studies demonstrated Teralogy of Fallot.

Total correction of Tetralogy of Fallot was done without any diffcultly.

The postoperative course and examination data were satisfactory.