琉球大学学術リポジトリ

ペースメーカー留置側に発症した異時両側性乳癌の1例

メタデータ	言語: 出版者: 琉球医学会 公開日: 2019-11-29 キーワード (Ja): キーワード (En): impl anted pacemaker, breast cancer 作成者: 藤澤, 重元, 堤, 綾乃, 野村, 寛徳, 照屋, 淳, 國仲, 弘一, 西巻, 正, Fujisawa, Shigemoto, Tsutsumi, Ayano, Nomura, Hironori, Kuninaka, Kouichi, Teruya, Jun, Nishimaki, Tadashi メールアドレス: 所属:
URL	http://hdl.handle.net/20.500.12000/0002016906

ペースメーカー留置側に発症した異時両側性乳癌の 1 例

藤澤　重元 [1)]，堤　綾乃 [2)]，野村　寛徳 [3)]，照屋　淳 [2)]，國仲　弘一 [1)]，西巻　正 [1)]

琉球大学大学院　消化器・腫瘍外科学講座 [1)]，北部地区医師会病院 外科 [2)]，ハートライフ病院 乳腺外科 [3)]

(2017 年 12 月 19 日受付，2018 年 1 月 22 日受理)

Metachronous bilateral breast cancer presenting at the site of an implanted pacemaker: report of a case

Shigemoto Fujisawa[1)], Ayano Tsutsumi[2)], Hironori Nomura[3)],
Kouichi Kuninaka[1)], Jun Teruya[2)], Tadashi Nishimaki[1)]

[1)] *Department of Digestive and General Surgery, Graduate school of Medicine,University of the Ryukyus*
[2)] *Department of surgery, Northern Okinawa Medical Center*
[3)] *Department of breast surgery, Heartlife Hospital*

ABSTRACT

A 72-years-old woman presented with breast cancer at the site of pacemaker implantation. She had undergone left pectoral muscle-preserving mastectomy and axillary lymph node dissection for left breast cancer at the age of 56 years. A mass measuring 1.0 cm in diameter was palpable in the C region of the right breast. Mammography, ultrasonographic examination, and core-needle biopsy led to a diagnosis of left breast scirrhous carcinoma. She had a history of Mobitz type Ⅱ atrioventricular block, and undergone implantation of a pacemaker via the subclavian route 1 year ago. The cancer was not adjacent to the pacemaker, but was at a distance of 7.5cm. Thus, we performed mastectomy and sentinel lymph node biopsy, without pacemaker reimplantation or generator and lead injury, using indigo carmine marking and an ultrasonic scalpel. Only 3 such cases have been reported in the Japanese literature in the past 20 years. We report the present case with a review of the literature and discuss the operative procedure and adjuvant therapy, including radiotherapy. *Ryukyu Med. J., 37 (1~4) 105~110, 2018*

Key words: impl anted pacemaker, breast cancer

緒　言

ペースメーカー（以下 PM）留置者の乳癌症例では，切除範囲および術式選択への影響が懸念される．今回われわれは，PM 留置側に発症した異時両側性乳癌の 1 症例を経験したので，術式選択及び術後治療に関して文献的考察を加え報告する．

症　例

患者：72 歳，女性．
主訴：右乳房腫瘤．

Corresponding Author: 藤澤重元．琉球大学医学部附属病院 消化器・腫瘍外科学講座，沖縄県中頭郡西原町字上原 207 番地．Tel：098-895-1163，Fax：098-895-1421．E-mail：shige5117301@yahoo.co.jp

既往歴：2010 年に左乳癌に対し左乳房切除術及び腋窩郭清術を施行．2015 年に Mobitz 型 2 度房室ブロック及び完全左脚ブロックのため，右胸壁に PM を留置．
家族歴：特記すべきことなし．
現病歴：2015 年 12 月，右乳房腫瘤を自覚していたが放置していた．その後腫瘤増大傾向を認めたため、2016 年 6 月上旬に当科外来を受診した．
身体所見：右乳房 CE 領域に径約 1cm の境界不明瞭な弾性硬腫瘤を触知した．可動性は良好で dimpling や胸筋固定はなく，右腋窩リンパ節は触知しなかった．左前胸部に約 15cm の左乳房切除術の手術痕を認めた．右前胸部上部に PM が留置されており，腫瘍との距離は 7.5cm であった．
血液生化学検査：腫瘍マーカー（CEA,CA15-3）を含めて異常所見を認めなかった．
胸部単純 X 線検査：右前胸部に PM を認めた（Fig. 1）．
マンモグラフィ：左乳房切除後であり，右前胸部に PM が留置されているため，マンモグラフィ撮影は行わなかった．
乳腺超音波検査：右 C 領域に，14×10×10mm の不整形で前方境界高エコー及び後方エコー減弱を伴う低エコー腫瘤を認めた（Fig. 2）．
胸部造影 CT：右乳腺 CE 領域に 15mm 大のリング状に造影される不整形の腫瘤を認めた．腋窩リンパ節の腫大や遠隔転移は認めなかった（Fig. 3）．
針生検：浸潤性乳管癌の診断であった．

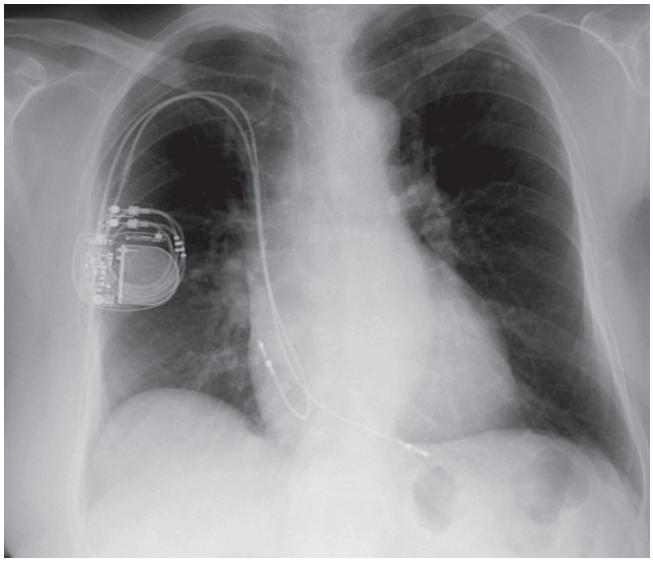

Fig.1 **Chest X-ray examination showing an implanted pacemaker in the right thorax. Distante from generator to right breast cancer was 7.5cm.**

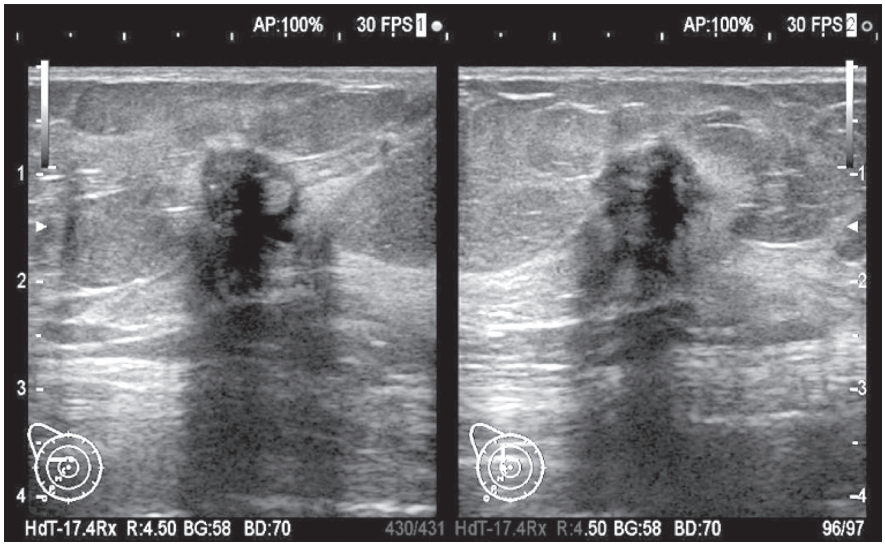

Fig.2 **Ultrasonography findings. A mass measuring 1.4×1.0×1.0cm was located in the C region of the right breast,had an indistinct margin.**

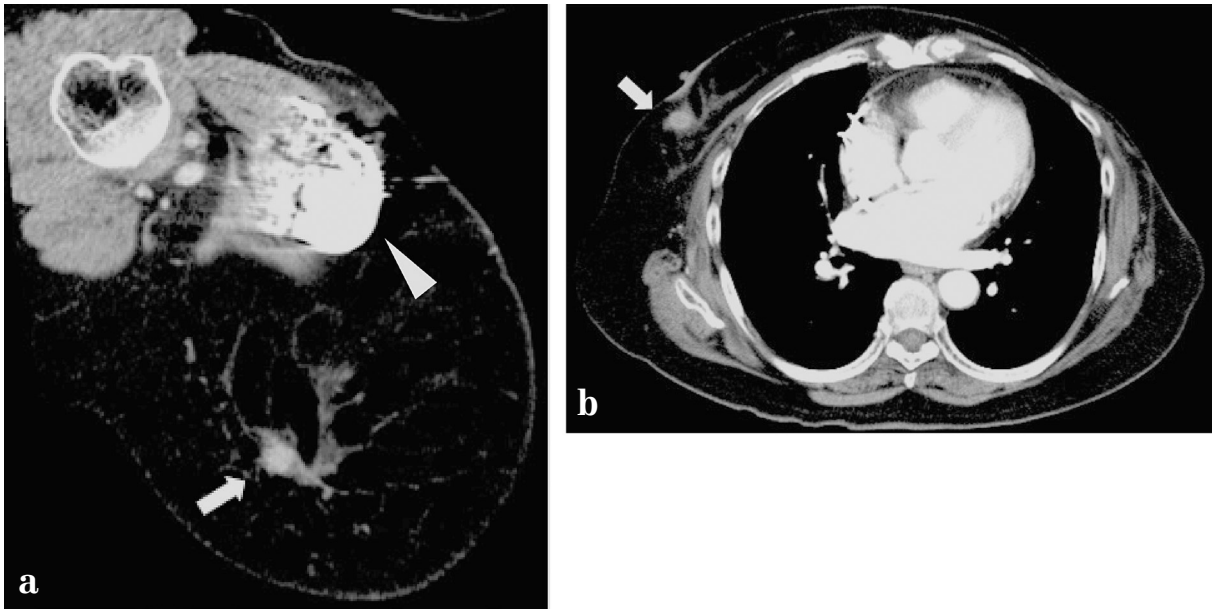

Fig.3a　**Thoracic contrast enhanced CT scan showing mass measuring 1.5cm in diameter in the C region of the right breast（arrow）.Pacemaker was implanted in the right chest wall（triangle）.**
Fig.3b　**CT scan showing a mass measuring 1.0 cm in diameter in the C region of the right breast(arrow). Distant metastases nor palpable axillary lymph nodes were not detected.**

腫瘍と PM が離れており，リードの走行を考慮しても PM の再留置は不要と判断した．術式は本人の希望及び術後の放射線照射の回避のため，乳房切除術及びセンチネルリンパ節生検術を選択した.

手術所見：全身麻酔導入後，PM の設定を DDD（Double,Double,Double 心房及び心室の両方でセンシング及びペーシングが可能であり、ペーシングも抑制及び同期の両方が可能である設定）60 回 / 分から、VVI（Ventricle. Ventricle, Inhibitation 心室のみでセンシング及びペーシングを行い、自己心拍を感知した場合 PM の設定周期を抑制しペーシングしないモード）40 回／分へ変更した。

まず術前に触診及びエコーガイド下にジェネレーターの辺縁を皮膚ペンで描記し，その辺縁から 15mm の距離を定規で計測したポイントを連続させて，ジェネレーター側の切除ラインとした． センチネルリンパ節生検術で使用するインジゴカルミン等を用いて、切除ライン上の皮膚に 1cm 間隔で注射器を用いて注入した．気胸を避けるため，25G の注射針を用いて大胸筋直前まで刺入し，引き抜きながら 0.5ml ずつ注入した．右乳輪及び腫瘍直上皮膚を含む Orr 斜切開をデザインし，メスで皮膚切開を行った.

電気メスの出力は切開・凝固ともに 30W としたが、検索しえた文献内で、電気メスの出力について言及したものはなかった．通常当科での乳腺手術では 40W を標準の出力としているが，手術進行に支障が出ないことと出力の可及的低減を両立させうると判断し，30W を選択した。

本邦の「ペースメーカ，ICD，CRT を受けた患者の社会復帰・集学・就労に関するガイドライン（2013 年改訂版）」では、デバイス患者にやむをえず電気メスを使用しなければならない場合は，対極板，メス刃ともデバイス本体より 15cm 以上離れた部位での使用に限ることが望ましく，また電気メスの使用中は，デバイスを非同期モード（AOO/VOO/DOO）あるいは自己心拍が確保できる設定にプログラムし，同時に電気メスの発生する雑音に影響されない方法で心電図を監視する必要があると記載されている 1）が，電気メスの出力への言及はなかった.

また術前及び術中の PM のモード変更が記載されていた症例報告は 3 例であった [2-4].

術前 DDD で設定されていた 2 例は術中 AAI（Atrium，Atrium，Inhibitation 自己脈がある場合には自己脈を優先し，自己脈が設定レートを下回った場合には設定されたレートで心房ペーシングを行うモード）及び体外式 VOO（Ventricle，None，None センシングを行わず、心室を固定レートで刺激するモード）に変更されており [2, 3]，術前 VVI で設定されていた 1 例は術中モード変更を行わず体外式への変更のみ行われていた [4]．術中及び術後に PM の機能異常を認めた症例はなかった.

また吉村らは，自己脈が十分にあり，血行動態が落ち着いていれば通常の患者と同じように麻酔でき

ると考え，設定をVVIとし心拍を自己脈よりもやや低めにすることで徐脈時のバックアップとして使用できるとしている[5]．また逆に自己脈がほとんどない場合にはVOOにして確実なペーシングを行うと述べている[5]．

本症例では術前循環器内科医へ紹介し，血行動態は安定していることや体外式へ変更する場合の侵襲や感染リスクなどを考慮した結果，術中はVVIへ変更し，電気メスのノイズによる誤作動が出現した場合にはVOOへ変更する方針として手術に臨んだ．また通常の手術では電気メスを用いて皮弁作成を行うが，本症例では電気メスの使用を皮弁が牽引できる程度の範囲まで作成する時点とした．以降の皮弁作成はペアンで鈍的に剥離し，残存する索状物を結紮切離，あるいはハーモニックを用いて切離した．頭側の皮弁作成時に，乳房側の皮下脂肪表面に出現する青いマーキングを確認した時点で頭側の皮弁作成は終了した．続いてインジゴカルミン原液を用いた色素法でセンチネルリンパ節生検を施行した．青色リンパ節を3個提出し，1個は転移陽性であったため，乳房切除後にレベルⅡまでの腋窩郭清を行った．マーキングに沿って皮下脂肪及び乳腺実質を皮弁作成時と同様に結紮切離，またハーモニックを用いて切離した．切離断端両側に垂直なマーキングのラインが出現することを確認しながら大胸筋を確認できるまで切離した．内側及び外側の乳房切離ラインと連続させて乳房を切除した．術中の止血は結紮で対応し、微小な出血に対してはバイポーラーを用いて止血を行った．

PM本体・リードとも露出することなく安全に乳房切除を施行できた．

通常乳房部分切除で用いられる手技であり，簡便かつ有用であった．我々の知る限り，このような方法は報告がなかった．

切除標本：invasive ductal carcinoma, scirrhous carcinoma, 13.8×10.2×14.1mm, ly1, v1,SN（1/3）,LEVEL Ⅰ（1/11），LEVEL Ⅱ（0/2），NG1, ER陽性，PgR陽性，HER2陰性，Ki-67 index 30%であった．切除断端は全方向陰性であった．

術後経過：術中・術後経過を通してPMに異常はなく，その他合併症なく術後7日目に退院となった，術後補助化学療法としてドセタキセル療法（75mg/m^{2}をday1に投与し、3週間を1コースとする）を6コース施行し，その後ホルモン療法を継続中である．

考　察

近年，高齢化及び日本人女性の乳癌増加に伴い，様々な基礎疾患や合併症を有する乳癌症例に遭遇する．洞不全症候群や完全房室ブロックなどの不整脈により，PMを留置されている症例がその一つである．

PM留置側に発生した乳癌について，医学中央雑誌で「乳癌」「ペースメーカー」をキーワードに1997～2017年で検索を行ったところ，本邦では13編、16症例の報告があった（Table 1）2-4, 6-15）．

自験例を含めた18病変について検討をおこなった．

Table　**Case reports of breast cancer at the site of an implanted pacemaker in Japan（1997～2017）**

症例	報告者	報告年	年齢	部位	大きさ(mm)	距離(cm)	期間(年)	術式	腋窩郭清	術前化学療法	術後化学療法	放射線治療	再留置
1	木下	1997	68	左	33×33	NA	6	Bt+Mn	レベルⅢ	なし	NA	なし	反対側
2	田中	1999	81	右	20	2	3	Bt	NA	なし	NA	なし	反対側
3	千須和	2000	73	左	20	8.5	3	Bt	+	なし	なし	なし	反対側
4	原	2001	39	左	16×14×12	5	1	Bp	レベルⅢ	なし	NA	あり	なし
5	松山	2003	81	左	6×9×8	15	2	Bq	-	なし	なし	なし	なし
6	松山	2003	74	左	27×26×23	7	3	Bt	-	なし	なし	なし	なし
7	日浦	2004	60	右	NA	NA	20	温存	NA	NA	NA	NA	同側
8	田宮	2006	62	左	70×45×40	近接	3	Bt	レベルⅡ	なし	NA	なし	同側
9	毛利	2007	49	左	18×5×16	4.5	17	Bt	SN(-)	なし	NA	なし	なし
10	大野	2009	65	左	40×20	2	11	Bt	+	なし	なし	なし	反対側
11	大野	2009	68	左	20×25	5	3	Bt	+	なし	なし	なし	なし
12	Sakurai	2010	77	左	15	NA	6	Bt	+	なし	なし	なし	なし
13	谷島	2012	77	左	7×8	4	10	Bt	SN+レベルⅠ	なし	NA	なし	なし
14	安田	2016	55	左	12×7×11	9.5	10	Bt	SN(-)	なし	あり	なし	なし
15	島	2017	75	左	36	NA	15	Bp	SN(-)	あり	なし	あり	なし
16	島	2017	75	左	15×8×18	5	2	Bt	SN(+)	なし	なし	なし	なし
17	島	2017	72	左	35×25×15	近接	30	Bt	レベルⅠ	なし	あり	あり	反対側
自験例			72	右	15×15	7.5	1	Bt	SN+レベルⅡ	なし	あり	なし	なし

距離：腫瘍とペースメーカーの距離　期間：ペースメーカーから乳癌手術までの期間　SN：センチネルリンパ節生検
NA：記載なし　Bt：乳房切除　Mn：小胸筋切除　Bp：部分切除　Bq：扇状部分切除

平均年齢は67.9歳，左右比は15:3であった．これは利き手や挿入経路の関係上PM留置側が左側に多いことに起因すると考えられる．

また自験例のように片側の乳癌術後にPMを留置し，その後異時両側性に乳癌を発症した症例は大野ら，Sakuraiらの報告及び自験例の3例のみであった．5例で反対側にPM植替えを行っており，腫瘍とPMの距離は近接が1例，記載なしが1例であり、その他3例の平均は4.2cmであった。またPM植替えを行わなかった症例での腫瘍とPMの距離の平均は5.4cmであった．

PM留置側に乳癌が発生した症例での主な問題点として，①術中のエネルギーデバイスのPMへの影響，②切除範囲及びPM摘出及び再留置の必要性の検討，③乳房温存術を行った場合の術後放射線療法，などが挙げられる．

PM留置症例での手術では、エネルギーデバイス使用による電磁波障害（electromagnetic intere:EMI）に注意が必要である．電気メスを使用する場合，PMから原則15cm以上離すことや，電気メスと対極板の間にPMが位置しないことが推奨されている[16]．また電気メスの出力、使用時間についても配慮が必要である．

一方，バイポーラーや超音波凝固切開装置（ハーモニック・スカルペル）や熱メスはEMIリスクが低いとされている[17]．

本邦報告例でも術中及び術後にPMの機能異常を認めた症例はなかったが，固定モード中でも自発調律が出る患者の場合、PMと自発調律が競合し、R on Tや心室細動を起こす可能性[17]もあり注意が必要である．

PMが乳房切除範囲に含まれる場合は，ジェネレーターを摘出してリードを切断し対側に新たなジェネレーター及びリードを新規に留置する方法[6]，リード線を延長してジェネレーターのみを対側に移動させる方法[19]がある．後者ではリードが術創を介したり胸骨を横断するために創部皮下のリードの露出や動作に伴うリードの断線の可能性[6]もあり，前者の方法がとられる場合が多い．またリードを切断した場合、残存するリードの抜去に関して、木下らは心筋の損傷・穿孔など重篤な合併症を引き起こす可能性があるため避けるべきとしている[6]．リードの断端をリード周囲のゴム膜で被覆する，断端を大胸筋内で被覆するなどの対策が取られている[15]が、切除断端からの感染症例も報告[4]されており注意が必要である．

なお本症例では腫瘍とジェネレーターが離れていたため，PM植え替えは施行しなかった．他のPM留置後の異時両側性乳癌の症例でも再留置なく手術を施行している[11]．

しかし，ジェネレーターの対側への再留置が必要である場合，対側は定型乳房切除後であり大胸筋及び小胸筋は温存されているものの皮下脂肪が薄く，皮下経路及びジェネレーター留置部位の確保が困難となる可能性が懸念された．

このような症例への対応として，山田らは両側定型乳房切断後のため鎖骨上窩からリードを挿入し，肩甲上部の広背筋上に皮下ポケットを作成してジェネレーターを留置した症例を報告している[20]．

乳房温存症例やリンパ節転移陽性症例では術後の放射線照射が問題となる．PM本体の蓄積耐容線量は約10～60Gyと報告されている[21, 22]が，植田らは機種により1Gy程度の照射線量でもセンシング不全をきたすことを報告している[23]．米国のAAPMのガイドラインでは積算線量をPMでは2Gy、ICDでは1Gy以下とするよう推奨されており[24]，LastはPMへの照射線量が10Gyを超える場合には一時的な体外ペーシングを別に挿入してバックアップするか，PM本体を照射範囲外へ移動させることを推奨している[25]．

松本らは，乳房へ60Gy照射の場合には照射野より5cmの地点で1.32Gy，10cmの時点で0.78Gyの散乱線量となるので，少なくとも照射野より10cm離すべきと述べており[21]，またプロテクターによるジェネレーターの防護が望ましい．またリード線への照射により，リード線から二次X線が発生し，心臓の被曝により心筋の閾値変化が起こる危険性も危惧されるため，照射中・照射後の心機能変化に対する注意が必要としている[21]．

PM留置側に発生した乳癌の治療においては，これらのことを踏まえた術式決定や放射線治療について他科と十分な検討を重ね，患者へ治療法の提示を行うことが重要であると考えられる．

結　語

PM留置側に発症した異時両側性乳癌の1症例を経験した．PMの対側への植替えを行うことなく，手技の工夫により安全に手術を施行することが可能であった．

文　献

1) ペースメーカ，ICD，CRTを受けた患者の社会復帰・就学・就労に関するガイドライン（2013年改訂版）．循環器病の診断と治療に関するガイドライン（2012年度合同研究班報告）:1-23, 2013
2) 千須和寿直，笠井俊夫，清水文彰，石曽根聡，土屋拓司，岡本講平，武藤正樹，米沢孝典，小澤典行，佐々木康之：ペースメーカー留置側に発症した左乳癌の

1 例．外科 62：605-608, 2000.
3) 日浦祐一郎，渋谷博美，赤松哲也，谷口洋，衣笠誠二，平田隆彦：前胸部ペースメーカー植込み患者の同側乳癌手術の 1 例．臨床麻酔 28：1863-1864, 2004.
4) 田中攻，大山和彦，富田健，澤田健太郎，川良武美，小須賀健一，青柳成明：右前胸部ペースメーカー植込み術後に発症した右側乳癌．胸部外科 52：496-499, 1999.
5) 吉村学, 国沢卓之 : 心臓ペースメーカーの原理, 適応, モード選択．日本臨床麻酔学会誌 32:448-460, 2012
6) 木下智樹, 笹谷一人，楠山明, 安藤博, 山崎辰男：ペースメーカー留置側に発生した乳癌の一例．乳癌の臨床 12：245-248, 1996.
7) 原政樹，松崎泰憲，枝川正雄，清水哲哉，富田雅樹，新名克彦，児玉英之，鬼塚敏男：ペースメーカー植え込み術後の乳癌乳房温存手術の 1 例．宮崎県医師会医学会誌 25：64-67, 2001.
8) 松山謙，大澤宏，露口直彦，高野一，武田聡，小畑純栄，田中茂夫：ペースメーカージェネレーター植込み側に発生した乳癌の 2 例．不整脈 19：394-398, 2003.
9) 田宮栄治，曽根岐仁，井上清，稲美裕子，島田憲明，海老原功，小出輝，比企誠，中里祐二，代田浩之：CAPD 患者に合併したペースメーカー近傍乳癌の 1 手術例．腎と透析 61：432-434, 2006.
10) 毛利有佳子，山口晃弘，磯谷正敏，原田徹，金岡祐次，亀井桂太郎：ペースメーカー植え込み側に発症した乳癌治療の 1 例．乳癌の臨床 22：57-60, 2007.
11) 大野元嗣，吉田弥生，園原史訓，末岡智，市川俊介，小西滋，出口智宇，伊藤浩明，原田明生，舟橋啓臣，渡辺和子：左右 2 度にわたりペースメーカー留置側に発生した異時両側性乳癌の 1 例．乳癌の臨床 24：407-410, 2009.
12) Kenichi Sakurai, Itsuho Fujiwara, Yoko Mizusawa, Kentaro Sato, Katsuhisa Enomoto, Sadao Amano, Motomi Shiono：Breast cancer at the site of an implanted pacemaker generator: report of a case. The Nihon University Journal of Medicine 52：37-42, 2010.
13) 谷島裕之，玉川考治，宮川義仁，庄野嘉治，椿原秀明，田伏克惇：ペースメーカー留置側に発生した乳癌に対してセンチネルリンパ節生検を行った 1 例．臨床外科 67：418-421, 2012.
14) 棚田安子，野崎善成，佐々木正寿：ペースメーカー留置側に発生した乳癌の 1 経験例と術式選択に関する検討．臨床外科 71：907-910, 2016.
15) 島正太郎，田村元，平野稔：ペースメーカー植込み側に発症した乳癌の 3 例．臨床外科 78：270-275, 2017.
16) Lawrence Gould, Chandrakant Patel, Robert Betzu, David Judge, Jae Lee：Pacemaker failure following electrocautery. Clin Prog Electrophysiol and Pacing 4：53-55, 1986
17) 栗野知子，木山秀哉，小山薫：電気メスによりR on Tがみられたペースメーカー使用例. 臨床麻酔 9：181-183, 1985.
18) Mahlow WJ, Craft RM, Misulia NL Cox JW Jr, Hirsh JB, Snider CC, Nabers JO, Dickson ZA, Muenchen RA, Wortham DC：A perioperative management algorithm for cardiac rhythm management device：the PACED-OP protocol. Pacing Cln Electrophysiol 36：238-248, 2013.
19) 山内茂生 , 矢島俊巳 , 新山隆 , 山内仁紫 , 別所竜蔵 , 井村肇 , 石井庸介 , 神野正明 , 落雅美 , 池下正敏 , 田中茂夫：乳癌手術とペースメーカー植込み手術．心臓ペーシング 12：42-45, 1996.
20) 山田研一 , 矢島俊巳 , 落雅美 , 新田隆 , 小笠原英継 , 田中茂夫：両側定型的乳房切断術後にペースメーカー植込み術を施行した 1 例．不整脈 15：534-536, 1999.
21) 松本秀一 , 木島幹博 , 池田精宏：放射線治療のペースメーカーに与える影響について．心臓ペーシング 4：378-384, 1988.
22) 小野誠治：医療環境における電磁干渉と安全対策―放射線治療による電磁干渉．日本不整脈学会（監）；生体内植込みデバイス患者と電磁干渉．pp. 283-301，メディカルレビュー社，東京，2003.
23) 植田典浩 , 岡本和彦 , 久間文明 , 小池明広 , 丸山徹 , 加治良一 , 藤野武彦 , 吉中正則 , 泉隆 , 城戸五郎 , 河野博之：放射線治療におけるペースメーカーと植え込み除細動器への影響について．不整脈 16：547-551, 2000
24) Marbach JR, Sontag MR, Van Dyk J,Wolbarst AB：Management of radiation oncology patients with implanted cardiac pacemakers:report of AAPM Task Group No. 34. American Association of Physicists in Medicine Med Phys 21：85-90, 1994.
25) Last A：Radiotherapy in patients with cardiac pacemakers. Br J Radiol 71：4-10, 1998.