琉球大学学術リポジトリ

周術期抗凝固療法を行い腹腔鏡下卵巣嚢腫核出術4日後に大量出血をきたした卵巣成熟奇形腫の1例：周術期抗凝固療法のリスクを再考する

メタデータ	言語:
	出版者: 琉球医学会
	公開日: 2021-11-19
	キーワード (Ja):
	キーワード (En): anticoagulant therapy, laparoscopic cystectomy, hemostasis
	作成者: 大石, 杉子, 銘苅, 桂子, 仲村, 理恵, 宮城, 真帆, 赤嶺, こずえ, 青木, 陽一, Oishi, Sugiko, Mekaru, Keiko, Nakamura, Rie, Miyagi, Maho, Akamine, Kozue, Aoki, Yoichi
	メールアドレス:
	所属:
URL	http://hdl.handle.net/20.500.12000/0002016925

周術期抗凝固療法を行い腹腔鏡下卵巣嚢腫核出術 4 日後に大量出血をきたした卵巣成熟奇形腫の 1 例：周術期抗凝固療法のリスクを再考する

大石　杉子，銘苅　桂子，仲村　理恵，宮城　真帆，赤嶺　こずえ，青木　陽一

琉球大学大学院医学研究科　女性・生殖医学講座

(2019 年 12 月 20 日受付，2020 年 3 月 12 日受理)

A case of the ovarian mature cystic teratoma performed perioperative bridging of anticoagulation therapy and caused massive hemorrhage 4days after laparoscopic ovarian cystectomy: To reconsider the risk of bleeding of perioperative anticoagulation therapy

Sugiko Oishi, Keiko Mekaru, Rie Nakamura, Maho Miyagi, Kozue Akamine, Yoichi Aoki

Department of Obstetrics and Gynecology Graduate School of Medicine University of Ryukyus

ABSTRACT

Laparoscopic ovarian cystectomy usually does not require ovarian suturing. However, in patients receiving anticoagulant therapy after a surgical procedure, there is a risk of increased bleeding when perioperative bridging of anticoagulation therapy with heparin is performed. This case report discusses the risk of bleeding with anticoagulation therapy. A 38-year-old, nulliparous female underwent laparoscopic ovarian cystectomy for mature cystic teratoma in the left ovary. Because she was administered warfarin for paroxysmal atrial fibrillation before, anticoagulation bridging with heparin was prescribed after hospitalization and 1 week before the surgery. We performed laparoscopic cystectomy with bipolar coagulation. Absence of bleeding from the surgical site was confirmed, and the patient had stable vital signs; therefore, we restarted anticoagulation bridging with heparin 6 hours after the surgery and warfarin approximately 27 hours after the surgery. Severe abdominal pain and hypotension were suddenly observed 4 days after the procedure; computed tomography revealed arterial bleeding from the left ovary, and laparoscopic hemostasis was performed immediately. Arterial bleeding was observed around the left proper ovarian ligament, and the internal abdominal hemorrhage volume was 2,060 ml. We obtained hemostasis by suturing the ovary. After the second surgery, warfarin was discontinued, and the patient was discharged 6 days later. Because 4 days after surgery is too late for bleeding to occur due to surgery, it was considered that the bleeding occurred due to compounded effect of warfarin and heparin . However, it is important to perform elaborate hemostasis by not only inducing coagulation but also including suturing the ovary. Moreover, careful follow-up is required in patients who undergo laparoscopic ovarian cystectomy and receive anticoagulant therapy. *Ryukyu Med. J., 39 (1~4) 59~64, 2020*

Key words: anticoagulant therapy, laparoscopic cystectomy, hemostasis

Corresponding Author: 大石杉子．琉球大学大学院医学研究科女性・生殖医学講座，沖縄県西原町上原 207 番地．Tel：098-895-3331，Fax：098-895-1426．E-mail：h107621@med.u-ryukyu.ac.jp

緒　言

抗凝固療法施行中患者に対する手術に際し，周術期のヘパリン置換は術中・術後の出血のリスクが増大することが懸念される．今回，基礎疾患に発作性心房細動がありワーファリンを内服している患者に対し，ヘパリン置換下に腹腔鏡下手術を行い，術後４日目に大量出血を来し再手術が必要であった症例を経験したため報告する．

症　例

38 歳，０妊０産．検診で卵巣腫大を指摘され，精査加療目的に当科紹介となった．造影 MRI 検査では左卵巣に T1/T2 強調画像で高信号，脂肪抑制画像で抑制される 7cm 大の腫瘤を認め，成熟奇形腫が疑われた（図１）．左卵巣成熟奇形腫の診断で腹腔鏡下卵巣腫瘍核出術を行う方針となった．１年前に僧帽弁閉鎖不全，三尖弁閉鎖不全に対して開胸弁置換術の既往があるが，生体弁のため術後ワーファリン内服期間は

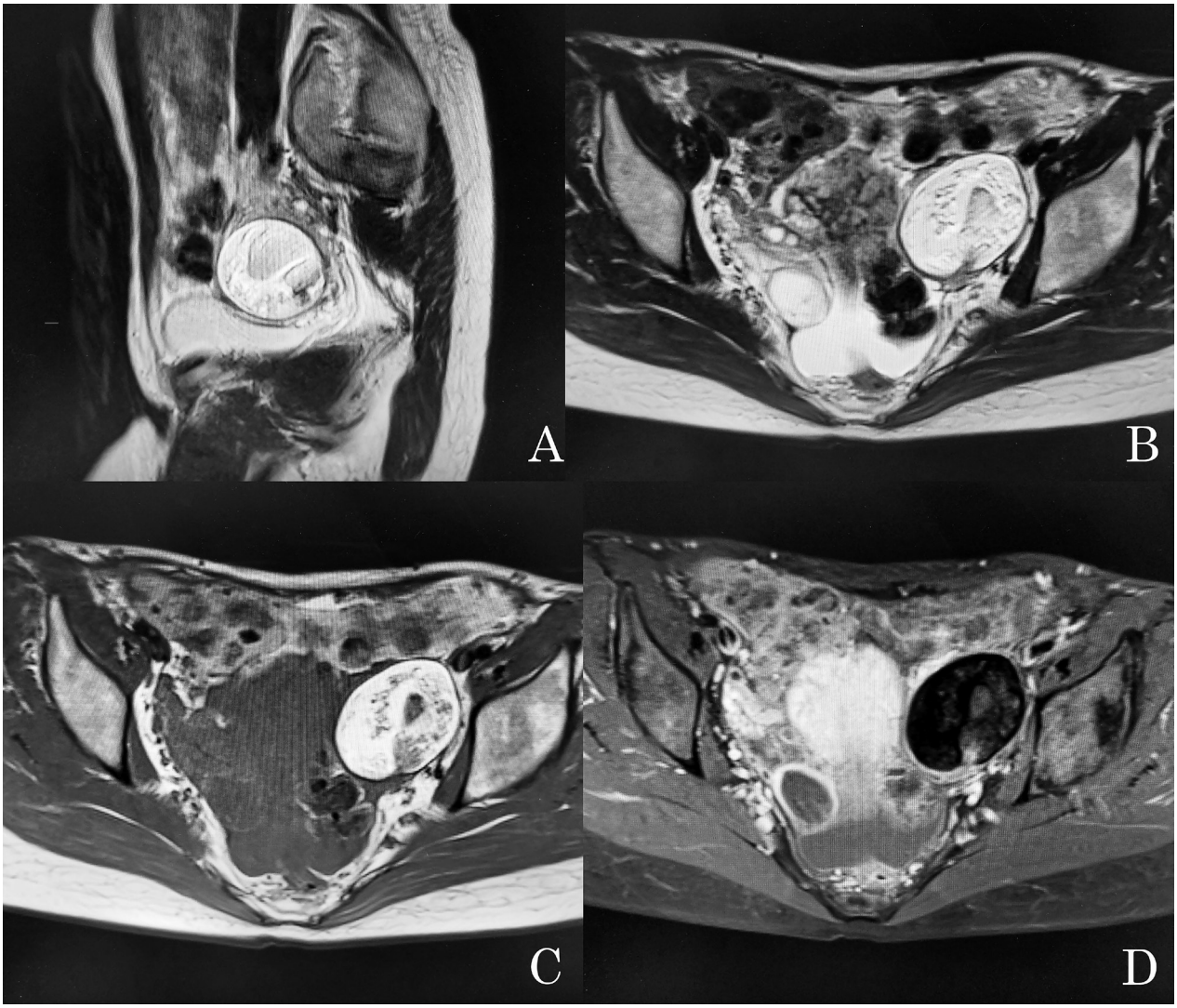

図１　**Contrast enhanced magnetic resonance imaging (MRI)**
A : T2-weighted sagittal image, B : T2-weighted axial image
C : T1-weighted sagittal image, D : fat suppression T1-weighted axial image

The tumor (7 cm) in the left ovary was suspected to be a mature cystic teratoma based on the MRI findings. A, B, and C show high intensity T1-weighted and T2-weighted images. D shows fat suppression T1-weighted image.

終了していた．しかしながら発作性心房細動の合併症に対して，ワーファリン（3mg/ 日）の内服を継続されていたため，術前 1 週間前から入院の上，ヘパリン置換を行った．その他の既往歴には 16 年前の側弯症手術歴があり，家族歴も含め出血性素因をもつ疾患はみられなかった。ヘパリン置換の際には当院循環器内科にコンサルトし，ヘパリンナトリウム 10000 単位 / 日から開始し，APTT が正常上限の 1.5 ～ 2.0 倍になるように調整した。

手術当日午前 0 時にヘパリンを中止し，手術当日朝の採血では APTT 25.1 秒, PT 12.7 秒, PT INR 1.02 と異常ないことを確認した．午後 2 時から腹腔鏡下左卵巣腫瘍核出術を開始した．硬膜外麻酔は留置せず，全身麻酔下に臍部に 12mm，両側下腹部，下腹部正中に 5mm トロカールを挿入する 4 ポート留置下のダイヤモンド式，気腹法で手術を施行した．骨盤内癒着はみられず，左卵巣は 7cm 大に腫大しダグラス窩に位置していた．モノポーラーで左卵巣表面に切開を入れ，卵巣腫瘍を核出した．腫瘍の内容は脂肪，毛髪で成熟奇形腫の所見であった．卵巣固有靭帯近くの剥離面からの出血があり，複数回バイポーラにて凝固止血の上，卵巣は無縫合とし，手術終了前にも止血を確認した．気腹圧は術中通して 8mmHg と低めで設定しており，止血の際も同圧で確認した。周術期抗凝固療法を行うため，術後再出血のリスクがあると考え，その際に即座に判断できるようにインフォメーションドレーンをダグラス窩に留置し終了した．術中出血は 40ml，手術時間は 2 時間 9 分だった．バイタルサインに異常がないこと，腹部創部や硬膜外麻酔刺入部位からの出血傾向がないことを確認し，帰室 6 時間後からヘパリンを再開した．術後 1 日目の採血では Hb 12.4 g/dl，Ht 37.3%，APTT 48.2 秒と貧血や凝固異常所見は認めなかった．また，インフォメーションドレーンの排液も淡血性であった．術後 2 日目の夕食後からワーファリン 3mg の内服を再開した. PT INR 2.0 ～ 3.0 を目標に設定し，2.0 以上になればヘパリンを中止する予定としていた．術後 3 日目に 1 日の排液量が淡血性 70ml でありダグラス窩に留置したドレーンは抜去した．術後 4 日目の朝から強い腹痛と血圧低下があり，採血では Hb 5.6g/dL と急激な低下を認めた．APTT 43.1 秒，PT INR 1.24，血小板数 15.6 万 /μL と極端な凝固系指標の延長はみられず，ヘパリン起因性血小板減少症もみとめなかった．腹部造影 CT では左卵巣からの動脈性出血を疑う血管外漏出の所見を認め，左卵巣からの術後出血と診断し，緊急腹腔鏡下止血術の適応とした．ヘパリンの中和薬であるプロタミンとワーファリンの拮抗薬であるビタミン K を投与して再手術を施行した（治療経過 図 2）．腹腔

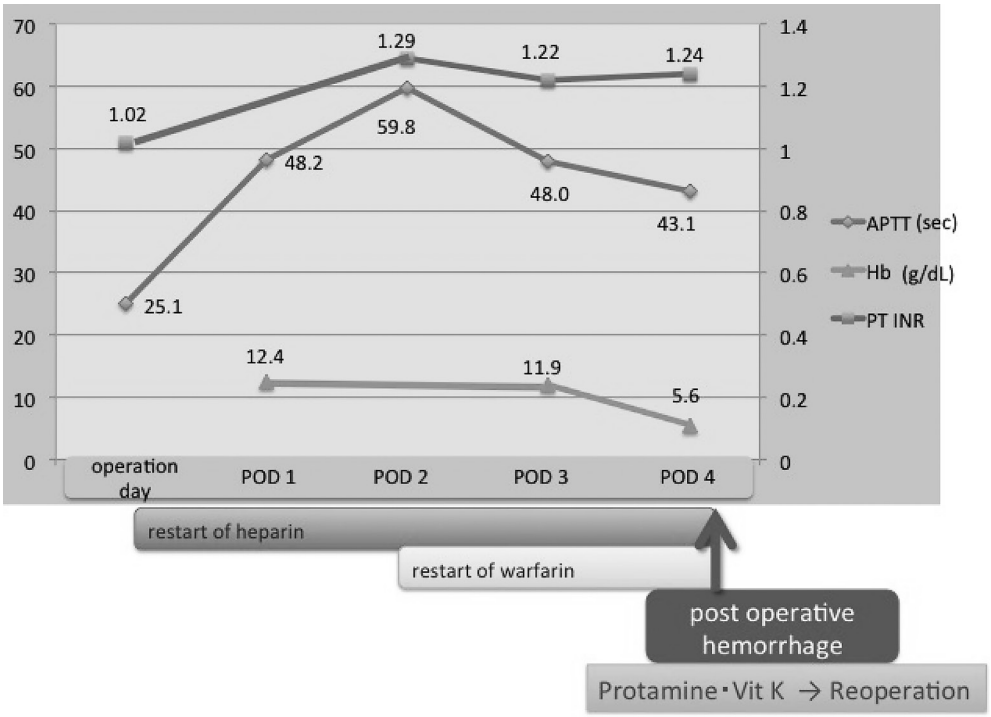

図 2　**Treatment progress**
APTT : activated partial thromboplastin time
Hb : hemoglobin
PT INR : prothrombin time international normalized ratio
POD : post operation day

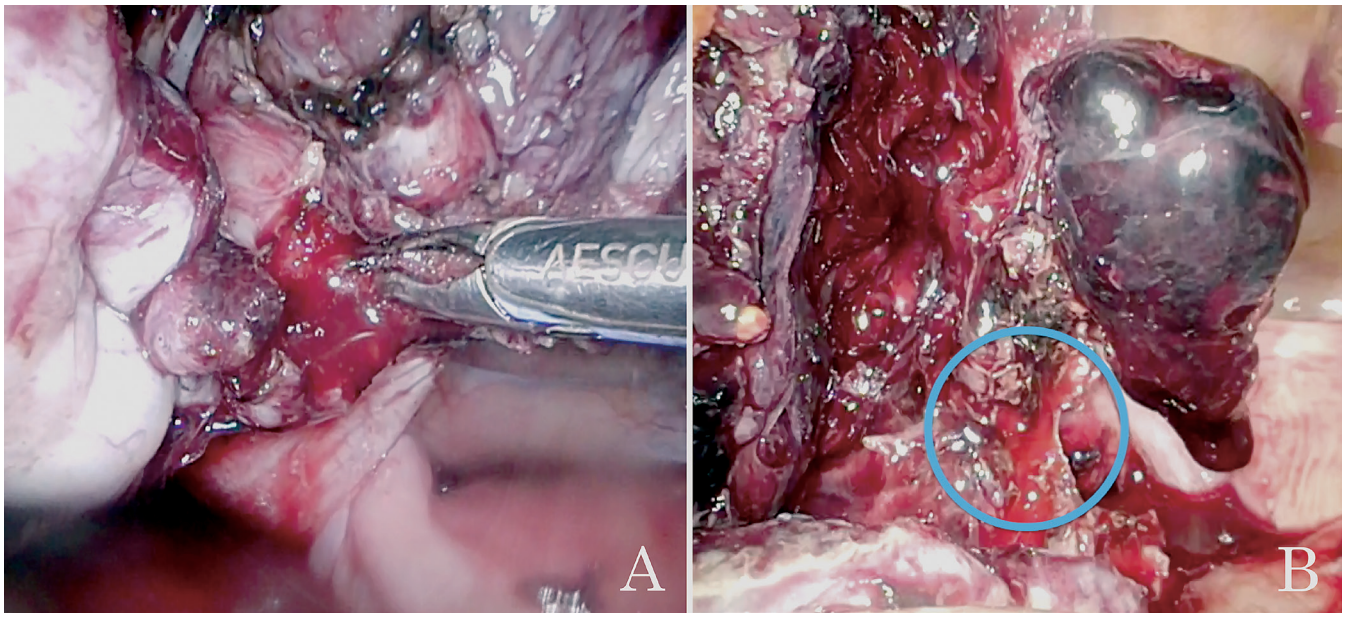

図 3 **A: The bleeding site at first operation, B: The bleeding site at reoperation around the left proper ovarian ligament (circle)**

内出血は上腹部にまで達しており，初回手術で止血に時間がかかった左卵巣固有靭帯近くから動脈性の出血がみられた（図 3）．バイポーラで止血した後，さらに吸収糸で卵巣を縫合止血し，インフォメーションドレーンをおいて終了した．出血量は 2060ml，手術時間は 3 時間 24 分であった．術中に自己血回収装置にて回収した自己血 995ml を返血し，術後に濃厚赤血球 4 単位を輸血した．術後は循環器内科主治医とワーファリンの再開について協議し，発作性心房細動の出現がないため，継続は不要との判断であった．再手術後は出血なく，ドレーンも問題なく抜去し，再手術後 6 日目に退院となった．

考　察

心疾患などの基礎疾患を持ち，抗凝固療法を行っている症例や抗血小板薬を内服している症例においては，周術期ヘパリン置換を行って手術に臨むことがある．その際，抗凝固療法の休止・抗血小板薬の休薬や手術侵襲により凝固能が亢進することで，術後の脳・心血管系の血栓塞栓症の発症リスクが高まる一方で，ヘパリン置換による手術中の出血量増加が最も懸念される事項である．

松岡らは周術期に抗血栓療法をヘパリンに置換し手術を施行した 84 症例を検討しており，ヘパリン置換を行わずに手術を行った症例と比較して，出血性合併症が増加したという結果を報告している [1]．輸血を要した 5 例のうち 3 例は通常輸血を必要とはしないような出血するリスクの低い術式であり，輸血を要する程の出血はヘパリン置換の影響と考えられたとしている．

本症例は，循環器内科主治医の判断により，ワーファリン内服からヘパリン置換を行った上で手術を施行した．未分画ヘパリンは症例によっては抵抗性のこともあり，APTT のモニタリングを行うが，通常 APTT が正常上限の 1.5 ～ 2.5 倍となるように調節する [2]．しかし APTT を 1.5 ～ 2.5 倍にコントロールする根拠は強固ではなく，動物実験データと長年の臨床経験に基づいており，また APTT 試薬には多様性があり，個々の凝固因子に対する反応性が異なるため，観察には注意を要する [3]．

今回 APTT 43.1 秒，PT INR 1.24，血小板数 15.6 万 /μL と極端な凝固系指標の延長はみられず，ヘパリン起因性血小板減少症もみとめなかったため，ワーファリン・ヘパリンによる抗凝固療法の複合的影響が懸念された．

このような術中・術後出血の合併症のリスクを考慮し，近年ではヘパリン置換を行わず，薬剤使用継続下もしくは短期間の休薬下に手術を行うことも増えてきている．Douketis らは心房細動もしくは心房粗動患者において，周術期にヘパリン置換を行った群とヘパリン置換を行わずに抗凝固療法を休止した群を比較し，抗凝固療法を休止した群では動脈血栓症も静脈血栓症も共に増えなかったこと，ヘパリン置換を行った群では出血性合併症が有意に増えたことを報告している [4]．これは BRIDGE study と呼ばれ，3 ヶ月以上のワーファリン療法を受けている 1884 例を対象とした二重

盲検ランダム化比較試験である．手術前にワーファリンを低分子ヘパリンであるダルテパリンに置換した群（BRIDGE 群）とワーファリンを休薬しプラセボに変更した群の周術期合併症を比較している．プラセボ群で 0.4% の動脈血栓症が発症したのに対し，BRIDGE 群では 0.3% の発症率であり，有意差を認めなかった（$p=0.73$）．静脈血栓症も同様にプラセボ群で 0%, BRIDGE 群 0.1% と有意差を認めなかった（$p=0.25$）．またヘモグロビン値の 2g/dL 以上の低下や濃厚赤血球 2 単位以上の輸血を要するような大出血，再手術・侵襲的治療を要する出血，頭蓋内・脊髄内などの致死的出血が BRIDGE 群で有意に増加し（$p=0.005$），それ以下の小出血の頻度も有意に同群で増加した（$p<0.001$）と報告している[4]．BRIDGE study では大出血の時期の中央値は術後 7 日目で範囲は 4 ～ 18 日と幅がみられた．ヘパリンとワーファリンの併用は術後 5 日目で終了しているため，必ずしも併用している期間に術後出血が起こっているというわけではないが，プラセボ群と比較し出血が増えたことは事実であり注意が必要と言える[4]．今回の症例は術後 3 日目にインフォメーションドレーンを抜去しているが，文献よりヘパリンとワーファリンの併用時の出血時期は術後 7 日目が中央値ということを踏まえると，抜去時期を延長することも考慮される．

American Heart Association（AHA）のガイドラインでは，周術期のヘパリン置換は血栓塞栓症を減らさず，出血を増やすというデータが集積されているため，過去 3 ヶ月の脳梗塞，静脈血栓塞栓症，抗リン脂質抗体症候群やプロテイン S，C 欠損症などの凝固異常疾患など，血栓症のリスクの高い症例に絞ってヘパリン置換の適応が考慮されるとしている[5]．しかしながら，本邦における日本循環器学会を主としたグループによる種々のガイドラインでは，大手術の 3 日から 5 日前までにワーファリンからヘパリンへの置換が有益であるとしており[2,6]，ハイリスク症例に適応を絞ってヘパリン置換を行うという記載はみられない．

今回の症例では，日本のガイドラインに従い手術前にワーファリンからヘパリンへの置換が行われたが，AHA のガイドラインに示される様な血栓症のハイリスクには入らないため，周術期の出血のリスクを考え，ヘパリン置換を省けた可能性がある．今回の症例を経験して，他科主治医と連携して周術期のヘパリン置換の必要性を検討し，不必要な抗凝固療法は行わないことも選択肢として考えてもよいと思われた．

卵巣嚢腫に対する手術療法の適応は腫瘍径が 6cm 以上もしくは有症状時とされており[7]，悪性が否定できる場合は腹腔鏡手術の適応になるとされている[8]．一般的に腹腔鏡下卵巣嚢腫核出術における卵巣表面からの止血はバイポーラなどのエネルギーデバイスによる凝固のみで終了することが多い。しかしながら，本症例は初回手術にて卵巣固有靭帯付近に止血に時間を要した部位があり，抗凝固療法を施行することを踏まえて最初から同部位を縫合することも検討する必要があったと思われる．したがって，本症例を経験して以降は周術期抗凝固療法を行う症例に限り卵巣縫合を行っている．縫合の方法としては，特に出血が多くみられる卵巣固有靭帯や骨盤漏斗靭帯近くの卵巣実質に縫合糸を掛けることを意識しながら，卵巣全体を形成するように吸収糸で連続縫合している．卵巣固有靭帯付近は卵管が重なって出血を認識しにくい場合もあり，卵管を持ち上げて同部位の止血を確認することも重要と考える．縫合止血と凝固止血を比較している論文は存在し，縫合止血の方が術後卵巣機能低下させるリスクが低い可能性が報告されているが[9,10]，縫合と凝固の止血効果の比較を行っている報告はみられない．そのため正確に比較することは難しいが，凝固操作に加えて，縫合することで止血効果が高まるものと考えている．また，CO_2 気腹下では下大静脈の圧迫による心拍出量低下がみられ，これにより静脈還流が低下することで出血量が減少すると考えられており[11]，止血後に気腹圧を下げてさらに止血を確認することも有効と考えられる．

術後出血の対処法としてはやはり再手術が主となるが，出血の診断および治療として血管内治療（Interventional Radiology : IVR）の存在も重要である．IVR の適応として術後出血が含まれており，手術に先立ってもしくは併用して施行され，効果が得られる場合もある[12]．

術後管理に関連して，術後鎮痛で頻用される非ステロイド性消炎鎮痛薬（Non-Steroidal Anti-Inflammatory Drugs : NSAIDs）において，抗血小板作用や凝固薬増強作用による出血性合併症の増加が知られている[13]．本症例でも術後鎮痛としてジクロフェナクを使用しており，NSIADs に関連する出血性合併症の可能性も否定できない．周術期抗凝固療法を行う症例では硬膜外麻酔を併用しない症例も多いが，術後鎮痛は NSAIDs 以外の薬剤を考慮する必要がある．

以上より，ヘパリン置換を要する卵巣腫瘍核出術では，術後出血のハイリスク症例と再度認識し，卵巣縫合による止血を考慮すると同時に，慎重な術後管理を行う必要があると考えられる．

結　論

周術期抗凝固療法を施行し，術後 4 日目に大量出血を来した症例を経験し周術期抗凝固療法のリスクを再認識した．循環器疾患に対する周術期の抗凝固療法の適応を十分検討すること，周術期抗凝固療法を要する症例に腹腔鏡下卵巣腫瘍核出術を行う際は，エネル

ギーデバイスによる止血だけでなく，卵巣縫合を追加し，術後出血について十分な経過観察することが重要である．

対象となる個人からは症例報告の同意を得た．

本論文の要旨は第 58 回日本産科婦人科内視鏡学会学術講演会にて発表した．

本論文に関わる筆者の利益相反はない．

文　献

1) 松岡崇志，井上幸治，水野桂，北悠希，仲西昌太郎，浅井聖史，田岡利宜也，宗田武，寺井章人：周術期の抗血栓療法をヘパリンに置換した手術症例の検討．泌尿紀要．58 : 223-6, 2012.
2) 循環器疾患における抗凝固・抗血小板療法に関するガイドライン（2009 年改訂版）．循環器病の診断と治療に関するガイドライン（2008 年度合同研究班報告）: 55-6, 2009.
3) 肺血栓塞栓症および深部静脈血栓症の診断，治療，予防に関するガイドライン（2017 年改訂版）．2016-2017 年度活動．22-3, 2018.
4) Douketis J.D., Spyropoulos A.C., Kaatz S., Becker R.C., Caprini J.A., Dunn A.S., Garcia D.A., Jacobson A., Jaffer A.K., Kong D.F., Schulman S., Turpie A.G., Hasselblad V. and Ortel T.L. : Perioperative Bridging Anticoagulation in Patients with Atrial Fibrillation. N ENGL J MED. 373 (9) : 823-33, 2015.
5) Rose A., Allen A. and Minichello T. : A Call to Reduce the Use of Bridging Anticoagulation. Circ Cardiovasc Qual Outcomes. 9 : 64-7, 2016.
6) 心房細動治療（薬物）ガイドライン（2013 年改訂版）．循環器病の診断と治療に関するガイドライン（2012 年度合同研究班報告）: 28-9，2013.
7) 産婦人科診療ガイドライン 婦人科外来編 2017．日本産科婦人科学会・日本産婦人科医会（編），pp. 99-102，杏林舎，東京，2017.
8) 産婦人科内視鏡手術ガイドライン 2019 年版．日本産科婦人科内視鏡学会（編），p. 25-26，金原出版，東京，2019.
9) Simone F., Pier L.V., David J.G., Valentino R. and Umberto R.M. : Hemostasis by Bipolar Coagulation Versus Suture After Surgical Stripping of Bilateral Ovarian Endometriomas : A Randomized Controlled Trial. J Minim Invasive Gynecol. 19 (6) : 722-30, 2012.
10) Song T., Kim W.Y., Lee K.W. and Kim K.H. : Effect on ovaryan reserve of hemostatsis by bipolar coagulateon versus suture during laparoendoscopic single-site cystectomy for ovaryan endometriumas. J Minim Invasive Gynecol. 22 (03) : 415-420, 2015.
11) Papp A., Lantos V.J. and Horvath O.P. : The effect of different levels of peritoneal CO2 pressure on bleeding time of spleen capsule injury. Surg Endosc. 17: 1125-8, 2003.
12) 川野陽一，相本隆幸，谷合信彦，真々田裕宏，吉田寛，中村慶春，廣井信，峯田章，吉岡正人，上田純志，村田智，汲田伸一郎，内田英二．膵切除後動脈性出血に対する Interventional Radiology の意義．日本腹部救急医学会雑誌．32 (3) : 575-581, 2012.
13) Kent A. P., Brueckmann M., Fraessdorf M., Connolly S.J., Yusuf S., Eikelboom J.W., Oldgren J., Reilly P.A., Wallentin L. and Ezekowitz M.D. : Concomitant Oral Anticoagulant and Nonsteroidal Anti-Inflammatory Drug Therapy in Patients With Atrial Fibrillation. 72 (3) : 255-67, 2018.